Arch

Orth SC
UKR OLL

Paris. — Imprimerie de E. MARTINET, rue Mignon, 2.

D 2A17

# TRAITÉ

## EXPÉRIMENTAL ET CLINIQUE

DE LA

# RÉGÉNÉRATION DES OS

ET DE LA

## PRODUCTION ARTIFICIELLE DU TISSU OSSEUX

PAR

**L. OLLIER**
Chirurgien en chef de l'Hôtel-Dieu de Lyon.

Avec 9 planches gravées sur cuivre
ET 45 FIGURES INTERCALÉES DANS LE TEXTE.

COLLÈGE DE FRANCE
C. Bernard

## TOME SECOND

### PARTIE CLINIQUE

LEGS MAREY
1905

Chirurgie conservatrice des membres. — Résections sous-périostées.
Ostéoplastie.

PARIS
VICTOR MASSON ET FILS
PLACE DE L'ÉCOLE-DE-MÉDECINE
M DCCC LXVII

Tous droits réservés.

3191

96\035

# TRAITÉ

## EXPÉRIMENTAL ET CLINIQUE

DE LA

# RÉGÉNÉRATION DES OS

ET DE LA

## PRODUCTION ARTIFICIELLE DU TISSU OSSEUX

---

# II

## PARTIE CLINIQUE

La question de la régénération des os chez l'homme a été depuis cent ans l'objet de très-nombreuses recherches, mais jamais elle n'a été posée dans les mêmes termes qu'aujourd'hui.

Les discussions auxquelles elle a donné lieu dans ces derniers temps ont laissé subsister une grande confusion sur la part relative des anciens et des modernes. Nous avons déjà essayé dans notre introduction de montrer la véritable signification des recherches expérimentales aux diverses époques, et leur relation avec la pratique des chirurgiens contemporains.

Nous devrons, dans cette seconde partie, être plus précis encore; délimiter à propos de chaque question ce que la science et la pratique traditionnelles ont depuis longtemps consacré, et montrer ensuite quel est le problème à résoudre.

Non-seulement le fait de la régénération des os à la suite

des nécroses était parfaitement connu dès la fin du siècle dernier, mais on avait à cette époque observé un certain nombre d'exemples de régénération à la suite des résections pratiquées pour cause traumatique.

D'autre part, comme les cas de résection qui n'avaient pas été suivis de régénération étaient encore beaucoup plus nombreux, on était assez disposé à considérer les premiers faits comme exceptionnels ou même à les rejeter complétement.

Dans son *Traité de médecine opératoire*, Velpeau en a rassemblé un grand nombre empruntés à des chirurgiens de tous les pays, et cependant, de la comparaison de ces faits, il ne pouvait tirer de conclusions positives. « On trouve des faits » pour et contre, disait cet éminent chirurgien (1). Excisant » une portion du radius, ou de quelques os sur des lapins, » A. Cooper a constaté qu'il restait un vide, qu'aucune repro- » duction osseuse ne se faisait à la place de la pièce enlevée. » D'autres ont vu l'inverse, et les faits cliniques permettent » également de soutenir le pour et le contre. »

Cette contradiction ressort, en effet, de la comparaison des observations chirurgicales. Mais, de même que nous avons vu pourquoi on n'obtenait pas toujours la régénération sur les lapins, de même nous devons nous demander à présent pourquoi telle résection sur l'homme a été suivie de régénération, et pourquoi telle autre est restée stérile. Le problème ne nous paraît pas plus difficile pour l'homme que pour les animaux; l'analyse des conditions physiologiques et opératoires nous conduira à faire rentrer, dans la règle commune, tous ces cas en apparence contradictoires. C'est là, du reste, la grande utilité des expérimentations. En nous faisant connaître les éléments et les conditions de la régénération, elles nous permettent, sinon de nous en rendre maître chez l'homme, du

(1) *Traité de médecine opératoire*, 2e édit., 1839, p. 562.

moins de nous diriger vers un but déterminé. Les expériences précédemment exposées nous ont déjà mis à l'abri de toute illusion ; elles nous font prévoir que dans certaines conditions générales ou locales, la régénération ne pourra pas être obtenue ; elles nous indiquent en même temps dans quelles conditions il faudra la chercher.

Nous n'aurons pas de peine à démontrer qu'on a fait depuis longtemps des résections sous-périostées sans le savoir et sans le vouloir, et que c'est après ces résections que la régénération de l'os a été signalée.

Or, ce qu'on a fait jusqu'ici exceptionnellement, sans but déterminé, et comme par hasard, doit se faire dorénavant avec intention et méthode.

Il s'agit donc aujourd'hui de régulariser des ressources chirurgicales, dont on n'a qu'accidentellement bénéficié jusqu'ici.

Dans cette étude de la régénération chez l'homme, nous irons du connu à l'inconnu, du simple au composé. Nous examinerons d'abord la régénération à la suite des nécroses spontanées ; puis la réparation des pertes de substance plus ou moins profondes, n'intéressant que l'épaisseur de l'os ; et nous arriverons enfin à la véritable question en litige, à la régénération des os après les résections sous-périostées, c'est-à-dire à la régénération par les gaînes périostiques isolées.

Nous verrons ensuite comment se comportent les lambeaux périostiques détachés de leurs connexions naturelles, et placés par cela même dans des conditions plus éloignées de l'état physiologique.

Nous pourrons nous convaincre alors, d'après des faits positifs, que le tissu osseux se forme, chez l'homme, par les mêmes éléments et dans les mêmes conditions que chez les mammifères qui ont servi à nos expériences.

---

# CHAPITRE PREMIER

## DE LA NÉCROSE CHEZ L'HOMME, ET DE LA RÉGÉNÉRATION DES PARTIES NÉCROSÉES.

SOMMAIRE. — Ancienneté des règles fondamentales pour la thérapeutique de la nécrose. — De la régénération des os dans les diverses espèces de nécrose. — Nécrose primitive ou franche; nécrose secondaire ou cariceuse. — Rôle des tissus dans la régénération à la suite des nécroses spontanées. — Influence de l'âge sur la marche de la nécrose et la séparation des séquestres; caractères du tissu osseux nouveau; accroissement ultérieur et forme des os régénérés; déviations juxta-épiphysaires. — Opportunité de l'intervention chirurgicale dans les cas de nécrose. — De l'ablation des séquestres dans les cas où la régénération n'est pas encore effectuée. — Des cas dans lesquels il faut intervenir avant que le séquestre soit détaché; nécrose des maxillaires; nécrose disséminée. — Des moyens de hâter la séparation des séquestres.

Les premiers exemples de régénération des os chez l'homme ont été observés depuis plusieurs siècles, à la suite des nécroses spontanées. L'expérimentation est venue plus tard donner la théorie de cette régénération, et les discussions qui se sont élevées à diverses époques ont fait de ce sujet un des plus classiques de la chirurgie. Aussi y a-t-il plusieurs points fondamentaux depuis longtemps résolus. On sait, par exemple, que des diaphyses entières du tibia ou de l'humérus ont pu être expulsées spontanément et remplacées par une masse osseuse nouvelle, aussi longue et aussi solide que l'os primitif. On s'empressait de publier ces faits il y a quelques années encore; on ne les publie plus aujourd'hui, parce que la conviction de tous les chirurgiens est faite sur ce point. Ce n'est pas que, dans cette régénération, il n'y ait encore de nombreux points obscurs et incertains; mais le fait en lui-même était universellement accepté.

Le traitement des séquestres enfermés dans un étui osseux de nouvelle formation, déjà mis en pratique par Scultet, a été hardiment institué par David. Depuis ce chirurgien, on a eu

d'innombrables occasions d'aller chercher, sous une couche épaisse d'os nouveau, des cylindres diaphysaires nécrosés. Ces opérations, effrayantes d'abord par l'étendue de la tranchée qu'il faut creuser dans l'os nouveau, sont généralement innocentes.

Elles étaient déjà si fréquentes et si généralement acceptées, au commencement de ce siècle, que plusieurs chirurgiens (1) durent réagir ; ils se fondaient sur ce que la nature se suffit souvent à elle-même, quand on sait attendre.

Voilà deux points fondamentaux, depuis longtemps acquis. Il ne faut donc pas, pour résoudre le problème actuel de la régénération osseuse, invoquer des cas d'ablation de séquestre et de régénération après les nécroses spontanées.

Ces réserves faites, l'étude de la nécrose va nous fournir un certain nombre de faits intéressants au point de vue de l'ossification nouvelle.

## § I. — De la régénération des os dans les diverses espèces de nécrose.

Au point de vue du mécanisme de sa formation, de ses causes et de la régénération des parties détruites, la nécrose présente deux espèces principales, qu'il est important de bien distinguer pour classer les opérations chirurgicales dirigées contre elles.

### 1° Des différentes espèces de nécrose : nécrose primitive ou franche ; nécrose secondaire ou carieuse.

Tantôt les parties nécrosées ressemblent à une portion d'os sain, tantôt elles ont l'aspect d'un os malade. Dans le premier

(1) Janson, un de nos prédécesseurs à l'Hôtel-Dieu de Lyon, s'élevait en 1822 contre la pratique générale des chirurgiens de son temps qui allaient chercher violemment dans la profondeur de l'os les parties nécrosées. Delpech était aussi partisan de l'expectation pure.

cas, le séquestre présente, à l'œil nu et au microscope, les caractères du tissu osseux normal; dans le second, il ressemble à un tissu osseux enflammé, le plus souvent raréfié, quelquefois éburné, la mort d'une partie ne changeant pas par elle-même les caractères primitifs du tissu.

Cette différence d'aspect nous indique les deux principaux modes de la nécrose. Dans le premier cas, l'os meurt sans avoir été malade, pour ainsi dire. Il passe rapidement, sous l'influence d'une inflammation suraiguë, de l'état de vie à l'état de mort: c'est ce qu'on peut appeler la *nécrose franche* ou *primitive*. Dans le second, l'os était déjà malade quand il s'est nécrosé; il avait subi diverses modifications sous l'influence de l'inflammation; il s'était raréfié, vascularisé et ramolli. La mort de l'os est venue secondairement et souvent longtemps après le début de l'affection; on peut l'appeler *nécrose carieuse* ou *secondaire*.

Entre ces formes types, il y a place sans doute pour des formes intermédiaires, comme entre la gangrène d'un membre produite rapidement sous l'influence de l'oblitération de l'artère principale, et la perte de ce membre par la mortification successive de ses divers éléments, sous l'influence d'une inflammation de mauvaise nature ou du phagédénisme (1).

(1) Nous avons déjà étudié le mécanisme de la nécrose, et cherché à expliquer comment elle se produit dans l'inflammation de l'os. Les vaisseaux de la substance compacte, gênés par l'étroitesse des canaux de Havers, ne peuvent pas se prêter aux modifications par lesquelles la circulation se rétablit dans les parties enflammées, et l'os meurt en réalité par défaut de sang, par arrêt de la circulation. C'est pour cela qu'une inflammation aiguë, qu'elle provienne primitivement du périoste ou de la moelle, amène si souvent la nécrose d'une partie plus ou moins étendue d'une diaphyse.

Dans le cas de nécrose carieuse ou secondaire, le mécanisme est au fond le même; ce sont toujours des obstructions capillaires, mais elles se produisent successivement, lentement, dans un tissu dont la vitalité a été déjà préalablement diminuée. (Voy. *Première partie*, chap. V.)

Ces deux espèces de nécrose diffèrent très-notablement au point de vue de la régénération de l'os.

Après une nécrose franche, le périoste, s'il n'a pas été détruit lui-même par la violence de l'inflammation, se trouvera bientôt à même de reproduire un nouvel os. L'inflammation apaisée, l'irritation formatrice persiste dans les divers tissus ossifiables, et la régénération s'opère.

Après une nécrose cariceuse, au contraire, la maladie primitive suit son cours, si les conditions générales qui l'entretiennent, diathésiques ou autres, persistent. La nécrose n'est qu'un accident de la maladie, à moins qu'elle ne porte sur toute la partie cariée; dans ce cas-là, elle en est une terminaison.

La réparation de l'os ne s'opère pas, parce que les tissus qui doivent y contribuer sont eux-mêmes altérés; elle est jusque-là bornée à quelques ostéophytes périphériques. Le périoste, devenu fongueux, est plus ou moins détruit au niveau de l'altération osseuse, et si l'art n'intervient pas, la maladie a peu de tendance à guérir. Le séquestre n'étant plus dans ce cas-là toute la maladie, il faut attaquer la carie elle-même; le cas rentre dans ceux que nous étudierons au chapitre suivant.

La nécrose franche nous donne absolument les mêmes résultats que la nécrose artificiellement produite sur les animaux. Le tissu osseux de l'homme se comporte de la même manière; et l'examen des faits cliniques nous conduirait aux mêmes conclusions que les faits expérimentaux.

Tous les tissus conjonctifs ossifiables qui avoisinent le séquestre participent à la réparation de l'os, mais d'une manière inégale. Il est le plus souvent difficile de faire la part de chacun d'eux; voilà pourquoi on a tant discuté sur le mécanisme de la réparation.

2° Du rôle des divers tissus dans la régénération à la suite des nécroses spontanées.

Dans les nécroses qui portent sur des os enveloppés de tous côtés par une couche épaisse de parties molles, l'analyse des sources d'ossification est d'autant plus difficile, qu'on ne sait jamais si le périoste a été détruit ou respecté par l'inflammation. Mais dans les autopsies, on peut souvent se rendre compte de l'action du périoste ; on constate seulement que l'ossification dépasse ses limites, les tissus conjonctifs périphériques s'ossifiant plus ou moins à son voisinage.

Les nécroses de la totalité d'une diaphyse sont de beaucoup les plus rares ; le plus souvent une portion notable de l'os reste vivante, et la reconstitution de l'organe n'est pas une régénération de toutes pièces. Ce qui n'a pas été détruit devient un centre d'ossification ; des couches osseuses nouvelles se forment sous le périoste de la partie non altérée ; de là une hypertrophie de cette partie, ce qui donne raison à la théorie de Scarpa et de Léveillé, qui voyaient dans l'os nouveau le reste de l'os ancien enflammé et hypertrophié.

La dénudation des surfaces périostique ou médullaire ne produit pas plus fréquemment la nécrose totale sur l'homme que sur les animaux qui ont servi à nos expériences ; le plus souvent il n'y a qu'une partie de l'os qui se mortifie.

Nous avons eu récemment à l'Hôtel-Dieu un cas de brûlure au cinquième degré de l'avant-bras, avec dénudation de la presque totalité du cubitus : c'était sur une femme de soixante-trois ans. Le cubitus se trouva dénudé de son périoste sur les deux tiers de son pourtour, et malgré cela il ne se détacha de l'os qu'une couche très-mince et, dans certains points, presque imperceptible ; la cicatrice provenant du bour-

geonnement des parties molles voisines le recouvrit entièrement.

On a trouvé quelquefois la moelle molle au milieu des séquestres diaphysaires (Lebel, Stanley, Jobert) ; elle n'était restée en contact qu'avec une partie morte. Ce cas doit être rapproché des expériences dans lesquelles nous avons vu la moelle isolée de l'os s'ossifier difficilement. Le plus généralement la moelle, restant en contact avec le reste de l'os sain, se transforme en tissu osseux.

3° Influence de l'âge sur la marche de la nécrose et la séparation des séquestres ; caractères du tissu osseux nouveau ; accroissement ultérieur et forme des os régénérés ; déviations juxta-épiphysaires.

C'est chez les jeunes sujets qu'on observe ces beaux exemples de régénération osseuse, après l'expulsion d'une diaphyse entière ; à cet âge, l'organisme supporte les inflammations qui ont déterminé la nécrose. Plus tard, de pareilles lésions produiraient les accidents les plus graves, si elles envahissaient l'ensemble des tissus de l'os. Le cartilage de conjugaison n'est plus là pour limiter l'inflammation et l'empêcher de se propager aux extrémités articulaires. C'est pendant que l'os s'accroît, et surtout entre cinq et quinze ans, que les inflammations spontanées se développent (1).

Les portions ainsi dénudées par une ostéopériostite ou une

(1) Ces vastes nécroses sont le résultat des ostéopériostites ou ostéomyélites suraiguës, dont Chassaignac, Klose et Gosselin ont décrit dans ces derniers temps la forme grave sous le nom de *typhus du membre*, de *décollement spontané des épiphyses*, etc. Dans les villes, dans les hôpitaux, parmi les populations en proie à la misère, cette forme est très-grave en effet ; mais à la campagne, elle n'a pas le même caractère ; l'inflammation se limite, perd son caractère diffus, reste bornée à la portion juxta-épiphysaire de la diaphyse, et n'envahit pas l'articulation ou l'envahit moins souvent.

Il y a entre ces deux formes de l'affection la même différence qu'entre un phlegmon qui se limite et un phlegmon qui envahit tous les tissus d'un

ostéomyélite mettent souvent un temps très-long, non-seulement à se détacher, mais même à se nécroser. Leur vitalité est entretenue par quelques vaisseaux ou par quelques granulations médullaires; et la séparation s'effectue d'une manière très-inégale. Englobées dans l'os nouveau, ces parties incomplétement nécrosées peuvent être tolérées pendant plusieurs années; le volume de l'os, la persistance des fistules, et l'apparition de quelques abcès de temps à autre, indiquent leur présence.

Souvent, comme l'inflammation a frappé d'une manière inégale les diverses régions de l'os, il se fait des séquestres multiples qui se détachent de loin en loin; c'est en cela qu'une seule atteinte d'ostéite peut produire des accidents interminables.

Chez les jeunes sujets, la séparation des séquestres, qui est le résultat de la médullisation de la portion vivante sur les limites de la portion morte, est beaucoup plus rapide que chez les adultes. Nous l'avons déjà démontré expérimentalement, et l'observation clinique en fournit de nombreuses preuves. Dans le cas de saillie de l'os après une amputation chez un adulte, la portion morte peut mettre six à sept mois à se détacher (à la jambe, par exemple), si l'on n'intervient pas. Chez les jeunes sujets, la lenteur de la séparation s'explique particulièrement par la lenteur de la nécrose elle-même; l'os enflammé est resté longtemps vivant, malgré sa dénudation.

Voici une observation dans laquelle un séquestre compre-

membre; deux lésions locales de même siége au début suivent une marche toute différente, par suite des mauvaises conditions générales de l'individu.

Les descriptions de Chassaignac, Klose, etc., représentent donc une forme bien distincte de cette affection. Mais il ne faut pas croire que toutes les ostéomyélites suraiguës aient cette gravité; les nécroses que nous avons à traiter dans les hôpitaux en proviennent souvent; les malades, par leur habitation à la campagne, ont résisté à des suppurations qui, dans nos salles, auraient pris un caractère infectieux.

nant la totalité de la diaphyse fémorale a été extrait dix ans après l'ostéite aiguë qui l'avait produit.

Observation Ire. — *Extraction de la diaphyse entière du fémur nécrosée, chez un enfant de treize ans. — Séquestre représentant exactement la diaphyse d'un fémur de quatre ans. — Régénération de l'os. — Hypertrophie du fémur nouveau.* — Claude Chapiron, âgé de douze ans et demi, entré à l'Hôtel-Dieu le 13 juillet 1864, salle Saint-Sacerdos. — Il y a huit ans et demi, douleur dans la cuisse gauche, gonflement énorme; fièvre continue; accidents graves; abcès se succédant à de courts intervalles au début. Il est sorti seulement quelques parcelles osseuses.

A son entrée à l'Hôtel-Dieu, le malade présente l'état suivant : Fémur droit tuméfié, fistules multiples et traces d'anciens trajets actuellement oblitérés. Par deux des fistules situées sur le côté externe de la cuisse, le stylet pénètre dans le fémur, et constate un séquestre mobile.

Le fémur malade a 34 centimètres; il est plus long d'un centimètre que celui du côté sain et plus gros. Jambe plus grêle, muscles peu développés; le tibia paraît un peu plus long, mais il est notablement plus mince; rotule de moitié plus petite que celle du côté sain.

Pour extraire ce séquestre, on fait une incision le long du bord externe de la cuisse; avec quelques coups de maillet, on agrandit le cloaque inférieur, et l'on retire ensuite avec des pinces un long séquestre représentant exactement la diaphyse entière du fémur d'un enfant de quatre ans qui se serait séparée au niveau des cartilages de conjugaison; les extrémités spongieuses sont seulement érodées. Sa surface est lisse comme celle d'un os sain dépouillé de son périoste.

La réparation de la cavité se fit très-rapidement; au bout de trente jours, le malade sortait de l'Hôtel-Dieu : les fistules étaient taries.

Les os nouveaux, formés à la suite des nécroses, sont constitués par un tissu compacte; leur surface est inégale, recouverte d'ostéophytes écailleux ou végétants; ils sont souvent traversés par de larges trous, vestige des anciens cloaques, qui se rendent dans une petite cavité centrale où se trouvent encore des restes du séquestre.

Leur forme générale est déterminée par la présence de l'os ancien, qui constitue un moule intérieur autour duquel s'effectue l'ossification. L'os ancien maintient le membre mieux que les appareils. Lorsqu'il est détaché trop tôt, la gaîne périostique

se raccourcit sous l'influence de la contraction musculaire, et le membre reste plus court, s'il n'est pas soutenu par des appareils.

Observation II. — *Nécrose de la diaphyse humérale. — Saillie du séquestre à travers la peau sur une longueur de deux pouces. — Extraction par le malade lui-même. — Raccourcissement de l'humérus.* — Jean Barbalot, soixante-dix-neuf ans, entré à l'Hôtel-Dieu le 16 août 1863, salle Saint-Sacerdos, pour une luxation scapulo-humérale à droite.

Ce malade présente une inégalité remarquable des deux humérus : l'humérus gauche a 16 centimètres de moins que le droit ; il est long de 19 centimètres, tandis que le droit en mesure 35. Autour du bras, traces de trajets fistuleux, large cicatrice en haut et en arrière à 4 centimètres de l'acromion. A l'âge de sept ans, ce malade fut exposé à un froid intense : douleur, tuméfaction du bras ; fièvre, abcès. Quelques semaines après, issue de l'humérus à travers les chairs. Le malade va trouver plusieurs médecins, qui ne veulent pas intervenir.

Enfin, las de cette situation, le malade a l'idée de s'en débarrasser lui-même. Il fait attacher son humérus avec une corde qu'il fixe à une colonne de lit. Il tire alors énergiquement comme s'il voulait entraîner le lit vers lui, et l'os se détache. A la suite de cette opération, le bras resta impotent ; il est probable que l'os nouveau n'était pas encore formé ; peut-être s'était-il brisé dans la manœuvre. Le morceau extrait aurait eu une longueur de 4 ou 5 pouces. Pendant dix ans, le malade ne put se servir de son bras ; mais il put ensuite travailler la terre et porter des fardeaux.

Les articulations du coude et de l'épaule sont libres ; l'os nouveau est un peu moins gros que celui du côté sain, il est presque de moitié moins long. Tous les mouvements existent ; le bras est cependant difficilement porté en arrière ; les faisceaux postérieurs du deltoïde ayant été lésés par la sortie de l'os nécrosé. Les os de l'avant-bras du côté malade sont plus courts de 4 ou 5 millimètres que ceux du côté sain. L'humérus est droit, et cette circonstance fait voir que l'os nouveau n'était pas solide au moment de l'extraction ; dans ce cas, il eût été courbé probablement. Cette souplesse de la gaîne périostique, l'absence de traitement consécutif méthodique, expliquent le raccourcissement immédiat ; l'altération du cartilage de conjugaison rend compte de l'arrêt de développement. Duhamel figure dans ses mémoires (*Cinquième mémoire*) une nécrose de l'humérus avec issue du fragment à travers les chairs. C'était un cas du même genre.

Dans cette observation, l'humérus était resté droit. Le poids de l'avant-bras tendait l'os nouveau pendant qu'il se formait. Mais il se produit souvent des déviations particulières au niveau

des cartilages de conjugaison. L'extrémité de la diaphyse tend à se déplacer à ce niveau ; s'infléchit-elle dans un sens, la contraction musculaire augmente la déviation, tant que l'os nouveau est souple et flexible. Il se forme alors au-dessous du cartilage de conjugaison une flexion de l'os. Dans certains cas, nous avons vu la diaphyse du tibia portée en arrière : on eût dit qu'elle avait glissé derrière l'épiphyse supérieure ; il y avait une dépression brusque entre ces deux parties de l'os. A une certaine distance, on aurait pris la tubérosité du tibia pour la rotule ; il semblait qu'il y avait deux genoux successifs. A l'extrémité inférieure du fémur, nous avons vu le même fait, quoique d'une manière moins prononcée ; ce n'était pas une chute brusque, c'était une courbure antéro-postérieure (1).

Les courbures des os nouveaux ont été depuis longtemps signalées. On les regardait (Boyer) comme un moyen employé par la nature pour favoriser la sortie des séquestres. L'hypertrophie en épaisseur et en longueur des os dont une partie a été nécrosée s'observe chez l'homme, comme dans les expériences sur les animaux.

### § II. — Opportunité de l'intervention chirurgicale dans les cas de nécrose.

Dans les cas de nécrose franche, lorsque la présence du séquestre constitue toute la maladie, l'ablation de ce corps étranger amène une guérison complète, et d'autant plus rapide, que la cavité à combler est moins considérable.

(1) La même déformation s'observe dans les ostéites juxta-épiphysaires suppurées. La substance osseuse formée par le cartilage de conjugaison, possède une certaine souplesse au moment de sa formation ; obéissant aux contractions des fléchisseurs ou au poids du corps, elle cède et se laisse dévier. L'os se fléchit à ce niveau, et quand on voit un membre dont le fémur ou le tibia ont été ainsi altérés, on dirait deux genoux superposés.

Aussi la règle la plus générale est-elle d'enlever tout séquestre qui est mobile. On pénètre jusqu'à lui par une tranchée creusée avec la gouge et le maillet, ou par des couronnes de trépan; on panse avec de la charpie mouillée ou cératée; et la réparation se fait par granulations médullaires venant des canaux de Havers. Si l'os est simplement raréfié autour du séquestre, il n'y a pas à le traiter par le fer rouge ou les caustiques; mais s'il est fongueux et gras, il faut enlever les fongosités et les modifier par le fer rouge ou les caustiques potentiels, selon la pratique traditionnelle. On évide ainsi la cavité; on va jusqu'à l'os sain, qu'on reconnaît à sa dureté et à sa blancheur. Mais les cas dans lesquels l'os est sain tout autour du séquestre, et la cavité tapissée par une membrane bourgeonnante d'un rose vif, sont les plus favorables; la guérison s'obtient généralement sans récidive.

### 1° De l'ablation des séquestres dans les cas où la régénération n'est pas encore effectuée.

Dans les cas de nécrose diaphysaire chez les jeunes sujets, l'ossification du périoste commence dès que l'inflammation et la fièvre sont tombées, et avant que la séparation du séquestre soit effectuée. La suppuration diminue alors; les symptômes inquiétants cessent, et le séquestre peut être très-longtemps toléré. Il sert alors de moule à l'ossification nouvelle; c'est comme une attelle interieure qui soutient l'os nouveau et empêche le raccourcissement du membre. Aussi vaut-il mieux ne pas opérer en pareil cas. Mais lorsque la suppuration est abondante, que les forces s'épuisent, que la fièvre persiste ou revient de temps à autre, il faut intervenir (1).

(1) Dans plusieurs observations, Scultet avait retiré l'os mort après avoir incisé ce qu'il appelait le *cartilage*, et qui n'était que le périoste épaissi.

L'ablation du corps étranger est alors le meilleur moyen de faire cesser tous les accidents et de favoriser l'ossification. On trouve une belle observation de ce genre dans un mémoire de Cartier (de Lyon) (1). Le tibia fut enlevé pendant que la gaîne périostique était encore molle et flexible. Après l'extraction de l'os, le membre se trouvait mou et sans soutien, malgré la présence du péroné. On plaça le membre dans un appareil à fracture, et l'os se reforma en conservant « à peu près sa disposition première et même les nuances variées de la conformation extérieure ».

Nous avons vu, dans notre première partie, l'influence des corps étrangers sur l'ossification des gaînes périostiques; elle est tantôt utile, tantôt nuisible, selon le degré d'irritation produit. Si les parties nécrosées doivent être considérés, d'une manière générale, comme favorisant l'ossification, lorsqu'elles sont tolérées et avant leur complète séparation, elles la gênent, au contraire, lorsqu'elles entretiennent une suppuration abondante et que la santé générale se trouve profondément altérée.

Nous avons plusieurs fois extrait des phalanges et des métatarsiens dans des cas de nécrose, avant que la gaîne se fût ossifiée; l'ossification s'est accomplie plus tard.

La réossification, du reste, ne dût-elle pas s'effectuer, il faut supprimer au plus tôt une cause de suppuration et une source de dangers pour le malade.

2° Des cas dans lesquels il faut intervenir avant que le séquestre soit détaché; nécrose des maxillaires; nécrose disséminée.

Le peu d'accidents qu'occasionnent, en général, les parties nécrosées, fait qu'on ne doit les extraire que lorsque la nature

(1) *Précis d'observations de chirurgie faites à l'Hôtel-Dieu de Lyon*, 1802.

les a préalablement séparées des parties vivantes. On n'a qu'à gagner à attendre. Mais il est des circonstances où il faut intervenir plus tôt.

Dans les cas de nécrose des maxillaires, la persistance de la suppuration est une cause permanente d'infection et d'intoxication pour le malade. Le pus coule dans la bouche, est avalé, et il peut en résulter les accidents les plus graves. En pareil cas, si les palliatifs ordinaires ne suffisent pas pour prévenir ces accidents, il faut intervenir par une opération. Mais comme la nécrose est mal limitée, et qu'il y a des parties de l'os dont la vie est incertaine, il faut enlever tout ce qui est malade et faire une véritable résection sous-périostée. On n'aura pas à s'inquiéter du périoste sur les points nécrosés, puisqu'il est nécessairement détaché, mais on le détachera des parties encore vivantes. Ces cas rentrent généralement dans la catégorie des nécroses secondaires.

L'ostéite phosphorée des maxillaires inférieur et supérieur présente cette nécrose disséminée. Il y a à la surface de l'os une foule de lamelles grisâtres, nécrosées, formées quelquefois par un tissu éburné, tenant encore à des parties vivantes ; à mesure que ces parties nécrosées se détachent, elles sont remplacées par d'autres, et la maladie est interminable. Si l'on enlève alors le maxillaire, on observe toutes les formes d'ostéite réunies dans son tissu (1).

Pour les autres os de la face, la persistance d'un point osseux

(1) La régénération à la suite des nécroses phosphorées est très-variable (voyez Trélat, thèse d'agrégation, 1857 : *De la nécrose phosphorée*). Tantôt elle a été évidente, d'autres fois elle a manqué tout à fait; cela dépend, comme toujours, des conditions anatomiques du périoste et de l'état général du malade.

Cette affection, autrefois fréquente à Lyon, y est rare aujourd'hui, depuis qu'on a changé les procédés de fabrication des allumettes. Nous n'en avons observé qu'un petit nombre. Mais, l'an dernier, nous avons eu dans notre

altéré produit des déformations cicatricielles, entretient des fistules; il faut alors intervenir au plus tôt, d'autant plus que l'opération est peu grave par elle-même.

Pour les os des membres, on sortira de la règle générale toutes les fois qu'il s'agira d'une portion facile et peu dangereuse à extraire, et que le malade tiendra à obtenir une guérison rapide. Au cubitus, au radius, par exemple, il y a souvent des fistules entretenues par une portion osseuse dénudée et incomplétement nécrosée. Si l'on attend, la nature pourra faire les frais de la guérison dans deux ou trois ans, mais il se formera des ossifications périphériques, l'os se tuméfiera, les fistules ne se fermeront pas, etc. Si l'on pratique alors une résection, on pourra guérir la maladie en deux mois; il n'y a donc pas à hésiter quand le malade tient à être débarrassé au plus tôt.

Mais ici nous rentrons dans le traitement de l'ostéite, et ces cas seront discutés plus tard.

Les nécroses articulaires ont aussi des indications spéciales. Un point nécrosé sur la limite d'une articulation, ou la nécrose d'une extrémité articulaire, constituent des complications graves qui nécessitent une intervention prompte. La nécrose, du reste, n'est ici qu'une complication de l'ostéite et de la suppuration

service un malade dont la portion palatine et alvéolaire des deux maxillaires supérieurs s'était détachée. Les deux périostes nasal et palatin étaient restés séparés, et ils s'ossifiaient isolément. On sentait déjà de larges plaques de consistance osseuse dans leur tissu, qui avait longtemps suppuré, et dont la surface était restée dénudée et exposée à l'air.

Il y avait ainsi comme deux voûtes palatines incomplètes superposées. Ce fait est intéressant à signaler au point de vue de l'ossification des surfaces périostiques libres; il vient en outre prouver que le maxillaire supérieur peut être remplacé par une substance de consistance osseuse à la suite de la nécrose phosphorée. La règle est que cet os ne se régénère pas lorsqu'il a été détruit par cette maladie; il n'est remplacé que par du tissu fibreux. Dans toutes les observations qu'a pu rassembler Trélat, la régénération faisait défaut.

articulaire qui indiquent dans beaucoup de cas, par elles-mêmes, le retranchement de la partie altérée.

Dans certaines nécroses des membres, l'abondance de la suppuration, l'affaiblissement du malade, forcent d'intervenir avant que le séquestre soit détaché. La plupart des chirurgiens admettent l'amputation en pareil cas. C'est, en effet, ce qu'il y aurait à faire pour le membre inférieur ; mais pour le membre supérieur, nous ne nous résoudrions à cette extrémité qu'en cas de désordres profonds des parties molles et d'affaiblissement trop grand du malade; c'est à la résection qu'il faudrait recourir. Nous déterminerons les indications d'une manière plus précise en traitant de la périostite phlegmoneuse.

Par les déformations qui les suivent, par les désordres qu'elles peuvent entraîner dans le membre, par les ankyloses que l'ostéite primitive a déterminées, les nécroses peuvent réclamer l'amputation. Nous avons vu des membres tellement déformés après des nécroses du fémur ou du tibia, que nous aurions consenti à l'amputation du membre, si nous avions eu à opérer dans un milieu plus salubre qu'une salle d'hôpital.

### 3° Des moyens de hâter la séparation des séquestres.

On simplifierait la question que nous venons d'exposer, s'il était possible de hâter efficacement la séparation du séquestre. Mais cette séparation est le résultat d'un travail organique ; et pour la favoriser, il faudrait activer la médullisation qui s'établit dans la partie vivante, sur les limites de la partie morte : or, aucun des moyens que nous avons en notre pouvoir ne remplit cette indication d'une manière rationnelle.

L'ébranlement des séquestres ne peut que hâter de quelques jours la séparation. En les ébranlant trop fortement, on risque

de les casser dans la partie morte; la partie inférieure de la plaie se referme alors, mais la présence du reste du séquestre entretient les fistules et nécessite plus tard une recherche difficile à travers les couches épaisses de l'os nouveau. Les injections dissolvantes du tissu osseux sont très-longues à agir; insuffisantes si elles sont faibles, irritantes si elles sont fortes. Nous n'avons jusqu'ici rien obtenu de manifestement utile en les employant; nous nous sommes servi d'eau aiguisée d'acide chlorhydrique. Chassaignac, qui a expérimenté avec ce liquide, n'a pas obtenu de résultats bien probants (1).

Dans les nécroses du crâne, suite de dénudation des os, nous avons essayé la méthode de Belloste, bien que nos idées théoriques ne fussent pas, à priori, favorables à cette opération. Ce chirurgien avait recommandé de perforer le séquestre par des trous multiples, pour laisser sortir les bourgeons charnus qui devaient soulever et détacher la partie morte. Tenon, soumettant cette idée à l'expérimentation, avait vu qu'elle n'avait pas d'avantage bien marqué. Chez les jeunes sujets, il la croyait inutile, parce que les os ont une grande disposition au bourgeonnement. Chez les vieillards, elle serait dangereuse à cause de la minceur des os du crâne. Chez les adultes seulement, elle serait efficace pour donner à la substance parenchymateuse, la faculté de bourgeonner (2).

Nous la considérons comme dangereuse à un autre point de vue. Le malade sur lequel nous l'avons mise en pratique avait une large dénudation frontale, produite par un empirique qui avait détruit une ulcération cancroïdale avec un caustique. Nous abandonnâmes la moitié de la dénudation à la nature; pour la seconde moitié, nous fîmes des perforations sur une partie, et sur l'autre nous ruginâmes l'os mort, de manière à l'amincir.

(1) *Traité de la suppuration*, t. II, p. 910.

(2) *Troisième mémoire sur l'exfoliation des os* (*loc. cit.*).

Les bourgeons médullaires que nous mîmes à nu parurent d'abord rouges, mais se flétrirent bientôt; les parties osseuses intermédiaires aux perforations ne se détachèrent pas plus tôt que la moitié sur laquelle nous n'avions rien fait.

Cette opération ne porte que sur la portion morte : or, c'est sur la portion vivante qu'il faudrait agir; c'est la médullisation, c'est-à-dire l'absorption de la portion vivante, voisine du séquestre, qu'il faudrait favoriser. En irritant directement cette partie vivante, en la laissant exposée à l'air, on risque d'amener une inflammation plus forte, et d'augmenter la nécrose en profondeur, au lieu de la circonscrire.

---

# CHAPITRE II

## DE L'ABRASION, DE L'ÉVIDEMENT ET DE LA CAUTÉRISATION DES OS

### OU DES PERTES DE SUBSTANCE QUI N'INTÉRESSENT PAS LA LONGUEUR DE L'OS. MODE DE RÉPARATION DE L'OS EN PAREIL CAS.

SOMMAIRE. — De l'abrasion et de la destruction des couches superficielles de l'os dans les cas d'altération périphérique. — De l'évidement des os ou de l'ablation des parties centrales altérées. — Procédés opératoires. — Évidement par l'excision et la cautérisation combinées. — Procédé de Sédillot. — De la réparation des os après la destruction de la substance centrale. — Du choix du procédé. — Cas dans lesquels il faut avoir recours au fer rouge. — De l'évidement dans les lésions diaphysaires ou épiphysaires ne pénétrant pas dans l'articulation. — De l'évidement dans les cas de carie articulaire. — Avantages de la résection articulaire d'une manière générale. — Évidement complémentaire de la résection. — Heureux effets de la cautérisation actuelle dans les ostéites chroniques suppurées du pied et de la main. — Influence de l'âge sur les résultats de ces opérations. — De la mortification ou de la nécrose artificielles des os. — Cautérisation au nitrate d'argent ou au chlorure de zinc.

Quand on racle avec une rugine, quand on détruit avec le fer rouge les portions raréfiées et fongueuses d'un os affecté de carie; quand on enlève avec la gouge le tissu spongieux ramolli, on fait une opération qui diffère des résections pro-

prement dites, en ce que la forme essentielle de l'os n'est pas altérée. Son volume apparent reste le même ; sa longueur n'est pas diminuée, et la configuration du membre garde les mêmes proportions.

Après ces pertes de substance, périphériques ou centrales, latérales ou longitudinales, la réparation de l'os se fait par les processus que nous avons déjà indiqués à propos d'un grand nombre d'expériences. Mais il ne peut être ici question de régénération de l'os : du tissu osseux se reforme sans doute ; mais l'os lui-même ne se régénère pas, puisqu'il n'a pas été enlevé. Il y a cicatrisation d'un os ancien, mais non pas formation d'un os nouveau.

Cicatrisation et régénération sont identiques au point de vue des processus histologiques ; mais au point de vue des opérations chirurgicales, il faut établir entre ces deux expressions une distinction fondamentale, si l'on veut éviter les discussions de mots.

### § I. — De l'abrasion et de la destruction des couches superficielles de l'os dans les cas d'altération périphérique.

C'est l'opération la plus simple et la plus élémentaire qu'on pratique sur les os. A la suite d'une ostéite superficielle, d'une périostite phlegmoneuse, la suppuration continue-t-elle, les chairs restent-elles fongueuses et sans tendance à se recoller, on met l'os à nu, on le rugine, on le racle ; on emporte une couche plus ou moins épaisse, de manière à atteindre la partie saine. L'os se répare très-facilement par les granulations médullaires venant des canaux de Havers ; que le périoste soit conservé ou détruit, la chose n'a pas grande importance en pareil cas. Nous avons, dans le chapitre III (1re partie), exposé le mode de réparation des os après les dénudations et le raclage de la couche superficielle, il nous paraît inutile d'y revenir ici.

Dans les altérations osseuses qui réclament l'abrasion superficielle, l'irritation franche, consécutive à la rugination ou à l'emploi du fer rouge, accélère la formation des ostéoplastes dans les espaces médullaires, et, au lieu de rester fongueuses, les granulations se transforment en une cicatrice solide.

Les excitants (balsamiques, astringents) ont une action analogue ; il faut seulement, s'il s'agit d'une carie, améliorer la constitution par un traitement général approprié.

On rencontre souvent des décollements étendus des parties molles et des fistules intarissables qui sont entretenus par une lésion osseuse très-limitée. L'ablation d'un séquestre microscopique ou la rugination d'une portion cariée très-restreinte suffisent alors pour faire cicatriser les fistules et guérir le malade. On se borne à modifier l'os par l'ablation de la portion altérée ; les parties molles se cicatrisent d'elles-mêmes. Si, au contraire, on méconnaît la présence et le rôle de la lésion osseuse, l'incision des décollements cutanés et intermusculaires restera sans effet. Ce sont là des faits de pratique journalière, et sur lesquels nous n'avons pas à insister.

Dans l'abrasion superficielle de l'os, qu'on ménage le périoste ou qu'on ne s'en préoccupe pas, le résultat est le même ou à peu de chose près. Il n'y a qu'une règle, c'est d'enlever, selon la pratique traditionnelle, tout ce qui est altéré.

### § II. — De l'évidement des os ou de l'ablation des portions centrales altérées.

Sédillot a donné le nom heureux d'*évidement* (1) à une opération très-ancienne en chirurgie, et qui consiste à aller, jusque

(1) « L'évidement est une opération par laquelle on creuse et l'on excave un os, pour en séparer les parties malades, et n'en laisser que les couches saines, périphériques, corticales ou sous-périostées médiates. » (Sédillot, *De l'évidement des os*, p. 106.)

dans la profondeur de l'os, chercher les parties cariées ou nécrosées pour en opérer l'extraction. Cette opération n'est autre que le traitement de la carie ou de la nécrose profondes, indiqué par les chirurgiens anciens, malgré la confusion qui existait à cette époque entre la carie et la nécrose (1). En suivant les auteurs qui ont écrit en chirurgie, depuis Celse jusqu'à nos jours, on trouve partout le précepte de racler, de ruginer, de creuser, de trépaner, et surtout de cautériser les os avec le fer rouge. Mais c'est depuis la fin du dernier siècle que ces opérations ont été rationnellement instituées, pour la nécrose d'abord (David), pour la carie ensuite (Moreau, Hey, Velpeau, Fergusson, etc.).

Sédillot, dans ces derniers temps, a voulu faire de l'évidement une méthode générale, en l'appliquant non-seulement aux lésions diaphysaires, mais aux tumeurs blanches suppurées des grandes articulations. Il a rappelé l'attention sur cette opération, et démontré son utilité par de nombreuses observations cliniques. Mais, si l'opération que préconise Sédillot est loin d'être une opération nouvelle, personne ne l'a envisagée avec les mêmes idées théoriques que le savant chirurgien de Strasbourg. D'après lui, cette opération a pour but de faire régénérer l'os au moyen du périoste conservé et maintenu dans sa situation normale par les couches osseuses sous-jacentes.

Ce but paraît séduisant au premier abord, et, si l'on pou-

(1) « Et si ossis corruptio profunda usque ad sui medullam comprehendatur, » curetur ipsum os malleo et scalpello, seu aliis instrumentis convenien- » tibus, *concavendo et removendo cum sui medulla.* Si verò ossis corruptio » fuerit universalior, ità quòd totum os sit corruptum, ferratura totius ossis » destruatur. »

C'est ainsi que s'exprimait à la fin du xv^e siècle Angelus Bologninus. Nous ne pouvons concevoir rien de plus clair sur les indications et les procédés de l'évidement. — *De cura ulcerum*, Lugduni, 1736, in *Morbi Gallici curandi ratio*, p. 252, chap. XVII.

vait réduire l'os à une coque mince, lamellaire, qui, servant seulement de soutien momentané au périoste, se rétracterait ou se résorberait peu à peu, pour être remplacée par des couches nouvelles d'origine périostale, on serait fondé à dire que c'est là un moyen d'obtenir la régénération de l'os par le périoste. Mais il suffit de lire les propres observations de Sédillot, pour voir qu'il n'en a pas été ainsi. Il a creusé des os comme l'ont fait Moreau, Velpeau et Fergusson, en se contentant d'enlever la substance centrale altérée sans se préoccuper du périoste sous-jacent. Ce qui ne permet pas d'admettre son explication théorique, c'est que le tissu osseux qui doit réparer l'os ne vient pas du périoste, mais des parois de la cavité elle-même. Dans les opérations qui méritent le nom d'évidement, le périoste ne joue qu'un rôle secondaire.

L'importance de l'évidement serait tout autre, si cette opération pouvait être substituée à la résection proprement dite; mais nous allons voir que ces deux méthodes ont chacune leurs indications spéciales, et qu'on ne peut pas les opposer l'une à l'autre.

### 1° Procédés opératoires. — Évidement par l'excision et la cautérisation combinées.

Après avoir enlevé les couches superficielles par le trépan, la gouge ou la rugine, les anciens se servaient généralement du fer rouge. Le cautère actuel est alors un puissant moyen de modification et même de destruction du tissu spongieux ramolli. On peut, de cette manière, détruire tout ce qui est malade, en le tassant et en le cautérisant; la suppuration entraîne ensuite au dehors toutes les parties qui sont détruites par cette manœuvre. Le fer rouge appliqué sur des os ramollis par l'inflammation chronique ne produit jamais de séquestres volumineux; il se détache seulement quelques parcelles spongieuses

nécrosées. Les parties osseuses raréfiées et ramollies se comportent presque comme un tissu mou, à cause de leur grande vascularité. Souvent nous avons percé des os de part en part sans produire une nécrose appréciable ; le pus entraînait à peine quelques séquestres pulvérulents.

Qu'on procède avec la gouge ou le cautère actuel, en introduisant ce dernier instrument dans l'os par les fistules ou par une ouverture de trépan, le résultat ne diffère guère. Les anciens et les chirurgiens de Lyon, parmi les modernes, ont employé surtout le fer rouge pour compléter l'action du trépan ou de la gouge ; Sédillot n'y a recours que dans des cas exceptionnels. On se servira de la gouge à main, quand le tissu osseux est friable, et du maillet ou du trépan quand il faut ouvrir largement la cavité centrale entourée de tissu compacte. On peut se servir aussi des scies de Martin et de Heine, etc., pour détruire les ponts de tissu compacte et mettre à nu la cavité médullaire. On fait comme si l'on voulait extraire un séquestre invaginé ; on retire seulement de la moelle fongueuse et de petits fragments osseux. Velpeau a ainsi creusé des cavités de plusieurs pouces dans la diaphyse du tibia. Une fois l'excavation était si grande, que la moitié du poing aurait pu s'y loger. Mais la gouge est l'instrument qui rend le plus de services ; elle peut même à elle seule suffire dans la plupart des cas. Ces procédés pourraient donner lieu à des descriptions très-nombreuses, mais nous croyons qu'il suffit d'indiquer le but qu'on se propose d'atteindre. L'indication formulée, le procédé se déduit naturellement et de la forme de l'os et de l'étendue de la lésion. Voici cependant le procédé de Sédillot :

*Procédé de Sédillot.* — « Une première incision longitudinale, intéressant, autant que possible, les trajets fistuleux, est pratiquée dans le point où l'os est le plus superficiel, le plus

accessible et le plus éloigné des troncs vasculaires et nerveux. On divise les parties molles et le périoste jusqu'aux limites de la lésion osseuse. Deux autres incisions perpendiculaires aux extrémités de la première servent à former deux lambeaux allongés et plus ou moins larges, selon les surfaces à découvrir. Ces lambeaux sont renversés de chaque côté, avec les portions attenantes du périoste, séparées avec soin de l'os subjacent, dans une étendue de 8 à 10 millimètres.

» L'os mis à nu et déjà atteint d'ouvertures fistuleuses, avec pertes de substance plus ou moins grandes et plus ou moins nombreuses, séparées par des ponts intermédiaires, infiltré, ramolli, creusé par la suppuration ou la carie, est immédiatement attaqué, avec la gouge, le ciseau et le maillet. La gouge sert particulièrement à l'évidement, et nous en avons fait construire en forme de tire-balles, de différents modèles et à manche de bois arrondi, pour nous en servir à la main et sans percussion. Les os offrent souvent si peu de résistance, à l'intérieur, surtout, des extrémités articulaires, dont nous avons, dans certains cas, opéré l'excavation au travers de la perforation osseuse, que l'emploi de cet instrument est très-commode et suffit quelquefois pour achever l'opération. Le ciseau est réservé habituellement pour la section des ponts osseux et la régularisation des bords de la plaie. Les scies en crête de coq, la scie versatile de Scultet, celle de Heine, de Charrière, etc., pourraient rendre également de bons services, mais nous n'y avons pas eu recours. On pénètre dans le canal médullaire, on le creuse, on l'évide, en enlevant toutes les parties altérées, et l'on réduit l'os à ses couches périphériques saines, qui en conservent la forme, les dimensions, les rapports. Le périoste d'enveloppe, les tendons, les muscles et les ligaments sont complétement ménagés, etc., etc. (1). »

(1) *De l'évidement des os.* Paris, 1860, p. 119 et 120.

2° De la réparation des os après la destruction de leur substance centrale.— Lenteur de la réparation dans les cas qui méritent le nom d'*évidement*.

L'évidement repose sur le même principe que l'abrasion superficielle ; il faut poursuivre dans l'os, selon la règle traditionnelle, tout ce qui est altéré, quelle que soit sa profondeur. La réparation se fait de la même manière que dans la première opération ; c'est par le tissu osseux qu'elle s'opère, et non par le périoste lui-même, qui n'est pas directement intéressé (1).

L'observation la plus démonstrative que nous connaissions,

(1) D'après Sédillot, le mode de réparation serait tout différent :

« La régénération de l'os et la guérison sont faciles à expliquer : la coque osseuse laissée en place, pour servir de soutien au périoste et au membre, est absorbée et remplacée par des couches successives de tissu osseux dont rien n'entrave la reproduction régulière. Un nouvel os naît ainsi du périoste et se relie au tissu cicatriciel lorsqu'il en a atteint le niveau.» (*Gaz. hebdom.*, 1858, p. 263.)

Nous avons combattu cette théorie en 1858 (*Gaz. hebdom.*, 31 déc.). Nous avons, à cette époque, fait remarquer que c'est du tissu osseux lui-même que viennent les bourgeons réparateurs, éléments de l'ossification nouvelle. Nous ne pouvons comprendre cette absorption de la coque osseuse. Sédillot a, du reste, modifié son opinion dans son *Traité de l'évidement*, et donné plus d'importance à la surface de l'os ou à la moelle elle-même. Si nous y revenons encore ici, c'est pour dissiper toute confusion, au sujet des rapports de l'évidement avec les fonctions du périoste. Il est d'autant plus nécessaire de mettre de la précision dans cette question, que le qualificatif de *sous-périosté* ajouté au mot *évidement* met le comble à la confusion. L'évidement et les résections sous-périostées diffèrent complétement par leur principe physiologique. Considérer l'évidement comme un moyen de mettre en œuvre les propriétés ostéogéniques du périoste serait, ce nous semble, commettre une grave erreur au point de vue physiologique.

Si la première théorie de Sédillot était juste, si l'on pouvait admettre que la coque osseuse mince doit servir seulement de soutien temporaire au périoste, et disparaître ensuite, nous n'établirions pas une différence si radicale entre ces deux opérations. Ce ne seraient là que deux procédés de la même méthode. Mais la régénération ne vient pas du périoste dans les cas d'évidement. La couche osseuse conservée ne s'absorbe pas. La partie super-

relativement au mode de réparation des cavités artificiellement creusées dans les os cariés, appartient à Fergusson (1). Elle a été publiée en 1852, dans le *Traité de chirurgie* de cet auteur ; la voici textuellement :

Observation III. — *Évidement du calcanéum. — Ablation de la presque totalité de la substance spongieuse. — Résultat de l'opération constaté à l'autopsie quatre ans après.* — «Depuis trois ans, le malade, homme de vingt-six ans environ, était épuisé par une carie du calcanéum. Il était incapable de poser le pied à terre, et ne pouvait marcher qu'à l'aide de béquilles. Il présentait à la partie externe et postérieure du talon, presque sur le point d'insertion du tendon d'Achille, une fistule qui conduisait profondément dans l'os. Là, en enlevant les portions d'os malade, je vis qu'il fallait sectionner en travers l'insertion de ce tendon, et la carie allait si loin, que j'évidai (*scoop*) avec la gouge presque toute la substance spongieuse de l'os, jusqu'à ce que je crus mon résultat satisfaisant. La large plaie, comme on devait s'y attendre, guérit très-lentement ; mais enfin elle se combla entièrement, et il ne restait

ficielle se médullise sans doute comme dans toute surface dénudée. Mais quand on examine un os évidé depuis plusieurs mois, la couche osseuse conservée se trouve épaissie par l'addition de nouvelles couches disposées en dedans ou en dehors ; les couches d'origine périostale disposées en dehors ne servent pas à combler la cavité, elles ont pour effet d'augmenter l'épaisseur de l'organe. La rétractilité du tissu osseux est très-lente et très-faible.

Ce n'est que chez les très-jeunes enfants que la couche osseuse conservée disparaîtrait à la longue par l'accroissement physiologique du canal médullaire central. C'est par ce mécanisme que le cal d'un jeune enfant se résorbe. La médullisation centrale le fait disparaître comme elle fait disparaître successivement de dedans en dehors les couches normales de l'os.

Ajoutons encore que la conservation d'une coque osseuse mince n'est réalisable, nous disons plus, n'est justifiable que dans des cas très-limités. Dans les arthrites suppurées qui nécessitent les résections articulaires, par exemple, et même dans certaines ostéites diaphysaires, l'altération osseuse est très-inégalement répartie ; la circonférence est en certains points plus malade que le centre, et si l'on veut enlever tout ce qui est altéré, on fera une opération qui ne pourra pas, sans forcer la signification du mot, être rangée dans l'évidement.

Nous verrons plus loin combien la conservation d'une lamelle osseuse longitudinale, d'un pont osseux, est utile pour la reconstitution des diaphyses ; mais ici encore il ne peut pas être question d'évidement.

(1) *System of practical Surgery*, 3e édit., 1852, p. 258.

plus qu'une petite fistule à la peau, à gauche du point où s'insérait premièrement le tendon d'Achille. Le malade pouvait poser solidement le pied sur le sol, marcher d'une manière satisfaisante, eu égard au peu de temps qui s'était écoulé depuis que la plaie s'était fermée. Débarrassé de la douleur et des autres complications ordinaires de la carie, il recouvra la santé.

» La guérison de ce malade fut très-satisfaisante; je le vis quatre ans après, faisant un métier qui exigeait qu'il se tînt activement sur ses jambes huit ou dix heures par jour. Après avoir mené cette vie quatre ans sans aucune maladie, une inflammation chronique survint à l'articulation tibio-tarsienne, et enfin l'amputation fut pratiquée. Une section du calcanéum montra que l'intérieur de l'os était sain, et que la large excavation était presque entièrement remplie d'os nouveau, différant de l'ancien par sa structure plus dense. Il restait seulement vers la partie antérieure de l'os un vide rempli par une substance fibro-cartilagineuse de la dimension d'une noisette.

» Rien dans aucun sens n'indiquait sur la pièce que l'affection qui entraînait la perte du pied dépendît en aucune façon de l'affection primitive du calcanéum. Sans doute une constitution fortement scrofuleuse fut la principale cause des deux maladies. »

Cette observation nous montre la cavité comblée par un tissu osseux compacte; il s'est passé là ce qu'on observe après les fractures des os spongieux; un tissu dur, compacte, remplace le tissu aréolaire primitif. Fergusson n'a pas fait intervenir le périoste, et il ne signale pas la présence de couches sous-périostales de nouvelle formation.

D'une manière générale, la réparation des cavités creusées dans les os par la gouge, le trépan ou le fer rouge, se fait comme celle des cavités qui résultent de l'extraction des séquestres. Des canaux vasculaires de la paroi, on voit s'élever des granulations médullaires qui végètent avec plus ou moins de rapidité, comblent la perte de substance, s'organisent en tissu de plus en plus dur, et finissent par s'ossifier. Le périoste fournit des couches nouvelles, principalement sur les points où la paroi osseuse amincie a laissé l'irritation se propager jusqu'à lui. L'ossification des bourgeons médullaires est souvent très-lente à s'accomplir. Dans le fémur que Sédillot a fait représenter, on voit très-bien la couche corticale épaissie par

l'addition de substance osseuse à sa surface interne; elle est plus épaisse que la couche d'origine périostale. Cette dernière n'a en rien contribué à la réparation de la cavité creusée dans l'os. L'opération avait été faite dix mois auparavant; la mauvaise santé du malade avait sans doute retardé le processus (1).

Voici un cas où nous avons pu constater le résultat d'un évidement pratiqué six mois auparavant.

Observation IV. — *Évidement de l'extrémité inférieure du tibia. — Pas d'accident; état stationnaire de la maladie. — Résection sous-périostée. — Examen de l'os.* — Sur un jeune homme âgé de vingt-trois ans, souffrant depuis douze ans d'une arthrite tibio-tarsienne suppurée, avec gonflement considérable de l'extrémité inférieure du tibia, nous pratiquâmes, le 19 juillet 1863, un évidement de cette articulation. Avec la gouge à main nous creusâmes dans l'extrémité inférieure du tibia une cavité de plus de 2 centimètres de diamètre et remontant à 4 centimètres au-dessus de la surface articulaire. Nous enlevâmes des fongosités très-molles, violacées, contenant quelques petits séquestres vasculaires, très-raréfiés. Le péroné ne fut pas touché; l'astragale fut abrasé. Nous ne fîmes pas usage du fer rouge.

Après cette opération, il n'y eut qu'une réaction très-modérée; mais il n'en résulta aucune amélioration dans l'état du malade.

Le 12 janvier suivant, nous pratiquâmes la résection sous-périostée de l'extrémité inférieure du tibia, et nous pûmes constater le résultat de l'évidement. La cavité creusée par la gouge n'est pas entièrement comblée; non-seulement il n'y a pas de tissu osseux, mais à la partie inférieure un vide existe encore où il n'y a pas même de tissu fibreux; des bourgeons charnus mous viennent à peine en contact avec ceux de l'astragale.

Il y a eu cependant un travail de réparation qui eût pu se compléter à la longue. Les deux tiers de la cavité sont remplis par une moelle fibreuse, très-dure en certains points. Cette dureté diminue à mesure qu'on approche de la partie saine de la moelle, c'est-à-dire du niveau de la section. Les dimensions de la cavité sont à peu près les mêmes qu'au moment de l'opération; il y a cependant sur toute la surface de petits ostéophytes, s'enfonçant dans le tissu fibreux, qui nous paraissent produits depuis l'opération. Le tissu osseux conservé est devenu plus compacte, sous l'influence de l'irritation que lui a imprimée l'évidement.

Sous le périoste, il y a au dehors une couche irrégulière de 1 à 3 millimètres d'épaisseur. Nous ne savons si elle est postérieure ou antérieure à l'opération.

(1) *Traité de l'évidement*, planche I.

Le défaut de réparation s'observe surtout dans les cas où l'on a pratiqué un véritable évidement, c'est-à-dire dans les cas où l'on a enlevé la substance spongieuse en laissant une coque mince de tissu compacte.

La cavité peut rester des mois et même des années sans se combler, si la perte de substance est étendue, si l'on a laissé une mince couche périphérique, et surtout si les conditions générales du sujet sont mauvaises.

Nous avons été obligé, dans quelques cas, de recourir consécutivement à la résection, et, dans d'autres, à l'ablation d'une des parois de la cavité, de manière à la convertir en une large gouttière, dans laquelle pouvaient pénétrer les bourgeons charnus venant des parties molles voisines. A la longue, cependant, ces cavités se comblent, s'il s'agit d'un sujet jeune et si la nutrition générale n'est pas trop altérée. Velpeau a signalé aussi la lenteur de la régénération après ces larges excavations creusées dans le corps des os. Elles mettent, dit-il, un temps infini à guérir (1).

Certains de nos malades sont rentrés plusieurs fois à l'Hôtel-Dieu, bien qu'ils eussent présenté après l'opération les meilleures apparences de guérison. Nous avons dû, par des pansements excitants ou des cautérisations légères, stimuler la vitalité des tissus fongueux qui remplissaient la cavité.

La faible rétractilité du tissu osseux ne permet que très-difficilement le rapprochement des parois, si les bourgeons

(1) *Nouveaux Éléments de médecine opératoire*, t. II, p. 698.

« Chez un autre malade que j'opérai en 1836, à l'hôpital de la Charité, j'eus à détruire, au moyen de la molette concave, une grande étendue de la face interne du tibia, puis à creuser cet os au moyen de la gouge dans l'étendue de plusieurs pouces, si bien qu'il en résulta une caverne à loger plus de la moitié du poing. Aucun de ces malades n'a succombé, mais ils ont tous été un temps infini à guérir : le dernier, admis à Bicêtre, a même été soumis, trois ans plus tard, à l'amputation par M. P. Guersant. »

médullaires ne suffisent pas à combler la cavité. Aussi faut-il faire alors, au lieu d'un évidement proprement dit, une résection latérale ou longitudinale pour mettre la plaie dans de meilleures conditions de cicatrisation. Les parties molles, souples et mobiles, vont se réunir à la paroi osseuse, et prennent une part efficace à la réparation.

### 3° Du choix du procédé ; cas dans lesquels il faut se servir du fer rouge.

Lorsqu'il s'agit de vider de ses fongosités une excavation osseuse, limitée par des parois de tissu compacte, nous croyons qu'il vaut mieux se servir de la gouge seule, et bourrer la plaie de charpie. L'application du cautère actuel n'a pas de raison d'être ; elle ne ferait que favoriser la nécrose de la paroi, ce qui est au moins inutile ici.

Mais lorsque la lésion est mal limitée ; lorsqu'on trouve quelques fongosités médullaires au milieu d'un tissu osseux friable, raréfié, s'étendant profondément ; lorsque la limite entre la partie saine et la partie fongueuse n'est pas bien établie, nous nous servons du fer rouge.

En pareil cas, l'application du feu suscite une irritation franche ; elle a pour résultat de ranimer la formation des ostéoplastes dans les espaces médullaires ; l'ossification prend une nouvelle activité, et il se reforme un tissu plus compacte.

### 4° De l'évidement dans les altérations organiques des os.

Ici l'évidement est une opération irrationnelle ; il faut amputer, et, autant que possible, dans l'articulation située au-dessus de l'os altéré. En pareil cas, la chirurgie la plus conservatrice est celle qui enlève le plus. Nous avons amputé

dernièrement un maître tailleur de régiment, atteint d'une altération fibro-plastique du tibia qui avait été préalablement évidé à deux reprises par un autre chirurgien. L'amputation doit autant que possible retrancher la totalité de l'os malade.

Nous ne ferons exception que pour les kystes osseux bénins et pour l'enchondrome. Nous avons enlevé, en 1861, sur un jeune homme de vingt-cinq ans, un enchondrome gros comme un œuf de pigeon, siégeant sur la première phalange du petit doigt. Nous avons ruginé et aminci cette phalange; la récidive n'a pas eu lieu, l'articulation phalango-phalangienne est restée seule ankylosée. Sédillot (1) a publié un fait semblable.

### § III. — De l'évidement dans les lésions diaphysaires ou épiphysaires ne pénétrant pas dans l'articulation.

C'est dans les lésions inflammatoires chroniques de la diaphyse des os ou bien des épiphyses, sans communication articulaire, qu'on retirera d'excellents effets de l'évidement. Au tibia, au radius, pour les os longs; au calcanéum, pour les os courts, nous avons obtenu les meilleurs résultats à la suite de l'évacuation des foyers internes contenant des fongosités médullaires et des séquestres carieux. Les faits relatifs aux os des membres sont très-nombreux dans la science. On a creusé le calcanéum en une large gouttière, ou bien on a éteint de nombreux cautères dans une cavité pratiquée dans la substance de l'os. Pour le tibia, les observations ne sont pas moins probantes (Moreau, Hey, Velpeau, Sessa, Fergusson, etc.) (2).

(1) *De l'évidement des os*, p. 144.

(2) Voy. Fergusson, *loc. cit.*, p. 361 et suiv. — Samuel Cooper, *Dict. de chirurgie*, art. Carie. — Cristoforis, *loc. cit.* — Velpeau, *Traité de médecine opérat.* — Champion, *Traité de la résection dans la continuité des os cariés*, thèse inaug., 1815.

Sédillot a publié plusieurs faits qui démontrent l'utilité de la méthode pour le tibia et le fémur ; nous partageons ici, du reste, sa manière de voir, et si cette utilité nous paraissait pouvoir être mise en doute, nous publierions de nouvelles observations.

Nous nous contenterons d'en relater une, intéressante en ce que nous avons évidé le radius jusque sur la limite de l'articulation radio-carpienne, sans le moindre accident. Notre opérée s'est promptement rétablie.

Observation V. — *Ostéomyélite fongueuse et chronique du tiers inférieur du radius. — Ablation de la paroi antérieure de l'os ; évacuation des fongosités médullaires. — Guérison rapide.* — Jeune fille de douze ans, entrée à l'Hôtel-Dieu de Lyon, salle Saint-Paul, le 25 juin 1865 ; opérée le 12 juillet.

Ostéite suppurée de l'extrémité inférieure du radius, datant de deux ans ; gonflement considérable de la région inférieure de l'avant-bras ; fistules multiples ; pas de séquestres dans la cavité médullaire dans laquelle conduisent les diverses fistules. — Articulation radio-carpienne saine.

L'opération consiste en une incision longitudinale le long du bord externe et antérieur du radius. L'hypertrophie de l'os avait déjeté les muscles en avant et en arrière ; l'os semblait par cela même plus superficiel à ce niveau. L'artère fut laissée en dedans et soigneusement protégée au moyen de crochets mousses. L'incision intermusculaire suivit le bord interne du long supinateur.

Arrivé sur la face antérieure de l'os, on le dénuda de son périoste, qui fut rejeté en dedans avec les parties molles : cette face antérieure présentait plusieurs ouvertures conduisant dans le canal médullaire ; on fit sauter les ponts avec la gouge, de manière à les transformer en une large gouttière jusqu'à la hauteur de 7 à 8 centimètres. On trouva la moelle fongueuse, avec quelques petits séquestres vasculaires. La cavité fut évidée complétement, non-seulement dans la partie découverte, mais à 1 centimètre au moins au-dessus. L'épiphyse elle-même était malade ; elle était formée à son centre par un tissu fongueux très-friable, qu'on enleva, mais sans pénétrer dans l'articulation ; on était cependant à 3 ou 4 millimètres au plus de la surface articulaire. On eut alors une cavité large à loger le doigt, longue de 8 centimètres, circonscrite par un tissu compacte sain.

La cavité fut bourrée de charpie. Il y eut peu de réaction. Au bout de huit jours, des granulations s'élevaient de la paroi. Au bout de cinq semaines, la cicatrisation était ou du moins paraissait presque complète. De temps à autre, pendant deux mois, il se formait un petit abcès au niveau de la cicatrice, et un séquestre microscopique où quelques gouttes de pus sans frag-

ment osseux s'en échappaient. L'articulation n'avait pas souffert du voisinage de l'opération ; la main et l'avant-bras avaient repris leurs fonctions. Au bout de trois mois, quand le malade a quitté l'Hôtel-Dieu, il y avait une cicatrice déprimée ; on sentait que la totalité de la cavité creusée dans le radius n'avait pas été comblée par du tissu osseux ; mais l'os, déjà hypertrophié avant l'opération, était, en somme, plus gros et plus fort que celui du côté opposé. Il était déjà plus court ; la destruction du cartilage de conjugaison empêchant, depuis plusieurs mois probablement, son accroissement en longueur.

Cette observation nous donne un tableau assez fidèle de ce qu'on observe dans les cas d'évidement diaphysaire étendu, lorsque la terminaison doit être favorable. Les petits abcès consécutifs, l'issue des petits séquestres, sont des accidents très-fréquents, comme, du reste, dans toutes les résections. L'évidement est indiqué dans les ostéomyélites chroniques, c'est-à-dire dans ces ostéites qui occupent la partie centrale de l'os avec ou sans séquestres, et qui n'ont pas de tendance à guérir spontanément. On les reconnaît aux caractères suivants. L'os est plus ou moins tuméfié ; des trajets fistuleux conduisent le stylet jusque dans la cavité médullaire. Cette cavité, occupée par une moelle fongueuse et de petits séquestres encore vasculaires, fournit du pus en plus ou moins grande abondance. Un trajet se ferme au bout d'un certain temps, un autre se rouvre bientôt ; il sort de temps en temps quelques parcelles osseuses, et la maladie se perpétue. Si l'on ouvre largement la cavité médullaire de l'os, pour évacuer la moelle altérée, et enlever avec la gouge les parties osseuses dont la vitalité est compromise, on facilite l'écoulement du pus, et l'on a une excavation large et profonde qui se comble plus tard par granulation.

En agissant ainsi, on ne fait du reste que suivre des préceptes déjà classiques il y a trente ans. Ils se trouvent exposés, à propos de la résection du tibia, dans la *Médecine opératoire* de Velpeau (tome II, p. 665 et 666).

### § IV. — De l'évidement dans les cas de carie articulaire.

Autant nous avons été partisan de l'évidement dans les cas de lésions diaphysaires, autant nous en sommes éloigné lorsqu'il s'agit de pénétrer dans une grande articulation.

Sédillot (1) a publié trois faits d'évidement articulaire : un pour l'extrémité inférieure du fémur (obs. IV), un pour l'extrémité supérieure du même os (obs. V), un troisième pour l'extrémité inférieure de l'humérus (obs. VI). Les trois malades sont morts. Le premier succomba à un érysipèle ; le fémur avait été évidé sur une longueur de 22 centimètres. Le second est mort dix mois après l'opération, épuisé par une suppuration intra-pelvienne. Le troisième eut une ostéite de l'humérus, avec arthrite scapulo-humérale et complication d'épanchement pleural. Nous ne savons si Sédillot a fait de nouvelles opérations de ce genre, mais ces trois faits sont peu propres à dissiper les objections qu'on peut adresser à l'évidement articulaire. Dans le premier cas, l'érysipèle a été la cause de la mort ; mais dans le second, l'ostéite de l'humérus ne peut être considérée comme indépendante de l'évidement. Toute opération sur l'os eût pu le produire, il est vrai ; mais aucune n'y prédisposait autant que l'excavation irrégulière d'une extrémité osseuse.

#### 1° Avantages de la résection. — Évidement complémentaire des résections.

Dans le cas de carie articulaire ou d'arthrite chronique suppurée, nous donnons la préférence à une résection qui produit une plaie nette et régulière, et dépasse les limites du

(1) *De l'évidement des os*, p. 128 et suiv.

mal. Avec l'évidement, on risque de laisser des portions altérées et qui ne pourront pas guérir. Il n'est pas toujours facile de distinguer, au moment de l'opération, les parties simplement raréfiées des parties déjà envahies par un commencement d'altération graisseuse.

Dans les résections, on est quelquefois obligé de remonter plus haut après un trait de scie ; c'est quand on a la pièce sous les yeux qu'on reconnaît la profondeur plus grande de l'altération.

Si dans l'évidement on enlevait tout ce qui cède à la gouge à main, tout ce qui est raréfié, on remonterait souvent à plusieurs pouces de l'articulation. Tout ce qui est friable ne doit pas être enlevé ; un tissu simplement raréfié reprend une compacité plus grande sous l'influence d'une irritation de bonne nature.

Mais ce que nous reprochons surtout à l'évidement articulaire, c'est de laisser une surface osseuse irrégulière, mal disposée à la cicatrisation, au milieu d'une articulation en suppuration, dans un cas où la régularité et l'égalité de la surface sont les meilleures conditions d'une prompte réparation.

Nous n'acceptons l'évidement articulaire que dans les limites où Moreau l'avait pratiqué, comme complément des résections, pour éviter des délabrements énormes (1).

(1) Voici comment s'exprime Moreau sur l'évidement complémentaire des résections, dans sa thèse inaugurale (Paris, 1803, *Observations pratiques relatives à la résection des articulations affectées de carie*) :

« Toute l'extrémité inférieure (du tibia) se trouvait cariée. Ne pouvant l'isoler pour le scier, à cause du péroné que je laissai, je fus obligé de l'enlever avec la gouge, ce qui amena beaucoup de difficultés. Je fis ainsi la résection d'un pouce et demi. A cette hauteur, la substance compacte était saine ; mais il n'en était pas de même des cellules médullaires, qui étaient tellement altérées, que je fus obligé d'en enlever deux pouces, en insinuant ma gouge dans cette partie. On pensera peut-être que ces cellules ainsi détruites doivent amener la mortification du cylindre osseux qui les recouvre ; mais cela ne se passe pas ainsi. *Si l'on était privé de cette ressource, ces opérations seraient souvent si énormes, qu'elles deviendraient impraticables.* »

Moreau avait évidé deux pouces du tibia, après une résection tibio-tarsienne, et il a pratiqué plusieurs fois cette opération complémentaire dans d'autres résections.

Après une résection qui a eu pour effet d'égaliser les surfaces de section, cet évidement est moins grave que lorsqu'on procède immédiatement à l'excavation des condyles de l'humérus et du fémur. Nous ne le croyons cependant innocent que chez les jeunes sujets, dont le tissu osseux a une grande facilité de réparation. Et encore lui préférons-nous généralement la résection pratiquée plus haut. En conservant le périoste, nous faisons régénérer la portion diaphysaire, et nous avons surtout une surface nette qui se cicatrise plus facilement.

Rien n'est si long à combler que les larges excavations produites dans les extrémités articulaires. Chez les individus à constitution affaiblie, la réplétion des excavations diaphysaires est, nous l'avons déjà dit, très-longue ; aux épiphyses et dans une articulation, c'est parfois interminable.

Nous avons pratiqué quatre fois l'évidement de l'articulation tibio-tarsienne : une fois l'amputation a dû être pratiquée ; une autre fois il a fallu avoir recours à la résection de l'extrémité inférieure du tibia, et la maladie s'est continuée dans l'astragale que nous avions évidé ; dans un troisième cas, le malade est mort ; une fois seulement l'opéré a guéri avec une ankylose.

Chez les jeunes enfants cependant, lorsque les articulations ont été profondément modifiées dans leur structure, quand les cartilages n'existent plus, quand l'articulation n'est plus qu'un amas de fongosités mêlées à de petits séquestres, l'évidement, ou plutôt la cautérisation par le fer rouge, le chlorure de zinc, ou le nitrate d'argent, n'aura pas les mêmes inconvénients ; mais pour les grandes articulations, la résection nous paraît jusqu'ici préférable.

Nous devons faire cependant remarquer que ces évidements

articulaires n'ont pas la gravité immédiate qu'on pourrait craindre à priori ; comme Sédillot, nous avons observé que ces opérations ne sont pas suivies d'une très-vive réaction. Dans plusieurs des cas où nous avons dû amputer le membre ou reséquer l'articulation, nous avions compté pendant un certain temps sur un bon résultat ; l'état général du malade avait même semblé s'améliorer, les souffrances étaient moins vives ; mais la réparation ne s'opérait pas dans les excavations osseuses ; la suppuration était intarissable, et les malades tombaient peu à peu dans un affaiblissement qui demandait une intervention plus radicale.

### 2° Heureux résultats de la cautérisation des os et des articulations du pied et de la main.

Nous avons eu d'heureux résultats pour les articulations tarsiennes, tarso-métatarsiennes, pour les articulations carpiennes et même radio-carpienne ; mais ici ce n'était pas l'évidement tel que le comprend Sédillot. C'était la cautérisation profonde actuelle ou potentielle de ces os ramollis et fongueux. Nous n'avons fait, du reste, que ce que nous avons vu faire depuis longtemps à l'Hôtel-Dieu ou à la Charité de Lyon, par plusieurs de nos prédécesseurs, Bonnet, Barrier, Bouchacourt, etc. C'est une application des principes généraux exposés par Bonnet (1). Nous avons, dans quelques cas, poussé très-loin cette application de la cautérisation au traitement des arthrites fongueuses. Sur une jeune fille, dont nous rapporterons plus loin l'observation à propos de la résection du calcanéum, nous avons percé le pied de part en part avec le fer rouge. Ici la maladie avait supprimé les articulations ; c'étaient des foyers pleins de

(1) Voyez Philippeaux, *Traité de la cautérisation*. Paris, 1854.

fongosités mêlées de petits séquestres. Le fer rouge n'a que des avantages en pareil cas. Si, au contraire, on l'employait sur des os peu altérés, au voisinage immédiat des articulations saines, on pourrait avoir des arthrites suppurées et tous les graves accidents des suppurations articulaires.

Nous avons été obligé une fois de pratiquer la désarticulation tibio-tarsienne, à la suite d'un évidement du cuboïde et du cinquième métatarsien, avec cautérisation de la cavité creusée par la gouge. L'inflammation purulente avait envahi les articulations médio-tarsiennes et tarso-métatarsiennes.

Ces opérations ne doivent être pratiquées qu'exceptionnellement chez les adultes; c'est chez les enfants et les adolescents, dans le cas d'altération chronique ancienne et profonde des os et des articulations voisines, qu'il faut y avoir recours. Les lésions récentes, aiguës ou même subaiguës, les contre-indiquent formellement. Plus le tissu osseux se rapproche des parties molles par les modifications pathologiques qu'il a subies, plus il nous paraît devoir être traité avantageusement par la cautérisation.

Ici, comme dans toutes les lésions osseuses, ce n'est qu'après l'insuccès des moyens plus doux et d'un traitement antiscrofuleux, qu'il faut intervenir. La cautérisation intra-articulaire est habituellement suivie d'une ankylose osseuse, lorsqu'elle est profonde et énergique; sous ce rapport, elle a des inconvénients pour certaines régions.

### § V. — De la cautérisation intra-osseuse dans le but de faire nécroser la totalité des couches osseuses anciennes.

Une méthode qui peut se rattacher à l'évidement par le procédé opératoire, mais qui s'en éloigne par le but physiologique, c'est la mortification de la totalité des os, dans l'idée de

les faire reproduire par le périoste. Dans l'évidement tel que l'a défini Sédillot, c'est de la paroi osseuse elle-même que viennent les éléments de réparation ; la couche périphérique de l'os continue à vivre, en partie du moins. Sédillot n'a jamais observé sa mortification consécutive. Dans la méthode dont nous parlons, on mortifie tout l'os ancien dans le but d'en faire former un nouveau par le périoste (1).

C'est l'expérience fondamentale de Troja transportée dans la chirurgie humaine et érigée en méthode opératoire. Troja, comme nous l'avons vu dans notre introduction (page 33), l'avait formellement proposée pour les grands os des membres.

(1) Nous avons vu (chap. VI, 1re part.), qu'après les expériences de mortification artificielle, faites à la manière de Troja, la régénération de l'os est plus abondante, plus complète qu'après les résections sous-périostées. La masse osseuse reproduite est plus considérable ; l'os nouveau est plus solide, plus épais.

En physiologie expérimentale, cette méthode n'est applicable qu'aux os creux (diaphyse des os longs). En chirurgie, elle ne serait pas applicable à un plus grand nombre de parties; or, quelque séduisante que soit l'idée théorique, nous ne voyons pas à priori les cas dans lesquels elle serait utilement praticable. Les anciens avaient déjà cautérisé la moelle des moignons saillants pour obtenir la nécrose de l'étui osseux; une idée différente les guidait, il est vrai, et leurs faits ne nous intéressent qu'imparfaitement au point de vue de la régénération. Mais il faudrait imiter leur procédé, c'est-à-dire cautériser la cavité médullaire, si l'on voulait obtenir la nécrose de l'os. L'évacuation de la moelle, ou, en d'autres termes, l'évidement d'un os malade et vascularisé serait insuffisant, comme nous venons de le voir.

Nous devons, dans tous les cas, insister sur le fait physiologique, c'est-à-dire sur le plus grand développement des propriétés ostéogéniques du périoste, lorsque cette membrane est irritée indirectement, à travers une couche nécrosée, que lorsqu'elle est isolée de l'os (chap. III, 1re part.). C'est de ce fait que la pratique chirurgicale pourra profiter plus tard. Si, au lieu d'enlever les os immédiatement, on pouvait les mortifier sur place et les laisser se détacher d'eux-mêmes, on aurait des régénérations meilleures. On ne ferait qu'imiter la nature, et l'on réaliserait à son gré la formation de ces os nouveaux volumineux qui entourent le séquestre dans les nécroses spontanées. Mais dans l'état actuel de la chirurgie, nous devons nous tenir dans la plus grande réserve relativement à l'application de cette idée.

Il voulait détruire la moelle pour faire nécroser l'os, et obtenir autour de l'os ancien un os nouveau. Nous ne croyons pas cependant que Troja ait jamais rien fait de semblable sur le vivant.

La gravité des évacuations de la moelle sur certains animaux fait considérer à priori une pareille opération comme devant être très-dangereuse chez l'homme. Il est vrai cependant qu'on ne pourrait être tenté de l'employer que lorsque la moelle est déjà profondément modifiée dans sa structure, lorsqu'elle a perdu sa graisse par le fait de l'ostéite, et lorsqu'elle est, par cela même, moins disposée aux inflammations gangréneuses ou de nature infectieuse. Cette opération aurait, du reste, ce danger commun avec l'évidement proprement dit.

Bornée à des diaphyses cariées, nous croyons que l'opération qu'on pratiquerait en introduisant des cylindres de pâte de Canquoin à la place de la moelle, ne serait pas très-grave. Mais nous n'avons pas trouvé jusqu'ici de cas qui nous autorisât à employer une pareille méthode sur les grands os des membres; c'est sur de petits os seulement, os courts du tarse et du métatarse, que nous avons cherché à produire la mortification de toute la substance osseuse ancienne. Nous avons eu des résultats bons au point de vue clinique; mais la vascularité du tissu osseux faisait que nous ne mortifiions pas toute l'épaisseur de l'os. Au point de vue physiologique, nous n'avions donc que les résultats ordinaires de la cautérisation.

Nous en dirons autant des opérations de Larghi, par lesquelles ce chirurgien enfonce des cylindres de nitrate d'argent dans les os courts et même dans les grandes articulations (coude, poignet). Il introduit un grand nombre de cylindres dans plusieurs séances successives et par les divers trajets fistuleux. Certaines cures ont exigé vingt ou trente de ces applications. On ne retire d'abord que des eschares formées

par des tissus mous, mais des portions osseuses ne tardent pas à se détacher.

Larghi donne cette cautérisation comme devant amener la régénération des os. Au point de vue de l'auteur, elle rentre donc dans la méthode que nous étudions ici. Mais au point de vue clinique, cette méthode que nous avons employée plusieurs fois avec avantage dans les os du tarse et du carpe, nous a donné à peu près les mêmes résultats que le fer rouge.

De sorte que pour ces petits os, les deux procédés se confondent au point de vue du processus physiologique et de la valeur clinique. Nous préférons généralement le fer rouge, à cause de son action sur les tissus voisins par le rayonnement du calorique. Mais nous choisissons les cylindres de nitrate d'argent, ou les trochisques de pâte de Canquoin, quand nous avons lieu de craindre la lésion d'une articulation voisine. Malgré la dissolution du nitrate d'argent, les articulations sont mieux à l'abri. Du reste, ces divers caustiques, actuel ou potentiel, agissent toujours très-superficiellement sur le tissu osseux lui-même; ils n'en mortifient souvent qu'une couche insensible.

Chassaignac a appelé *égrugement* la même opération que Sédillot désigne sous le nom d'*évidement*. Il le signale à propos du calcanéum; il a creusé avec la gouge l'intérieur de cet os atteint de tubercule (*Traité clinique et pratique des opérations chirurgicales*, Paris, 1861, p. 698). Le même auteur décrit divers modes de résection latérale et partielle, sous le nom de *résection par térébration* et d'*abrasion*. On perfore les os pour passer la scie à chaîne et retrancher la partie malade en allant de dedans en dehors. Les dénominations, comme les procédés, varient à l'infini, selon le temps et selon les auteurs.

A propos de l'évidement articulaire, nous devons signaler l'opération de Reybard, de Lyon (*Moniteur des hôpitaux*, 1857), qui consiste à pénétrer dans les articulations par de larges couronnes de trépan, afin de donner une libre issue au pus produit dans la cavité synoviale. Il a pénétré ainsi par les condyles du fémur dans l'articulation du genou. Il voulait traiter les affections purulentes des jointures comme on traite celles des parties molles,

c'est-à-dire par de larges ouvertures. C'est la même idée qu'on cherche à réaliser par les grandes incisions dans les arthrites aiguës suppurées. Le drainage, sur lequel Chassaignac a beaucoup insisté, répond à la même indication.

Mais nous ne pouvons discuter ici toutes ces opérations, elles ne rentrent pas dans notre sujet; elles ont souvent pour effet d'éloigner la nécessité d'une résection ou d'une opération plus grave, mais elles ne touchent que très-indirectement à la question de la régénération des os.

---

# CHAPITRE III.

## DE LA RÉGÉNÉRATION DES OS PAR LES GAINES PÉRIOSTIQUES.

### INTERPRÉTATION DES FAITS ANCIENS ET ORIGINE DES RÉSECTIONS SOUS-PÉRIOSTÉES.

SOMMAIRE. — Démonstration de la réalité de la régénération osseuse par la gaîne périostique isolée et détachée de l'os. — Démonstration sur le vivant par la forme de l'os et le rétablissement des fonctions du membre : résection de la moitié supérieure de l'humérus et reproduction de la partie enlevée. — Démonstration par l'autopsie cadavérique : résection du sternum, dont le résultat a été constaté trois ans après l'opération.

Interprétation de quelques faits anciens démontrant la régénération osseuse par la gaîne périostique. — Faits de Delamotte, Coutavoz, Vigarous, White. — Cas dans lesquels on a conservé le périoste sans le savoir ou sans le vouloir. — Impossibilité de ne pas conserver le périoste dans certains cas; adhérence plus grande du périoste aux parties molles qu'à l'os.

Régularisation des résections sous-périostées au point de vue du manuel opératoire. — Faits de Textor, Blandin, Larghi. — Nécessité de reprendre la question sur de nouvelles bases physiologiques.

Nous abordons maintenant la question la plus discutée dans le problème des régénérations osseuses : c'est la reproduction de l'os par les gaînes périostiques isolées, c'est-à-dire détachées d'un os vivant. Il s'agit de savoir si, après l'ablation d'un os ou la résection d'une portion considérable, la gaîne périostique peut reproduire une masse osseuse remplaçant, par sa forme et par ses fonctions, la partie enlevée. Le problème est ainsi dégagé

de toute ambiguïté. Il ne s'agit pas de l'ablation d'une portion de l'épaisseur de l'os; il s'agit de la résection de toute l'épaisseur sur une longueur plus ou moins considérable, de l'ablation de la moitié supérieure d'un os long, par exemple, ou même de l'ablation de la totalité de cet os.

Il ne faut pas confondre, nous le répétons, ces faits avec l'ablation des séquestres. Ce qui différencie les ablations sous-périostées des opérations classiques pour les cas de nécrose, c'est que, dans les premières, le périoste adhérent à l'os doit être détaché par le chirurgien. Le décollement spontané du périoste ne produit pas la nécrose; mais, dans toute nécrose, le périoste est décollé.

Or, la reproduction par les gaînes périostiques isolées est encore niée par beaucoup de chirurgiens, qui, ne l'ayant pas observée par eux-mêmes, et repoussant comme dépourvues d'une authenticité suffisante les observations étrangères, la considèrent comme seulement possible chez les animaux. D'autres chirurgiens ont déclaré les résections sous-périostées impraticables sur le vivant. Trompés par leurs souvenirs d'amphithéâtre, ils les considèrent même comme impossibles sur le cadavre. Ce sont là les deux principales objections qui ont arrêté la vulgarisation de la méthode; nous verrons par l'exposé de nos observations combien peu elles sont fondées.

### § I. — De la réalité de la régénération osseuse par les gaînes périostiques isolées.

Avant de nous engager dans la description des procédés opératoires et dans l'étude des diverses résections en particulier, nous croyons utile de produire quelques observations pour mettre hors de toute contestation le fait même de la régénération des os par les gaînes périostiques. Le simple exposé de

quelques observations claires et précises nous paraît la meilleure manière de répondre aux objections des adversaires actuels de la régénération. Ce sera aussi le meilleur moyen de démontrer la légitimité des observations anciennes dont on a fait trop peu de cas jusqu'ici.

### 1° Démonstration sur le vivant par la forme de l'os et le rétablissement des fonctions du membre.

L'étude de la régénération à la suite des nécroses nous a d'abord éclairé sur un point : c'est que la régénération osseuse est non-seulement possible chez l'homme, mais qu'elle s'y fait aussi bien que chez les animaux. Il nous reste maintenant à démontrer que dans les résections sous-périostées, c'est-à-dire après l'ablation d'une portion vivante, les os se reproduisent tout aussi bien que dans nos expériences. Nous dirons plus : non-seulement chez l'homme la reproduction de l'os par les gaînes périostiques isolées se fait aussi bien que chez le chien, mais elle se fait mieux encore, plus régulièrement du moins; et cela par une raison que tous les expérimentateurs comprendront et qu'aucun chirurgien ne récusera. Chez les animaux, la difficulté de faire supporter des appareils est souvent insurmontable; chez l'homme, au contraire, l'immobilité du membre peut être obtenue par des appareils efficaces, et la forme du nouvel os est plus régulière et plus appropriée au fonctionnement du membre.

Observation VI. — *Résection sous-périostée de la moitié supérieure de l'humérus pour une ostéo-arthrite suppurée. — Reproduction de l'os, reconstitution de l'articulation scapulo-humérale, et rétablissement des fonctions du membre.* — Louise Gaillard, âgée de quinze ans, entre le 2 septembre 1864 à l'Hôtel-Dieu de Lyon, dans la salle Sainte-Marthe. Cette malade est d'une constitution chétive; elle a le teint pâle, anémique; elle est peu développée pour son âge; ses membres sont grêles et amaigris; elle porte des traces d'affections

osseuses anciennes. En dehors et au-dessus de l'orbite à droite, existent deux cicatrices qui se sont formées dans son bas âge, à la suite d'une suppuration longue et abondante. Une cicatrice de même genre, adhérente à l'os, se voit au niveau du sternum. Il y a sept ans environ, depuis une chute qu'elle a faite sur l'épaule gauche, elle a conservé cette région constamment tuméfiée et douloureuse, surtout par les temps froids et humides. Les mouvements du bras étaient impossibles ou du moins très-limités. De temps à autre, les douleurs devenaient plus vives. Il y a deux mois, elles prirent tout à coup une grande intensité; la fièvre se déclara, l'épaule devint le siége d'une grande tuméfaction, et un abcès s'ouvrit vers le milieu du mois d'août. Au lieu de marcher vers la cicatrisation, la plaie continua à s'agrandir.

Au 6 septembre, on constata l'état suivant : A la partie supérieure et antérieure du moignon de l'épaule, au-dessous de l'acromion, existe une plaie de 3 à 5 centimètres d'étendue à sa surface, communiquant avec l'articulation.

On voit au fond de la plaie la tubérosité externe de l'humérus dénudée; il n'y a pas de séquestre mobile. La partie dénudée est encore vasculaire. Il n'y a plus de douleurs lancinantes, mais elles ont été remplacées par des douleurs sourdes et continues. On soumit immédiatement cette malade à un traitement dirigé à la fois contre l'état général et l'état local. Mais la suppuration devenant plus abondante et la malade s'affaiblissant tous les jours, on se décide à intervenir chirurgicalement. L'opération est pratiquée le 16 septembre.

Nous avons employé le procédé suivant. On fait une incision longitudinale, partant du milieu de l'espace acromio-coracoïdien et se dirigeant à travers la plaie, en bas, dans le sens des fibres du deltoïde, dans une étendue de 8 à 9 centimètres. On dissocie les fibres du deltoïde, et l'on arrive sur l'os en incisant le périoste. On prend alors la sonde rugine, et, sans couper aucun tendon, on dénude la tête de l'humérus des tissus fibreux qui l'entourent; on la fait saillir, on la luxe en dedans, et l'on détache ensuite le reste du périoste de haut en bas. En dedans, l'os était, en plusieurs points, dépouillé de son périoste et recouvert de masses de pus concret; sa surface était inégale, érodée; des fusées purulentes partaient de ce point. Aussi dût-on aller plus bas qu'on ne l'avait pensé tout d'abord, et, soit en agrandissant avec le bistouri l'incision extérieure, soit en tirant l'os en haut, on sépara le périoste sur une longueur de 12 centimètres. L'os fut scié à ce niveau. La dissection du périoste avait été régulière; on distinguait une gaîne à peu près complète, bien qu'elle se fût trouvée interrompue en dedans au niveau du corps de l'os et sur plusieurs points de la tête; c'est en arrière et en dehors que cette membrane se trouvait le plus adhérente. Il n'y eut pas d'hémorrhagie pendant cette dissection. Deux artérioles avaient été liées dans le premier temps de l'opération. La cavité glénoïde paraissant saine, ou du moins peu altérée, on ne retrancha rien à ce niveau.

L'os enlevé est dans l'état suivant : La tête humérale est aplatie, déformée, encore recouverte de son cartilage; mais celui-ci est ramolli, inégal et en

voie de résorption sur plusieurs points. Toute la surface de l'os a été dépouillée, par le fait de l'opération, des parties fibreuses qui s'y insèrent et qui l'enveloppent normalement. Le tissu de l'os n'est pas ramolli, il n'a pas subi la dégénérescence graisseuse ; il présente au contraire des saillies, des ostéophytes de consistance comme éburnée en certains points. La surface est inégale, rugueuse, et, au niveau du col chirurgical, l'os est aplati d'avant en arrière. Au-dessous sont des inégalités dues à des ostéophytes ou à des sillons

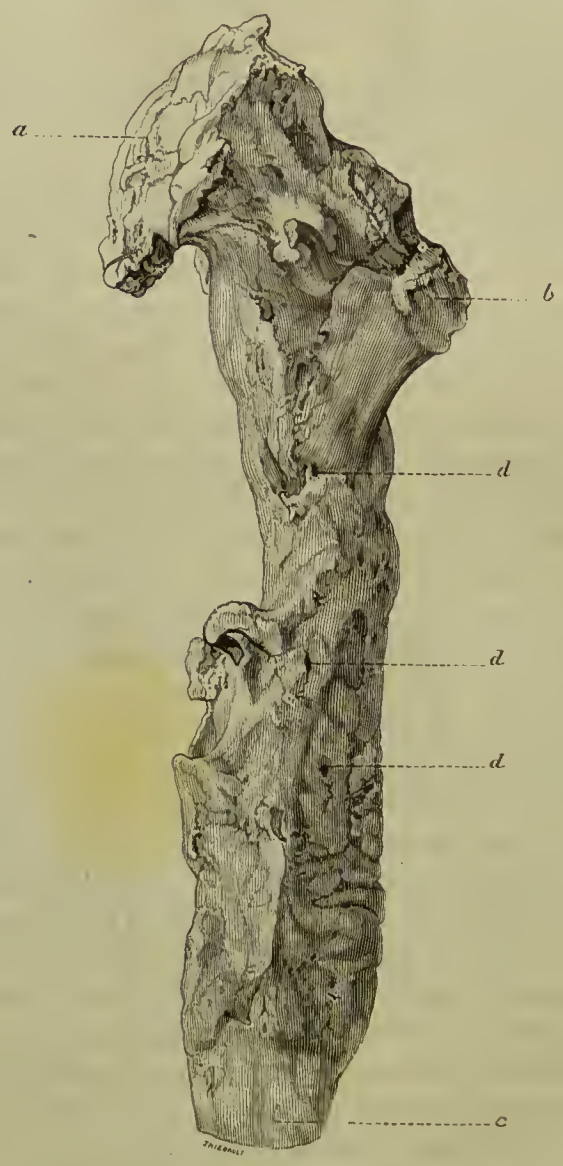


Fig. 29.

*Dessin de grandeur naturelle représentant l'os enlevé.*

*a*. Calotte humérale recouverte de son cartilage ramolli et en voie de résorption sur plusieurs points. — *b*. Trochiter. — *c*. Extrémité inférieure du fragment enlevé, présentant une hauteur de 5 à 6 millimètres d'os sain. — *d*, *d*, *d*. Trous vasculaires entourés d'ostéophytes saillants.

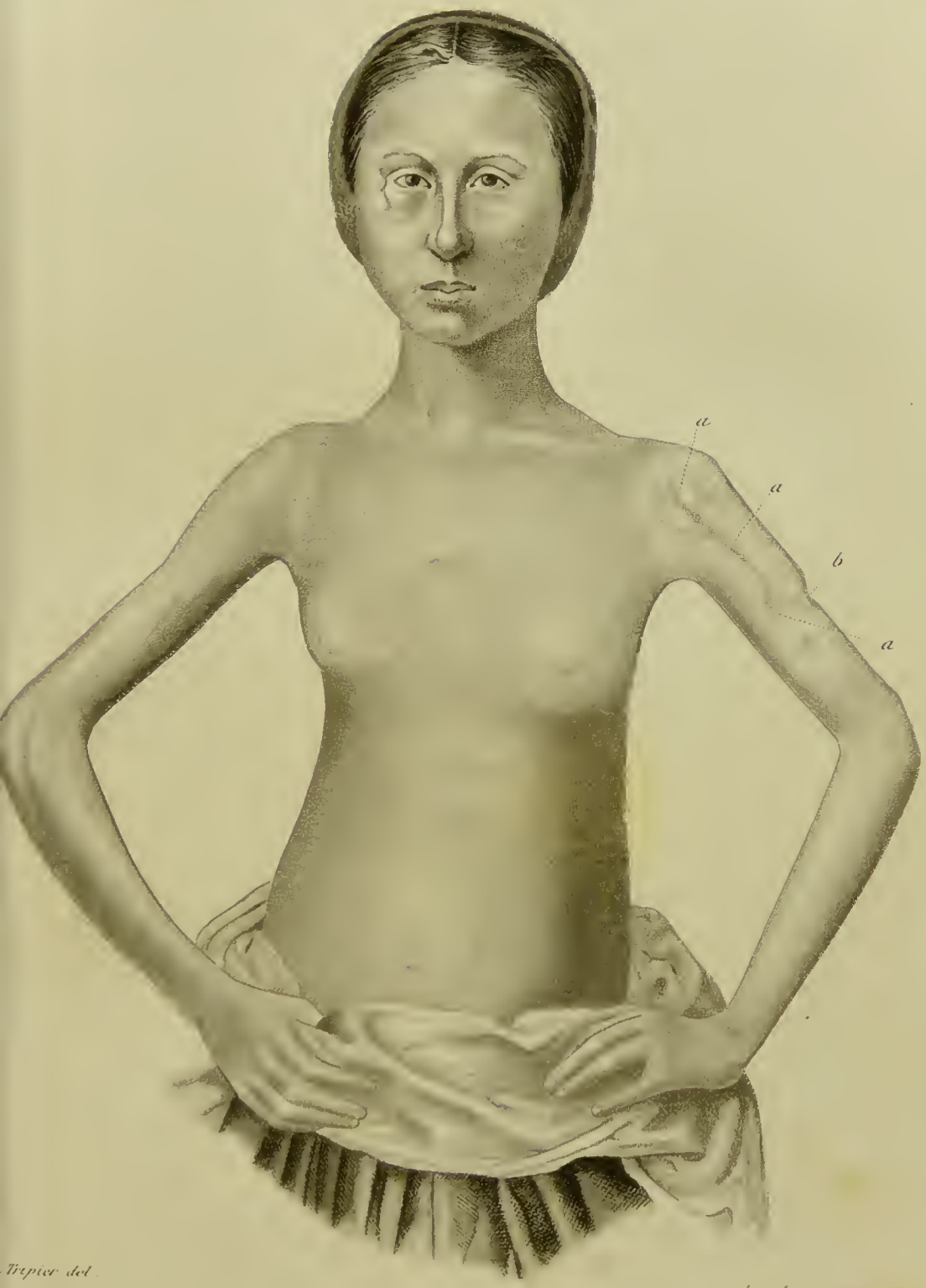


Trepier del.

Imp. Lemercier et Cie

*Régénération de la moitié supérieure de l'humérus et reconstitution de l'articulation scapulo-humérale après une résection sous périostée.*

vasculaires. Au niveau des points qu'on avait retrouvés couverts par du pus concret au moment de l'opération, l'os est plus irrégulier et plus gros dans son ensemble. Dans toute sa longueur, il est manifestement vasculaire.

On réunit la plaie par six points de suture, en laissant une petite mèche à chaque extrémité. On maintient le bras entre deux attelles, l'une externe, l'autre interne.

Le soir, la malade allait bien; la fièvre n'est pas plus forte qu'avant l'opération.

17 septembre. — Pouls à 120. Nuit agitée.

18. — Gouttière de gutta-percha. Pansement avec une solution légère de sulfate de fer. Pouls à 110.

19. — La malade est faible. Légère rougeur érysipélateuse autour de la plaie. Langue saburrale.

20. — L'érysipèle s'est étendu en arrière de l'épaule.

22. — L'érysipèle est arrêté. Contre-ouverture en arrière et en dehors. Le membre est placé dans une gouttière de fil de fer.

A partir de ce moment, l'état général s'améliore chaque jour; la fièvre tombe peu à peu.

25. — La malade demande à se lever. La plaie a un très-bon aspect.

10 octobre. — La malade se lève tous les jours. Appétit excellent. Suppuration de moins en moins abondante. La réunion immédiate a été obtenue sur une petite étendue. On introduit des mèches tous les jours. En soulevant le bras par le coude et en le pressant entre les doigts, on sent au niveau de la partie reséquée une masse déjà résistante, quoique encore fibreuse.

15. — La malade a pris froid. Douleurs dans diverses articulations. Abcès au niveau de l'extrémité de l'humérus reséquée. Gonflement de l'os en ce point.

20. — On applique une gouttière fixée à une demi-cuirasse, pour mieux immobiliser le bras. État général excellent. La malade recommence à sortir.

31. — Plus de suppuration profonde. Il n'y a qu'un point qui suppure superficiellement, au niveau de la première plaie. A la place de l'os enlevé, on sent une masse de plus en plus résistante. Le bras paraît raccourci de 15 millimètres.

Quelques jours après, la malade reprit des douleurs dans d'autres articulations, elle perdit l'appétit, ses forces étaient languissantes. On l'envoya à l'hospice de l'Antiquaille, dans le service du Dr Dron, espérant que la bonne aération de cet hôpital lui serait favorable.

L'état général s'améliora d'abord; mais bientôt, à la suite d'un refroidissement, des accidents survinrent : douleurs aiguës dans les genoux, état fébrile, vomissements. Cet état fut encore aggravé par de fréquentes indigestions. Tous ces accidents disparurent, et l'ossification nouvelle, quoique lente à se produire, paraissait cependant en bonne voie.

6 janvier. — La malade rentre à l'Hôtel-Dieu. Elle digère mal et a de fré-

quents vomissements. On les combattit par un régime réglé et le sirop de pepsine. Les fonctions digestives ne tardent pas à se rétablir, et l'on peut alors faire prendre à la malade une médication antiscrofuleuse. Huile de foie de morue; iodure de potassium.

25. — On sent deux masses osseuses de nouvelle formation, l'une tenant à l'os ancien, et l'autre supérieure, indépendante de la première. Celle-ci est plus volumineuse, elle paraît avoir au moins 5 centimètres. Une masse encore fibreuse réunit ces deux portions, de telle sorte qu'il existe une pseudarthrose à ce niveau. Le deltoïde commence à se contracter sous l'influence de l'électricité. En baissant un peu la tête, la malade peut porter les doigts jusqu'au nez, sans le secours de l'autre main.

30. — On lui met un bandage amidonné qui lui tient tout le bras, tout l'avant-bras et la moitié supérieure de la main, jusqu'à la racine des doigts, afin d'immobiliser complétement le membre et d'empêcher les mouvements communiqués.

14 février. — On enlève le bandage amidonné. La pseudarthrose existe encore, bien que l'on constate moins de mobilité; nouveau bandage amidonné.

25. — On défait de nouveau le bandage. Il n'existe plus de pseudarthrose. L'os nouveau forme un tout continu. La malade se plaint depuis deux jours d'une douleur au poignet. On constate un gonflement de l'extrémité inférieure du radius et du cubitus. Frictions avec la pommade à l'extrait de ciguë.

2 mars. — On électrise la malade tous les jours. Le deltoïde se contracte un peu. Le triceps, atrophié, se contracte très-difficilement. Les muscles de la région antérieure, biceps, coraco-brachial, brachial antérieur, ont repris leur contractilité. A partir de ce moment, l'état de la malade s'améliore constamment, soit au point de vue de la santé générale, soit au point de vue des fonctions du membre. La masse osseuse nouvelle devient de plus en plus évidente, et les muscles reprennent chaque jour leur action.

La malade porte la main sur la tête, écarte le bras du tronc de plus de 10 centimètres, et s'en sert pour les divers usages de la vie, mieux qu'elle ne l'avait fait depuis sept ans.

1er juin. — La mobilité du bras devient de jour en jour plus étendue. — Le membre opéré a la même longueur qu'au moment de l'opération, soit parce que le relief du moignon de l'épaule fait paraître la distance plus grande, soit parce que l'os a pu s'accroître un peu par l'épiphyse inférieure, soit enfin parce que l'extension exercée par les appareils a pu regagner quelques millimètres.

Depuis le 1er septembre 1865, la jeune fille travaille comme cigarière à la manufacture de tabac de Lyon; elle ne souffre plus; le moignon de l'épaule est régulièrement conformé, comme on peut en juger par la planche VIII, qui a été dessinée à cette époque. Le bras du côté non opéré est plus long de 4 centimètres; il a grandi pendant que le bras opéré est resté stationnaire.

Au 1er mars 1866, le membre du côté non opéré avait encore gagné près d'un centimètre; il avait presque 5 centimètres de plus que le côté reséqué (46 millimètres). Il est probable que cette inégalité s'arrêtera là; la jeune fille a dix-sept ans aujourd'hui (25 juin); depuis trois mois il n'y a pas de changement dans la longueur relative des membres. La tête est solidement fixée contre la cavité glénoïde; elle peut être portée dans tous les sens; une véritable énarthrose a été reconstituée.

Le moignon de l'épaule vu de face fait une saillie plus considérable qu'au moment où il a été dessiné pour la planche VIII.

A l'état sain, la tête de l'humérus fait une saillie très-sensible qui arrondit l'épaule en avant. Sur le membre opéré cette saillie n'existe pas; il y a sous l'acromion, ou plutôt en dedans de l'acromion, une dépression qui indique que la tête n'est pas reproduite avec son volume normal. En appuyant le doigt sur ce point et en imprimant des mouvements de rotation à l'humérus, on sent un corps résistant rouler sous le doigt. En explorant par l'aisselle, on a la même sensation, mais au niveau de l'articulation on ne peut rien préciser sur l'état des tissus qui la constituent.

Quand l'opérée écarte le coude du tronc, l'olécrâne arrive à 15 centimètres de la paroi de la poitrine. Le mouvement en arrière imprimé par la contraction du deltoïde est très-énergique. Les mouvements passifs d'élévation du bras ne sont guère plus prononcés qu'il y a six mois, à cause de la résistance des tissus fibreux périarticulaires.

Les deux bras étant placés dans la même position, rapprochés du tronc, et l'avant-bras fléchi, on trouve pour le membre opéré : 24 centimètres du point le plus bas du condyle externe à l'angle antérieur de l'acromion; 23 du même point inférieur à l'angle postérieur de l'acromion ; 25 du même point inférieur à l'apophyse coracoïde. Pour le membre sain, entre les points analogues, la distance est de 28, 28,5 et 29.

L'avant-bras et la main du côté opéré sont sensiblement atrophiés par suite du repos forcé dans lequel ils ont été maintenus pendant huit ans.

Nous citons ce fait tout d'abord parce qu'à lui seul il suffira pour démontrer notre proposition. Il n'y a pas ici d'erreur possible : l'os enlevé était un os vivant ; ce n'était point un os nécrosé; le périoste a été détaché pendant l'opération ; l'os nouveau n'a pas été une émanation de l'os ancien, puisqu'il y a eu pendant longtemps une mobilité très-appréciable entre la masse osseuse nouvelle et la moitié inférieure de l'humérus D'autre part, rien ne peut masquer la reproduction, puisqu'il n'y a pas d'autre os dans le membre. A la jambe, à l'avant-bras, on peut

invoquer l'hypertrophie de l'os restant; ici rien de pareil. On prend l'humérus entre les doigts, on le sent très-distinctement, et l'on voit qu'il a, sur toute la moitié supérieure de la diaphyse, les dimensions de la partie enlevée. Quant à la tête, on ne peut pas l'apprécier; mais, d'après nos expériences, nous savons que la calotte humérale ne peut pas se reproduire. Il n'y a sans doute que du tissu fibreux à la place de la portion cartilagineuse ou intra-capsulaire de la tête humérale; jamais du cartilage ne se reproduit en pareil cas. Quoi qu'il en soit, l'articulation s'est reconstituée sur le même type que l'articulation saine. Non-seulement les mouvements principaux existent, mais la rotation de l'humérus est possible sur son axe; le deltoïde écarte le coude du tronc à une distance de 15 centimètres. De plus, l'extrémité reproduite s'articule avec la cavité glénoïde, et forme avec cette cavité une véritable énarthrose. C'est donc un résultat aussi complet et aussi clair que possible.

### 2° Démonstration de la régénération osseuse par l'autopsie des opérés morts longtemps après une résection.

Ce genre de preuve est certainement le plus démonstratif; c'est celui qui peut seul donner la vraie mesure de la régénération. Sur le vivant, il est difficile d'en apprécier le degré réel, surtout par les os placés dans la profondeur des chairs. Il y a d'ailleurs plusieurs circonstances qui peuvent induire en erreur, telles que le rapprochement des fragments, l'interposition d'un tissu fibreux dur, le renflement des bouts restants par dépôt de couches sous-périostiques nouvelles, etc.

Dans un cas seulement nous avons pu vérifier, par l'autopsie, le résultat d'une résection sous-périostée ancienne. Il s'agissait d'un sternum dont nous avions enlevé plus de la moitié du

corps trois ans auparavant. Le malade est venu mourir récemment à l'Hôtel-Dieu de Lyon.

Observation VII. — *Carie du sternum avec séquestres vasculaires. — Ablation de toute l'épaisseur de l'os et résection des cartilages costaux. — Persistance de plusieurs trajets fistuleux. — Tubercules pulmonaires. Mort trois ans après l'opération. — Reproduction de la partie enlevée et ossification des cartilages costaux.* — Louis Chabert, né à Saint-Sorlin (Isère), entre à l'Hôtel-Dieu de Lyon le 10 juin 1863, salle Saint-Louis. — Ce jeune homme, d'un tempérament lymphatique, porte des traces d'une affection osseuse ancienne au niveau du maxillaire inférieur. Il y a un an, une tuméfaction, d'abord indolente, survint au niveau de la partie moyenne du sternum. Un abcès finit par s'ouvrir spontanément, et le pus entraîna quelques parcelles osseuses.

Actuellement il existe au devant du sternum une ulcération blafarde, au fond de laquelle le stylet rencontre l'os dénudé ou couvert de fongosités; des trajets fistuleux pénètrent dans les articulations chondro-sternales. — Suppuration abondante; toux fréquente, occasionnant souvent de vives douleurs; pas de tubercules appréciables aux sommets.

*Opération.* — Incision de 10 centimètres, de haut en bas, au niveau du sternum, passant par le milieu de la partie ulcérée. On écarte de chaque côté les lèvres de la plaie pour mettre l'os à nu; on détache le périoste sur les points où il est adhérent. On enlève ensuite un séquestre vasculaire, rouge, de 3 centimètres carrés, ne tenant au reste de l'os que par des bourgeons médullaires, excepté en haut, où il n'était pas complétement détaché de la masse principale. Le reste de l'os se trouvant raréfié et fongueux, on l'enlève avec la gouge sur une étendue de 4 centimètres carrés. On enlève toute l'épaisseur de l'os, là où l'altération l'a envahi complétement; on laisse seulement la table interne sur quelques points. — Les articulations chondro-sternales étant en suppuration et les bouts de cartilage dénudés faisant saillie dans le foyer, on les resèque avec des cisailles aussi loin que s'étend l'altération sur les cinquième et sixième côtes à droite. A la partie inférieure de l'os, on enlève une portion cariée de la dimension d'une pièce d'un franc, sous laquelle était un tissu fibreux épaissi, qui recevait directement le choc du cœur.

Après cette opération, le malade eut une légère amélioration; mais bientôt de nouveaux abcès et trajets fistuleux se formèrent sous les côtes à gauche et à droite. Le pus avait de la tendance à fuser en bas, le long des parois abdominales. — Contre-ouvertures, drainages; repos horizontal. On fait même coucher le malade, aussi longtemps que possible, sur le ventre. Cette position fut très-favorable à l'écoulement du pus, et plusieurs fistules se cicatrisèrent.

Six mois après l'opération, il ne restait plus de suppuration au niveau de la résection; on sentait déjà le sternum remplacé par une masse solide qui durcissait de jour en jour. Le malade sort de l'Hôtel-Dieu en mars 1864,

conservant toujours quelques fistules. — Il put reprendre son travail à la campagne; mais bientôt de nouveaux abcès se formèrent, et en 1865 l'état général s'aggrava de jour en jour.

Il est venu mourir à l'Hôtel-Dieu le 23 avril 1866, dans le service de notre collègue le docteur Gayet, chirurgien en chef désigné. On trouva les poumons farcis de tubercules. Voici l'état de son sternum.

Vu par sa face antérieure, le sternum paraît complétement ossifié, bien que recouvert par des masses épaisses de tissu fibreux. On distingue les limites de la résection. On avait enlevé tout ce qui est au-dessous d'une ligne partant du point le plus élevé de la troisième articulation chondro-sternale droite et se dirigeant en bas vers le milieu de la quatrième articulation à gauche.

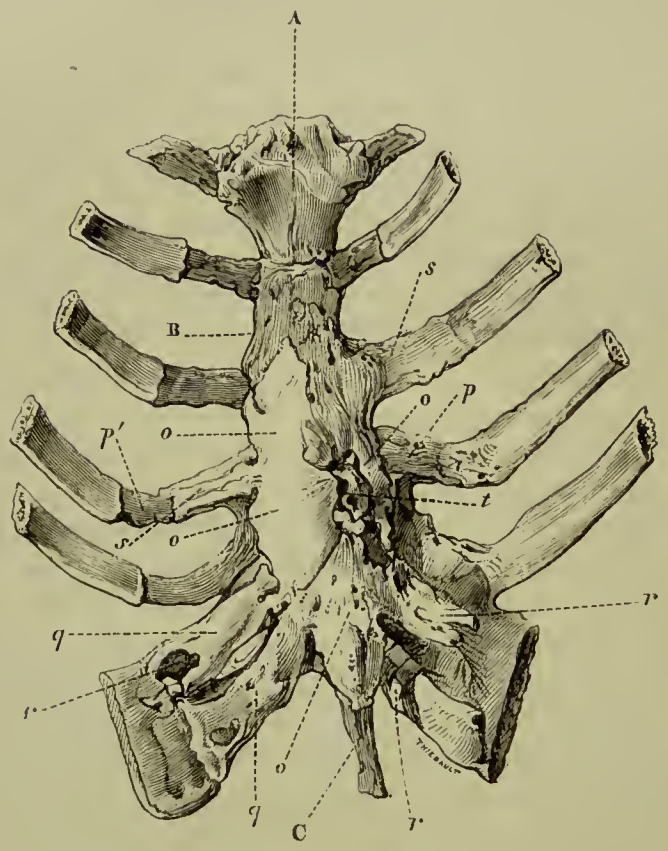


Fig. 30.

*Reproduction de plus de la moitié du corps du sternum constatée par l'autopsie trois ans après l'opération.*

Le sternum (pièce sèche) est vu par sa face postérieure. — A. Manche du sternum. — B. Corps. — C. Appendice xiphoïde. — La portion de nouvelle formation est indiquée par les lettres *o*. Elle s'étend depuis la troisième côte jusqu'à l'appendice xiphoïde ; la pointe seule est de formation ancienne, mais hypertrophiée. — *p*. Cartilage de la quatrième côte qui avait été excisé et qui s'est ressoudé au sternum en s'ossifiant. — *q*. Ossification périphérique (en forme de tuyau) des cartilages des septième et huitième côtes. — *r*. Ouverture du canal contenant les restes du cartilage nécrosé. — *s*. Ossification d'une partie du cartilage de la quatrième côte qui a conservé sa structure en *p'*. — *t*. Bouchon fibreux qui traverse l'ossification nouvelle.

C'est en examinant le sternum par sa face profonde que l'on constate très bien la nature osseuse du tissu nouveau. Sur une longueur de 7 centimètres, et sur une largeur de 35 millimètres au niveau de la troisième et de la quatrième côte, le sternum est reconstitué. La surface est inégale ; au niveau de la quatrième côte, il y a une dépression dans laquelle s'enfonce une masse de tissu fibreux ou incomplétement ossifié qui perfore l'os et vient s'étaler sur sa face antérieure. L'os nouveau se distingue de l'ancien, à sa surface plus rugueuse, à sa couleur plus blanche, à sa compacité plus grande. En bas, il est criblé par une multitude de trous vasculaires. Les cartilages des troisième, quatrième, sixième et septième côtes à droite sont ossifiés. Celui de la troisième et de la quatrième sont soudés avec la côte et le sternum. Ces trois pièces ne font qu'une. Tout était cicatrisé à ce niveau. A gauche, le cartilage de la quatrième est ossifié dans les deux tiers internes ; le troisième et le cinquième sont sains. Le sixième et le septième sont ossifiés en forme de *tube creux*. On dirait que c'est le périchondre seul qui s'est ossifié autour du cartilage proprement dit, lequel aurait été peu à peu altéré et entraîné par la suppuration. La portion reproduite est plus épaisse, dans les deux tiers gauches principalement, que la portion du corps qui n'a pas été enlevée.

La suppuration existait encore au niveau des sixième et septième côtes à droite et à gauche. Sur la limite de la côte et du cartilage, il y avait des foyers renfermant plusieurs séquestres. L'ossification a dépassé les limites du périchondre ; quelques plaques osseuses sont disséminées dans les lames fibro-celluleuses voisines.

Le foyer de la résection ne suppurait plus ; c'est de dessous les côtes asternales ou des dernières côtes sternales que partaient les fistules.

La reproduction a eu lieu ici, non-seulement par les bords de l'os restant, mais encore et surtout par les deux lames périostiques qui recouvrent le sternum. La résection des cartilages costaux indique que nous n'avons pas fait une résection centrale ; il ne restait plus de tissu osseux sur les bords de l'organe.

La reproduction d'un os totalement enlevé eût été sans doute plus démonstrative encore, mais nous n'avons pas eu occasion de vérifier, par l'autopsie, l'état d'aucun autre de nos opérés sur lesquels nous avions déjà constaté la régénération. Une autre fois seulement, à la suite d'une résection du péroné, nous avons trouvé, quarante jours après l'opération, la gaîne périostique épaissie et de consistance cartilagineuse.

Sous l'influence de l'irritation formatrice qui a suivi la résection du sternum et qui persistait au voisinage des foyers en suppuration, les cartilages costaux se sont ossifiés, et des noyaux osseux se sont développés dans les tissus fibreux voisins. La réossification a dépassé les limites du périoste.

La suppuration n'a pas été un obstacle à la formation de la substance osseuse; malgré la persistance des fistules, la santé générale s'était rétablie à diverses époques, et le sujet se trouvait par cela même dans des conditions suffisamment bonnes.

Il ne faut donc pas considérer la suppuration du périoste et des tissus voisins comme un obstacle à la régénération. Les adversaires des résections sous-périostées ont été induits en erreur par de fausses analogies, lorsqu'ils ont prétendu que chez l'homme la suppuration annihilerait les propriétés ostéogéniques du périoste. Il en est, à ce point de vue, de l'homme comme des mammifères qui ont servi à nos expériences. Quand la fièvre traumatique a cessé, quand la santé générale s'est suffisamment rétablie, l'ossification se produit malgré la suppuration de la plaie; elle n'est même que plus abondante dans certains cas. La persistance de l'irritation locale entretient le processus ossifique dans les tissus de la substance conjonctive.

### § II. — Origine des résections sous-périostées. — Interprétation des faits anciens.

L'idée de conserver le périoste dans les résections a dû venir à l'esprit de beaucoup de chirurgiens; mais, comme nous l'avons exposé dans notre historique, le précepte formel de détacher cette membrane ne se trouve pas même exprimé dans les ouvrages des auteurs du dernier siècle, qui avaient obtenu les plus belles régénérations osseuses.

Vigarous, dont nous avons déjà rappelé les remarquables

observations, ne le dit nulle part; mais déjà avant ce chirurgien on avait observé des reproductions osseuses après les résections. Devons-nous, comme la plupart de nos contradicteurs, ne tenir aucun compte de ces faits, et les rejeter parmi les observations inutiles? Nous ne le pensons pas.

### 1° Observations anciennes démontrant la régénération de l'os par les gaînes périostiques.

Quelque difficile qu'on doive être dans l'admission des faits publiés à une époque où la rigueur scientifique était assez rare dans les écrits des chirurgiens, on ne peut pas rejeter en bloc toutes ces observations que l'histoire de l'art a consignées. Il faut d'autant moins les rejeter, qu'elles sont parfaitement explicables après l'analyse que nous avons faite des sources de l'ossification. Le cas de Delamotte, dont nous avons déjà parlé, et que nous reproduisons ici textuellement, nous paraît très-clairement démonstratif.

Observation VIII.— *Régénération d'un fragment du tibia de* 5 *à* 6 *pouces*, par Delamotte. — Quelque temps après la guérison de ce blessé, nous eûmes, M. des Rosiers et moi, une fracture à traiter à peu près pareille (voy. l'obs. 379) et par une cause égale (passage d'une roue de charrette sur le membre blessé), à la différence que la fracture de celui-ci était évidente par ses deux extrémités; elle était, depuis sa partie moyenne et supérieure jusqu'à sa partie moyenne et inférieure, 5 à 6 pouces de distance d'une extrémité à l'autre où le corps de l'os était dans son entier, sans qu'il y eût aucune esquille séparée du tout : la plaie était assez grande pour découvrir toute cette considérable partie de l'os rompu en ces deux endroits, accompagnée d'une contusion et de lacération extrêmes de toutes les parties qui l'environnent, ce qui nous fit prendre le parti, après mûre réflexion, de détacher *par la dissection avec le bistouri les parties membraneuses qui étaient unies à cette portion du tibia.*

Sur-le-champ, plutôt que d'en commettre le soin à une longue suppuration qui aurait beaucoup retardé la guérison du cal, auquel nous ne doutâmes point que la nature travaillât d'abord, l'obstacle qu'y aurait mis cette partie du tibia étant levé, comme il arriva à vue d'œil, dès que les chairs contuses

et dilacérées se furent fendues par la dilacération, en sorte que cette jambe, que nous regardions avec tout le risque où une fracture compliquée des plus terribles peut exposer un blessé se fortifiait de jour en jour, et *qu'en sept à huit mois de pansements la plaie fut cicatrisée et la jambe se trouva rétablie par le secours d'un cal bon et solide, qui se forma au lieu et place de l'os que nous avions tiré, sans que cette partie si dangereusement blessée fût différente de la saine, ni en grosseur ni en longueur*, à quoi contribua beaucoup la réunion du péroné, qui se trouva faite en trente jours. Cette réunion tint la jambe en état et de la longueur convenable; cela n'aurait pas eu un succès si favorable, si les deux os avaient perdu une égale portion de leur substance, parce que, en ce cas, rien n'aurait pu empêcher les extrémités des os de se rapprocher, à quoi même les contractions qu'avaient souffertes les muscles par le défaut d'appui pour les tenir dans leur extension ordinaire, les auraient portés, ce qui aurait dû faire préférer l'amputation à tout autre remède, en ce que cette jambe, au lieu d'être utile, se trouvant si courte, n'aurait été qu'à charge au blessé, au lieu que ces deux blessés (obs. 379), par la raison que j'en allègue, non-seulement n'ont point été boiteux, mais n'ont pas même senti la moindre incommodité depuis qu'ils ont été guéris (1).

Ici la régénération ne nous paraît pas contestable, et elle ne peut avoir eu lieu que par la gaîne périostique. Ces parties membraneuses que Delamotte détache avec soin ne pouvaient être en effet que le périoste. Si le périoste avait été enlevé, il faudrait en conclure que la régénération est infiniment plus facile chez l'homme que chez les mammifères. Jamais, nous le répétons, nous n'avons vu une pareille portion d'os se reproduire sans périoste sur un animal quelconque.

A côté de ce fait nous en citerons encore trois autres empruntés à des chirurgiens du XVIII^e siècle, à Contavoz, à Vigarous et à White. Nous engageons le lecteur à lire *in extenso* ces trois observations que nous rapportons à la fin du volume. Nous allons seulement ici en extraire les points essentiels.

Le fait de Contavoz (2) se rapporte à une fracture du tibia avec graves désordres dans les os et les parties molles. L'ampu-

(1) *Traité complet de chirurgie*, 1771, édit. de Sabatier, t. II, p. 579.
(2) *Mémoires de l'Académie de chirurgie*, t. II, édit. de l'*Encycl.*, p. 415.

tation fut refusée par le malade; délire pendant dix jours, menace de gangrène. Contavoz fut appelé vingt jours après l'accident; le tibia était à nu, ne tenant plus qu'au ligament interosseux et à une partie du périoste. Contavoz enleva plusieurs fragments d'os; le plus long était de 5 pouces 3 lignes, et comprenait toute l'épaisseur du tibia. « J'observai, dit Contavoz, de conserver le périoste autant qu'il me fût possible. »

Après divers accidents, le membre se consolida au point que le blessé pouvait se servir de sa jambe pour vaquer à son travail. Il y eut seulement un raccourcissement de 2 pouces. Le malade avait vingt-neuf ans. On manque de détails sur la forme et l'épaisseur de la portion osseuse reproduite, mais la solidité était suffisante et le raccourcissement s'explique par la perte de substance du péroné, qui se nécrosa pendant le cours du traitement.

Dans l'observation de Vigarous (1), il ne s'agit pas d'une lésion traumatique; il s'agit d'une ostéo-périostite spontanée du tibia. Au dix-huitième jour de la maladie, ou plutôt de l'ouverture de l'abcès, on pratiqua la résection de cet os. La veille, le tibia s'était brisé accidentellement dans son milieu.

On commença l'amputation, dit Vigarous, à l'endroit de l'os qui était sain, à deux travers de doigt au-dessous de l'épine antérieure et supérieure. On se servit du trépan, dont on multiplia les couronnes jusqu'à ce que l'os fût scié en entier. Cette portion enlevée, on fit sortir ensuite du milieu des chairs le bout inférieur, qui fut aussi amputé dans la partie saine avec une scie fine. Les parties enlevées mesuraient ensemble 6 pouces de longueur.

En suivant la réparation de la plaie, Vigarous constate que la régénération de l'os s'opère dans la cavité laissée par l'extraction de l'os, et il fait remarquer que les bouts de l'os sont

(1) *Loc. cit.*, p. 398.

restés étrangers à la formation de la substance osseuse nouvelle.

La guérison fut achevée en deux mois, les deux jambes étaient égales en longueur.

Il ne s'agit pas dans cette observation d'une ablation de séquestre. Qu'une certaine longueur du tibia dénudé par l'abcès sous-périostique se fût nécrosée consécutivement, c'est très-probable, surtout après la fracture. Mais il n'y avait encore rien de nécrosé au moment de l'opération; il n'y avait pas surtout d'ossification nouvelle périphérique, et ce n'est que de la gaîne périostique que la régénération a pu provenir.

Le fait de White (1) se rapporte à une inflammation spontanée, comme celui de Vigarous, mais il en diffère en ce qu'il s'agit d'une ostéo-arthrite, d'une périostite aiguë suppurée de l'humérus, avec invasion de l'articulation de l'épaule. Le malade était un adolescent de quinze ans. White reséqua la tête articulaire et l'extrémité supérieure de l'humérus. Il n'y avait pas de séquestre libre; l'os dut être détaché avec la scie. La guérison fut très-rapide; le malade reprit les usages de son membre, il y eut seulement un raccourcissement d'un pouce.

White ne dit pas au juste quelle longueur d'os il reséqua, mais il enleva probablement une partie notable de la diaphyse; puisqu'il dit, en parlant de la réparation de l'os : « Je pense que je puis, en toute sûreté, avancer que la tête, le col et une partie de l'humérus sont actuellement régénérés. » Le bout de l'humérus qui avait été scié s'exfolia; mais la régénération de la partie supérieure se fit avant cette exfoliation. White se demande d'où vient cette régénération, mais il reste dans l'indécision; il ne paraît pas se douter de l'action du périoste, et il

(1) *Transactions philosophiques* pour 1769. Cité *in extenso* par Vigarous. — C'est le premier fait de résection de l'humérus suivi de succès. Vigarous avait précédé White dans cette opération, mais avait perdu son malade. (Voy. *Introduction*.)

met en question le transport de la substance osseuse par les vaisseaux conservés.

Nous ne multiplierons pas nos citations. Ces faits suffisent pour démontrer la réalité de la régénération, et quoique obscurs sur certains points, ils doivent nous paraître d'autant plus précieux que les observateurs n'avaient pas de parti pris sur le périoste et le rôle de cette membrane dans l'ossification.

Bien plus, aucun de ces observateurs, excepté Contavoz, ne prononce le mot de périoste. Ce silence s'explique pour Delamotte, qui est antérieur à Duhamel. Il se comprend moins pour Vigarous et White; mais dans les cas de ces deux chirurgiens, il s'agissait d'une périostite suppurée ou abcès sous-périostique, et le périoste se trouvait, par le fait de la maladie, en partie séparé de l'os et adhérent aux parties molles périphériques.

L'analyse expérimentale nous permet de mieux interpréter ces faits aujourd'hui, et nous les considérons comme très-probants en faveur du périoste. Cette membrane a été conservée sans qu'on ait eu à s'en préoccuper; nous avons, du reste, d'autres observations plus récentes, qui nous prouvent qu'on a pu faire encore à notre époque des résections sous-périostées sans le savoir et sans le vouloir.

### 2° Observations dans lesquelles on a fait des résections sous-périostées sans le savoir et sans le vouloir.

Dans cette question de la régénération des os après les résections, nous avons à combattre, non-seulement les chirurgiens qui ne croient pas à la régénération, mais encore ceux qui considèrent que cette régénération se fait indépendamment du périoste. Pour les premiers, le périoste est insuffisant; pour les seconds, il est inutile, ou du moins peut être suppléé par les tissus environnants.

Nous ne reviendrons pas sur cette discussion; nos expériences

nous ayant déjà mis à même de faire, d'une manière très-précise, l'analyse des sources de la régénération. Nous nous contenterons de démontrer seulement que les faits cliniques, regardés par quelques auteurs comme favorables à la régénération sans le concours du périoste, sont au contraire une confirmation éclatante de notre théorie.

Un fait d'observation déjà signalé par divers chirurgiens, mais trop souvent oublié, va nous fournir cette explication.

Les cas de régénération des os publiés par les auteurs avant l'époque actuelle, ont été observés sur des enfants ou des adolescents, sur les premiers surtout.

Or, avant l'âge de dix ans, il nous paraît impossible qu'on fasse des résections autres que des résections sous-périostées. Ceci paraît un paradoxe et n'est que la conséquence d'une disposition anatomique que nous avons déjà signalée à propos des fractures : l'adhérence plus grande du périoste aux parties molles extérieures qu'à l'os lui-même.

Si l'on essaye de faire des fractures avec plaie sur des cadavres d'enfant, il est impossible de faire saillir un os, le fémur ou l'humérus, par exemple, sans qu'il soit dépouillé de son périoste. Nous avons déjà comparé l'os des enfants à une branche en séve. Si l'on brise la branche, le bois sort à travers l'écorce, l'écorce plie et ne se casse pas. Il en est absolument de même pour le périoste, qui reste adhérent aux parties molles et ne peut suivre l'os.

Or, il a été pratiqué un grand nombre de résections pour fracture de l'humérus ou du fémur chez les enfants (1), et

(1) Velpeau, dans sa *Médecine opératoire*, en a rassemblé un grand nombre. On en trouve aussi beaucoup dans l'ouvrage de Lisfranc. Ce dernier chirurgien ne croyait pas cependant à la régénération des os, d'après ce qu'il avait observé. Après l'avoir admise en principe dans ses considérations générales, il se montre de plus en plus sceptique, à mesure qu'il cite les cas particuliers. (Voy. aussi Bonnesœur, thèse inaugurale : *Quelques mots sur le périoste et les résections sous-périostées*, Paris, 1866.)

généralement dans tous ces cas la consolidation a été facile; on a même signalé quelquefois l'absence de raccourcissement. Mais on ne s'est pas préoccupé du périoste, et comme en pareil cas, on le conservait nécessairement, les chirurgiens ont fait des résections sous-périostées sans le savoir ou sans le vouloir.

Nous nous bornerons à citer une observation de ce genre, qu'on a quelquefois invoquée, à cause du silence de l'auteur sur l'état du périoste, comme démontrant la régénération sans le secours de cette membrane. Elle a été publiée il y a six ans. Elle prouve très-clairement la régénération de la diaphyse du fémur, et nous la considérons comme prouvant aussi la régénération par le périoste, parce qu'il est impossible que le périoste ait été enlevé avec l'os.

Observation VII. — *Fracture du fémur, avec issue du fragment supérieur; résection de ce fragment, et guérison sans raccourcissement par régénération osseuse*, par le docteur Fabre, de Meironnes (Basses-Alpes).

Dans les derniers jours du mois de mai 1859, F. P..., âgé de six ans, fort alerte, voulant monter sur le derrière d'une voiture qui roulait à peu de distance du village, et éprouvant de la difficulté pour trouver une position commode, s'assit sur le côté du siége, les jambes pendantes. Le pied gauche fut pris par les rayons de la roue, ce qui entraîna le corps de l'enfant, et le fémur gauche fut cassé avec issue du fragment supérieur hors de la place. Le fémur était fracturé vers le quart inférieur; la plaie à travers laquelle s'était fait jour le fragment supérieur siégeait sur la face antérieure de la cuisse, et n'avait pas plus d'étendue qu'une pièce de deux francs.

La fracture était directe; ce fragment, terminé en pointe, faisait une saillie d'environ 6 centimètres. Il y avait déjà tuméfaction des parties molles qui entouraient la fracture.

On proposa d'agrandir la plaie. Le souvenir de trois cas de fractures avec issue de fragment, réduites au moyen de tractions et contre-extensions très-fortes, seules ou combinées, avec l'agrandissement de la plaie, et dont j'avais vu le funeste résultat, soit dans ma pratique particulière, soit appelé en consultation dans celle de mes confrères, me fit ouvrir un autre avis. Je proposai de scier le fragment supérieur, quoique, d'une part, je fusse incertain de la reproduction de la partie d'os qui allait manquer si l'on sacrifiait le périoste; d'autre part, j'étais encouragé à cet essai par quelques expé-

riences de résections osseuses, tentées par des propriétaires de troupeaux sur des animaux domestiques, dans des cas de fracture avec sortie des fragments, expériences suivies de la régénération de l'os.

Les consultants s'étant rangés à mon opinion, l'un d'eux, au moyen d'une compresse à deux chefs, tâcha de refouler les parties qui entouraient la base du fragment, et je sciai ce fragment, ou pour mieux dire le corps du fémur, à la hauteur de 7 centimètres. Nous procédâmes ensuite à la réduction de la fracture, ce qui devint facile, et, après nous être assurés qu'il n'existait pas d'esquilles dans la plaie, nous plaçâmes le membre dans une gouttière formée de trois planchettes solidement fixées, dont l'externe dépassait le bassin de 10 centimètres et le pied d'autant ; l'interne, qui longeait la cuisse et la jambe, se terminait en bas parallèlement à la première, et l'autre, postérieure, partait de la tubérosité ischiatique et s'étendait jusqu'au talon. A cette planchette, sur deux lignes aussi longues que la cuisse, plus écartées supérieurement qu'inférieurement, furent pratiqués cinq trous dans chaque ligne, à une certaine distance l'un de l'autre, et dans chacun des trous correspondants fut engagé l'un des bouts d'un lien destiné à relier l'appareil. La planchette postérieure fut matelassée avec un coussinet rempli de balle d'avoine ; un second coussinet fut placé sous la jambe, de manière que le talon portât à faux.

Une attelle interne, une externe, une antérieure, de la longueur de la cuisse, furent destinées à maintenir sa rectitude. Sous chaque attelle fut placé un coussinet plein de balle d'avoine ; la plaie fut recouverte d'une compresse imbibée d'eau blanche.

Tout étant ainsi disposé, les liens partant de la planchette postérieure assujettirent les attelles latérales et furent noués sur l'attelle antérieure ; le pansement de la plaie devenait aisé en dénouant ces liens. Deux coussinets interposés entre les attelles et les planchettes latérales assuraient l'immobilité de la cuisse, en augmentant la solidité de l'appareil.

Il s'agissait encore d'empêcher le raccourcissement du membre ; à cette fin, un mouchoir plié en cravate entoura la jambe au-dessus des malléoles, et sur les côtés du mouchoir fut cousu par un de ses bouts un lien ; l'autre bout, passant dans un trou pratiqué dans une traverse de bois reçue dans une entaille faite aux planchettes latérales, fut noué sur la traverse avec le bout du lien correspondant, tirant ainsi sur la jambe, afin de maintenir le membre dans l'extension ; une bande faisant l'office d'étrier soutenait le pied et empêchait sa déviation.

Le petit malade fut saigné pour prévenir une trop forte inflammation ; la plaie donnait peu de suppuration, elle fut complétement cicatrisée au bout de trente jours. Le malade n'eut un peu de fièvre que la première semaine : après, l'appétit revint ; il reprit sa gaieté, vu le peu de gêne que lui causait cet appareil, qui ne fut levé qu'au bout de trois mois : mais, depuis environ deux semaines, le sujet s'exerçait à remuer le pied en divers sens, et impri-

mait des mouvements latéraux de totalité à la cuisse et à la jambe. Il sentait que la fracture était consolidée.

A la levée de l'appareil, il n'y eut rien de plus pressé que de s'assurer de cette consolidation, puis du non-raccourcissement du membre.

On sentait à l'endroit de la fracture une virole osseuse remplissant la place de l'os enlevé, et soudant parfaitement sur la même ligne les deux bouts de l'os restant. La cuisse conservait sa conformation régulière; le membre fracturé, comparé à l'autre, n'avait pas perdu de sa longueur, puisque, l'un et l'autre étant bien étendus et rapprochés, les genoux et les talons se trouvaient sur la même ligne : il n'y avait donc pas de raccourcissement sensible. C'est ce que vint confirmer plus tard une mensuration plus exacte.

Je recommandai au père de veiller à ce que son enfant ménageât le membre fracturé, s'aidant d'abord de béquilles pour la locomotion, et ne lui fît pas supporter au commencement tout le poids du corps.

Vers la fin de novembre, je revis cet enfant, qui marchait et sautait sans appui. Il avait quitté depuis plusieurs semaines les béquilles, puis le bâton; en un mot, il ne boitait pas.

Il n'est pas question de la dissection du périoste dans cette observation; et malgré cela nous n'hésitons pas à dire que Fabre a obtenu une régénération par le périoste. Si l'on fait des expériences cadavériques sur des enfants de cet âge, en se rapprochant, autant que possible, des conditions dans lesquelles les fractures s'opèrent sur le vivant, c'est-à-dire en faisant un effort brusque et en produisant l'issue du fragment, on aura toujours l'os dénudé de son périoste, et sans le vouloir et sans le savoir, ou du moins sans s'en préoccuper, on fera une résection sous-périostée (1).

La même chose pourra arriver dans les résections pour lésions chroniques des os. Le périoste suivra les parties molles, et on le conservera malgré soi en dénudant l'os; c'est ce que nous verrons, du reste, dans le chapitre suivant.

(1) Nous trouvons une observation toute récente dans les *Bulletins de la Société de médecine de Liége* (t. IV, 1865), que nous ne pouvons pas interpréter autrement; il s'agit de la reproduction de 5 à 7 centimètres du tibia, après une résection pour cause traumatique, sans que l'auteur, Victor Dewandre, se soit le moins du monde occupé du périoste.

## § III. — Régularisation des résections sous-périostées au point de vue du manuel opératoire. — Nécessité de reprendre la question sur de nouvelles bases.

### 1° Premières résections sous-périostées régulières. — Opérations de Larghi.

Que la conservation du périoste fût considérée comme impossible, ou comme d'une utilité contestable, les chirurgiens ne s'en sont guère préoccupés avant 1840 (1), c'est-à-dire avant les expériences de Heine et de Flourens.

Ce fut vers cette époque, et à peu près en même temps, de 1842 à 1845, que Textor en Allemagne, Blandin en France, Larghi, en Italie, firent leurs premières tentatives. Il se fit peu de bruit autour de ces travaux; les préoccupations chirurgicales du moment étaient ailleurs. Larghi cependant continuait à poursuivre son idée; il publiait dans les *Mémoires de l'Académie royale de Turin*, et en France dans la *Gazette médicale de Paris*, les résultats de ses opérations et les principes de sa méthode. C'est à lui que revient la pensée de transformer les résections sous-périostées en opérations réglées. Pour lui, en effet, la conservation du périoste n'est pas seulement un temps utile à ajouter à une résection; elle constitue en elle-même une opération qui a ses règles et son manuel spécial.

Aussi les travaux de ses contemporains s'effacent-ils devant les siens; pendant que des essais timides ou incomplets se faisaient ailleurs, il enlevait hardiment des diaphyses entières de l'humérus et du tibia, et constatait la reproduction de l'os. Nous nous sommes depuis longtemps expliqué sur ces opéra-

(1) Voyez l'*Introduction* pour l'historique des tentatives antérieures. C'est aussi à cette époque (1842) que Syme faisait à Édimbourg ses expériences sur les animaux. Mais nous ignorons dans quelle mesure il les appliqua à la chirurgie humaine.

tions (1). Nous ne comprenons pas les indications de la même manière que Larghi. Nous aurions fait tout autrement que lui en présence de lésions diaphysaires semblables de l'humérus ou du tibia ; mais ce qui résulte de ces opérations et ce qu'il nous importe d'établir dès à présent, c'est que chez l'homme le périoste détaché de l'os peut reproduire une diaphyse. Larghi ne borna pas l'application de la méthode sous-périostée aux résections diaphysaires; il eut aussi l'idée d'extraire les extrémités articulaires en conservant le périoste et la capsule. Mais il ne fit sur ce dernier point que des expériences cadavériques, il se contenta de décrire les procédés par lesquels on pourrait pratiquer les extractions sous-capsulo-périostées. Il ne les appliqua pas sur le vivant et ne se préoccupa pas du côté physiologique de la question. Ses procédés pour l'extraction du corps des os, ou de l'os entier, fondés sur l'unicité de l'incision extérieure, la pénétration dans les gaînes périostiques à travers les interstices musculaires, sont très-rationnels au point de vue du manuel opératoire, bien qu'en réalité ils ne puissent pas toujours être appliqués sur le vivant, tels qu'il les a décrits, en raison des désordres produits dans le membre. Nous les discuterons plus loin.

2° Nécessité de reprendre la question sur de nouvelles bases.

En 1858, quand nous avons entrepris nos recherches sur les résections sous-périostées, les travaux de Larghi étaient à peu près ignorés ; on ne s'en occupait nullement dans l'enseignement classique. L'enthousiasme de l'auteur, le ton lyrique

(1) *Gazette hebdomadaire*, 1858 et 1860. — *Du périoste au point de vue physiologique et chirurgical*, communication faite au congrès médical de Lyon en 1864 (Lyon, in-8).

Nous nous sommes élevé, dans ce dernier travail, contre les procédés de certains critiques qui mettaient en doute la réalité des observations du loyal

avec lequel il décrivait les résultats de ses opérations, parurent peut-être peu conciliables avec la réalité scientifique, et la critique les avait laissés dans le plus complet oubli. Nous les fîmes connaître dans la *Gazette hebdomadaire*, en rassemblant tous les faits analogues que nous pûmes découvrir en France, pour en former un ensemble capable de décider les chirurgiens à entrer dans cette voie nouvelle. Le peu d'empressement de la plupart, les négations des autres, nous montrèrent qu'il fallait reprendre la question sur de nouvelles bases. L'expérimentation physiologique dirigée dans le sens spécial des problèmes chirurgicaux à résoudre nous parut indispensable. Bientôt après (1861), la mise au concours de cette importante question par l'Institut de France éveilla de nouveau l'attention. Des observations sur les régénérations de l'os par le périoste affluèrent de tous côtés.

Un instant, du reste, la question fut compromise, non pas par les adversaires de la régénération, mais par ceux qui s'en déclaraient les partisans.

On n'a qu'à parcourir les recueils périodiques et les comptes rendus des Académies de 1860 à 1863, et l'on verra quelle confusion régnait alors dans les esprits. On donnait des cas d'extirpation de séquestre pour des résections sous-périostées; on publiait à grand bruit des faits vulgaires de régénération après les nécroses; on présentait des observations de régénération accomplie au bout de vingt à vingt-cinq jours sur des adultes ou des vieillards; on annonçait des cas de résections sous-périostées pratiquées par des lésions organiques. Il y eut des exceptions sans doute, mais l'ensemble des faits publiés à cette époque ne fut que d'une faible utilité scientifique; bien

chirurgien de Vercell, et nous avons montré que les faits les plus discutables au point de vue des indications, ceux dans lesquels l'os nouveau avait pu être enlevé, étaient les plus probants au point de vue de la régénération de l'os par le périoste.

plus, il en résulta un trouble plus grand dans une question que l'analyse expérimentale n'avait pas encore suffisamment éclaircie.

Parmi ces observations, il en est cependant un certain nombre qui se rapportent à de véritables résections sous-périostées, et qui constituent des documents importants pour la question à résoudre; nous les retrouverons plus loin.

Avant 1858, on trouve un certain nombre d'observations, où l'on a plus ou moins conservé le périoste; mais c'était seulement comme un temps accessoire que cette conservation était signalée. Dans l'immense majorité des observations, il n'est pas fait la moindre allusion à cette membrane, et l'on procède comme si elle n'existait pas.

Parmi les auteurs qui, guidés par les expériences de Flourens, ont eu l'idée de mettre à profit la conservation du périoste, nous citerons d'abord Baudens (*Gaz. méd. de Paris*, 1855), qui avait proposé, dans la résection de l'épaule, de rabattre les lambeaux du périoste sur la tête de l'humérus et d'en coiffer l'os.

Maisonneuve l'avait appliquée plusieurs fois à la résection des maxillaires, et, sans compter beaucoup sur la régénération, il faisait remarquer que c'était là un moyen de circonscrire le traumatisme et de faciliter l'opération. Nous observâmes dans son service, à la Pitié, en 1858, un exemple démonstratif de régénération de la branche montante du maxillaire; nous le rapportons plus loin.

Barrier (de Lyon) avait conservé le périoste, une fois entre autres dans une résection de côtes, mais sans obtenir de régénération. Chassaignac (*Gaz. hebd.*, 1855) parle aussi du périoste à propos de la résection de la clavicule. Il mit tous ses soins à le conserver, mais n'observa qu'une régénération très-incomplète. Michaux (de Louvain) (*Monit. des hôpit.*, 1857) prit la même précaution dans une résection du coude. Mais, malgré ces louables tentatives, on s'en préoccupait peu et l'on n'y comptait guère; on ne citait pas du moins un seul cas où cette pratique eût donné de résultat concluant au point de vue de la régénération.

Nélaton et Richard avaient reséqué une clavicule sur une femme syphilitique en tâchant de conserver le périoste; une reproduction partielle de l'os s'en était suivie.

Nous trouvons, à côté de ces observations, d'autres faits où l'on a constaté une régénération remarquable, et où cependant le mot de périoste n'est pas prononcé.

A. Robert en relate un dans les *Bulletins de la Société de chirurgie* (1856); on enleva 9 centimètres du tibia, et il y eut régénération de l'os.

Le silence des chirurgiens indique le vague des idées doctrinales qui régnaient alors; la même indécision se trouve dans les livres classiques de l'époque. Sous prétexte d'éclectisme, on admettait toutes les origines possibles à l'os nouveau, quand on essayait de formuler une théorie sur ces régénérations. Dans l'étude de la nécrose cependant, le principal rôle était accordé au périoste (Nélaton, Chelius, Samuel Cooper), mais dans les résections proprement dites il n'en était pas fait mention. Vidal (de Cassis) s'étonnait qu'on eût pu proposer de le détacher d'un os pendant la résection.

A l'étranger, nous signalerons le *Traité des résections* de Ried (Nuremberg, 1847). On y parle de conserver le périoste ; on recommande sa conservation, comme dans les auteurs français de l'époque (Lisfranc, Malgaigne), mais sans y attacher une très-grande importance. L'imperfection des procédés opératoires faisait, du reste, que ce précepte était souvent illusoire. (Voyez Wagner, Steinlin, Syme, etc.)

---

# CHAPITRE IV

## DES RÉSECTIONS SOUS-PÉRIOSTÉES EN GÉNÉRAL,

### MANUEL OPÉRATOIRE, CONDITIONS DE LA RÉGÉNÉRATION OSSEUSE.

SOMMAIRE. — Les résections sous-périostées sont non-seulement des opérations conservatrices, mais des opérations réparatrices. — Des conditions anatomiques du périoste au point de vue de ses adhérences à l'os. — De l'état du périoste selon les âges. — De l'état du périoste dans les diverses maladies osseuses. — Règles opératoires générales. — Incision de la peau. — Incision intermusculaire; du mode de cicatrisation des muscles coupés. — Manière de décoller le périoste; sonde-rugine. — Précautions générales pour détacher le périoste. — Précautions pour scier l'os et manière de l'extraire. — Du traitement consécutif; appareils de contention; position du membre. — Dans quel rapport faut-il placer les os après une résection sous-périostée. — Des pansements; modification des surfaces fongueuses suppurantes par la cautérisation.

Comparaison des résections sous-périostées avec les résections ordinaires au point de vue de l'exécution et de la gravité des suites. — Conditions de la régénération osseuse. — Influence de l'âge. — Influence de certaines conditions physiologiques et pathologiques. — Résorption des produits ostéoïdes et rétrocession du travail réparateur sous certaines influences morbides. — Des moyens d'augmenter la masse osseuse reproduite. — Temps nécessaire à la reproduction de l'os.

Fondées sur le principe physiologique que nous venons de démontrer, c'est-à-dire sur la régénération osseuse par les gaînes périostiques isolées, les résections sous-périostées ont

pour but de réparer les pertes de substance du squelette, de conserver la forme des membres et d'en rétablir les fonctions. D'une manière générale, elles ont les mêmes indications que les résections ordinaires que la pratique chirurgicale a déjà sanctionnées; elles s'appliquent à des lésions du même genre; mais elles marquent un pas de plus dans la voie conservatrice où la chirurgie doit toujours progresser.

On n'ampute plus aujourd'hui comme autrefois; les idées de conservation ont partout prévalu. Les résections, pour certaines lésions diaphysaires ou articulaires, sont à peu près unanimement acceptées; mais leurs résultats sont souvent très-imparfaits au point de vue de la forme et du fonctionnement du membre. C'est en cela que le service rendu par les résections est incomplet et quelquefois même contestable.

Aussi les résections sous-périostées doivent-elles être envisagées comme un perfectionnement des résections ordinaires. Elles constituent un progrès, non pas tant au point de vue de la conservation des membres, qu'au point de vue de l'utilité du membre conservé. Ce sont non-seulement des opérations conservatrices, mais des opérations réparatrices et régénératrices.

### § I. — Des conditions anatomiques du périoste au point de vue de ses adhérences à l'os.

Les chirurgiens qui nous ont objecté que la conservation du périoste est une chose impraticable sur le vivant, ont oublié deux faits anatomiques qu'il est cependant facile de vérifier : un fait d'anatomie normale, l'épaisseur et le peu d'adhérence du périoste dans le jeune âge; un fait d'anatomie pathologique, l'épaisseur et le peu d'adhérence du périoste sur les os enflammés.

### 1° De l'état du périoste selon les âges.

Les fonctions du périoste s'exerçant avec une activité inégale dans les diverses périodes de la vie, on doit s'attendre à des modifications parallèles dans ses caractères anatomiques.

Épais, pourvu de nombreux vaisseaux et facile à décoller chez le fœtus, il est réduit à une lamelle fibreuse, d'épaisseur inégale et très-adhérente à l'os en certaines régions, chez l'homme qui approche de l'autre extrême de la vie. De là des différences importantes à noter au point de vue de la facilité des résections sous-périostées dans les divers âges.

Chez l'enfant de deux ou trois ans, il est très-épais, blanchâtre, quand on l'examine sans l'avoir injecté, mais pourvu d'une riche vascularisation, si l'on a eu soin de pousser un liquide pénétrant dans le système artériel. Il est alors très-facile de le détacher de l'os, même au niveau des points où plus tard s'établiront des adhérences solides. Jusqu'à l'âge de quinze ans, ces caractères importants ne sont guère modifiés. Les extirpations complètes des os les plus volumineux se font sans trop de difficultés. On fait même ainsi des préparations très-élégantes; l'os est retiré aussi net que s'il avait été dépouillé de ses parties molles par la macération.

Dans nos expériences cadavériques, nous avons extrait par cette méthode tous les os chirurgicalement accessibles, et souvent avec des résultats que nous n'osions pas nous promettre avant d'avoir mis la main à l'œuvre. Nous ne pensions pas, par exemple, qu'il fût possible d'enlever le fémur entier sans faire des déchirures multiples au périoste, le long de la ligne âpre ou au niveau des extrémités articulaires, et cependant chez les enfants de cinq à quinze ans, nous avons plusieurs fois pratiqué cette opération sans faire de fausse route en arrière, et sans

interrompre d'une manière notable la continuité du périoste fémoral et des capsules articulaires de la hanche et du genou. Si nous avons choisi le fémur pour exemple, c'est pour prouver par cette opération d'amphithéâtre que non-seulement les résections sous-périostées sont parfaitement praticables, mais encore que ce ne seront pas les difficultés du manuel opératoire qui empêcheront la méthode de sortir de ses bornes rationnelles.

A mesure que l'ossification se complète, que les épiphyses se soudent, le périoste devient relativement moins épais, et contracte des adhérences plus intimes au niveau des saillies osseuses et des insertions musculaires ou ligamenteuses. Les tendons et les ligaments ne tardent pas à s'implanter solidement dans le tissu osseux. Il devient impossible de les décoller avec un instrument mousse, mais avec une rugine coupante on les détache de manière à conserver l'intégrité de l'enveloppe capsulo-périostale.

Une fois la soudure des épiphyses accomplie dans tout le squelette, et l'accroissement des os terminé, l'importance physiologique du périoste diminue. Les caractères anatomiques changent également, et tendent à s'exagérer dans le sens que nous avons indiqué ; ils rendent ainsi les résections sous-périostées plus difficiles, et, passé l'âge de trente ou trente-cinq ans, les extirpations complètes des os sains ne peuvent être pratiquées sur le cadavre sans des déchirures plus ou moins nombreuses, et même dans certains cas sans des pertes de substance plus ou moins étendues. Le périoste devient d'une inégalité remarquable autour de certains os. En quelques points, comme sous le triceps crural et sous le brachial antérieur, il devient tellement ténu, que les fibres musculaires semblent s'implanter directement sur l'os. Mais dans tous les cas, et même chez les sujets les plus défavorables, il est toujours possible de conserver la presque totalité du périoste en procédant lentement.

L'épaisseur du périoste étant, d'une manière générale, en rapport avec l'activité de l'accroissement de l'os, on trouve cette membrane plus épaisse au niveau des portions juxta-épiphysaires des diaphyses, et, pour un même os, sur l'extrémité où se fait le plus grand accroissement.

Ainsi au radius, la portion juxta-épiphysaire inférieure présente un périoste plus épais que la supérieure; à l'humérus, c'est au contraire à l'extrémité supérieure que le périoste a le plus d'épaisseur.

### 2° De l'état du périoste dans les diverses maladies osseuses.

L'étude du périoste, selon les âges, nous a montré une grande différence au point de vue de la facilité de son décollement, selon qu'il s'agit de l'enfant ou du vieillard; cette différence est essentielle à noter pour les résections traumatiques primitives. Mais dans les affections inflammatoires du tissu osseux, le périoste prend chez l'adulte et le vieillard une épaisseur et une vascularité qui, sans le rendre aussi facile à détacher que chez l'enfant, diminuent très-notablement ses adhérences. C'est là un fait très-important qu'il est facile de vérifier sur tous les os enflammés.

Il ne faut donc pas juger la question du décollement du périoste par des souvenirs d'amphithéâtre. D'ailleurs, sur le vivant, le périoste est plus facile à disséquer que sur un cadavre; la circulation entretient dans son tissu une humidité et une souplesse qui permettent de le séparer plus facilement. Nous avons déjà signalé dans nos expériences l'épaisseur plus grande du périoste sur les os enflammés; la couche ostéogène s'est reformée ou a proliféré plus abondamment. Le même fait s'observe sur l'homme dans tous les cas où l'on dissèque le

périoste pour des lésions chroniques des os. Son décollement devient alors beaucoup moins difficile. Ses adhérences sont si faibles en certains cas, qu'on le détache de l'os, comme malgré soi, avec le doigt ou le manche d'un scalpel.

D'une manière générale, le périoste est plus épais, plus vasculaire, plus facile à décoller dans toutes les lésions phlegmasiques, et sur tous les points où se fait un travail morbide dans le tissu osseux. Ces conditions changent, du reste, avec la période de l'affection.

Les lésions accompagnées dans leur première période d'un travail phlegmasique plus ou moins aigu présentent souvent plus tard un travail d'une autre nature ; dans les cas surtout où une altération de la santé générale a amené une raréfaction et une friabilité anormales du tissu osseux. Au lieu des processus actifs du début, on rencontrera une atrophie de l'organe ou même des processus passifs.

C'est dans ces derniers cas qu'on trouvera le périoste peu adhérent, il est vrai, mais aminci, atrophié, et par conséquent peu propre à produire immédiatement des éléments osseux.

Dans les cas où les processus actifs continuent, le périoste épaissi, vascularisé, est pour ainsi dire éloigné de l'os par l'hyperplasie de la couche ostéogène.

Dans d'autres cas, s'il y a eu une ostéite aiguë, c'est par la suppuration qu'il est séparé de l'os. Il se trouve alors déjà en partie ossifié, et en le détachant, on sépare de l'os des ostéophytes en forme de plaques ou d'écailles qui seront tout autant de pierres d'attente pour la régénération de la partie enlevée.

Si l'on essaye de détacher le périoste d'un os atteint d'ostéite ancienne, mais en voie de réparation, d'une ostéite condensante par exemple, on éprouvera plus de difficulté que dans une inflammation au début ; on le trouvera épaissi, il est vrai, mais

adhérent et ne se laissant décoller qu'avec peine. Dans ces cas-là encore, à cause de son épaisseur, on pourra le détacher sur toute la surface de l'os, même sur les saillies osseuses, en procédant avec lenteur et précaution. Il faut noter seulement qu'il peut être, dans certaines formes d'ostéite, plus adhérent que sur un os sain.

Dans la plupart des ostéites raréfiantes et des caries, on aura une facilité très-grande pour décoller le périoste; on le détachera par le plus léger effort, comme l'écorce d'une jeune branche au moment de la séve. Dans certains cas même, comme nous l'avons déjà fait observer, le périoste, beaucoup plus adhérent aux parties molles extérieures qu'à l'os, se détachera de lui-même dans les tractions qu'on exercera sur les parties molles pour les éloigner de l'os.

Au point de vue de son épaississement, nous venons de dire qu'il pouvait être augmenté ou non dans les lésions chroniques, selon la nature de l'affection. Épaissi, vascularisé, comme cartilagineux dans les lésions inflammatoires proprement dites, le périoste est pâle, sans augmentation de consistance, chez les sujets anémiques et débilités par une longue maladie; il est même moins épais qu'à l'état normal dans certains cas de nécrobiose graisseuse des os, où le tissu osseux lui-même a disparu pour faire place à de la graisse ou à un tissu cellulo-graisseux infiltré de sérosité. Dans ces derniers cas, du reste, il s'enlève avec la plus grande facilité : on dirait que la couche ostéogène a été remplacée par de la sérosité. L'examen microscopique y démontre, en outre, une grande diminution dans la quantité de ses éléments plasmatiques. C'est donc là une mauvaise condition pour la régénération; mais heureusement, sous l'influence de l'irritation formatrice amenée par l'opération, ces éléments peuvent proliférer et reprendre leur activité première.

### § II. — Règles opératoires générales. — Soins consécutifs.

On peut certainement donner le nom de sous-périostée à toute résection dans laquelle on conserve le périoste. Mais comme la plupart des procédés classiques ont été inventés jusqu'ici en vue de faciliter l'opération et d'en abréger la durée, ils ne remplissent pas les conditions favorables pour la régénération des os et la reconstitution des articulations. Nous avons dû en chercher de nouveaux.

#### 1° Incision de la peau.

Bien que l'incision de la peau n'ait en elle-même qu'une importance secondaire, il faut toujours la faire de manière qu'elle permette d'arriver à l'os par le plus court chemin. Il faut qu'elle corresponde à un interstice musculaire pour ne pas obliger de sacrifier les muscles ; il faut enfin qu'elle soit assez grande pour découvrir suffisamment la portion qu'on doit retrancher.

Une incision unique, droite ou sinueuse, suffit dans la plupart des cas. Pour se donner plus de jour, on peut faire à ses extrémités une ou deux petites incisions perpendiculaires. Dans d'autres cas, une incision en T sera plus commode. Ces petites modifications nécessitées par la plus ou moins grande résistance des tissus superficiels sont, du reste, secondaires.

Larghi a beaucoup insisté sur la nécessité d'une incision unique, parallèle à l'axe du membre. Il l'applique aussi bien à l'extraction des diaphyses qu'à celle des extrémités articulaires. Pour ces dernières, il veut seulement que l'incision soit périostée et non capsulaire, car il ne veut pas ouvrir la

capsule (1). Nous différons ici complétement de Larghi, car, au lieu de respecter la capsule, nous cherchons à l'ouvrir du premier coup pour entrer largement dans l'articulation (voy. chap. X).

Dans ces derniers temps, Chassaignac, Langenbeck, ont aussi beaucoup insisté sur l'unicité de l'incision extérieure.

2° Incision intermusculaire. — Du mode de cicatrisation des muscles coupés.

Ne couper aucun muscle, aucun tendon, voilà ce qu'il faut avoir en vue. Si l'on est obligé de passer à travers un muscle, il faut l'inciser de manière à ne pas couper son nerf. C'est là la chose importante pour le rétablissement de ses fonctions. Une portion musculaire isolée de son nerf s'atrophie, devient fibreuse, et ne reprend sa contractilité que si son nerf se régénère (2).

Quand on coupe les muscles, on court un double danger. Les muscles coupés sont, en partie, paralysés; ils s'insèrent ensuite d'une manière vicieuse. Si plusieurs muscles sont coupés à la fois, ils confondent leurs insertions, et leur action

(1) « E sempre per incisione unica che si deve praticare l'estrazione di » tutte le articulazioni. Si fosse fossibile praticare sul vivente contemporanea- » mente nello stesso individuo l'estrazione dell' osso iliaco, di tutto il femore » et di tutta la tibia, é sempre per incisione unica che procedere si deve. » — L'incisione cutaneo-periostea o si fa al disopra, od al disotto delle arti- » colazioni. — L'incisione deve fermarsi ai confini dell' articolazione; *l'inci- » sione non deve penetrare nella cassula*, in una parola deve essere periostea » e non cassulare. — Nelle articolazioni larghe s'incide il periostio sin là » dove membrana cassulare si fa; incidete il periostio del femore sino presso » ai margini delle cartilagini; là finite di incidere, avete sufficiente spazio » ad inversare la cassula e le carni. » (*Operazioni sottoperiostée e sottocassulari*, p. 5).

(2) Pour nous rendre compte des dangers de la section des muscles au point de vue du retour de la contractilité de l'organe, nous avons fait avec

est neutralisée ou pervertie. Qu'on se reporte, du reste, à ce que nous avons dit au chapitre IX de notre première partie.

Il faut donc pénétrer dans les interstices musculaires autant que possible; faire écarter les muscles avec des crochets mousses, et ne jamais couper leurs insertions même en rasant l'os. Il faut laisser ces insertions se continuer avec le périoste et les ligaments. De cette manière, après la résection complète d'une articulation, on aura une loge fibreuse non interrompue, formée par le périoste, les tendons, les ligaments, la capsule, et sur laquelle les muscles continueront de s'insérer.

En opérant d'après notre méthode, on fait une préparation anatomique qui démontre que ces organes se continuent normalement entre eux. Les anciens, frappés de cette continuité du système fibreux, considéraient tous les organes comme embrassés, enveloppés et liés par des expansions de ce système. Cette image est vraie pour le revêtement fibreux des os et des articulations.

En ménageant cette loge fibreuse, on conserve les rapports réciproques de tous les organes qui l'avoisinent. On ménage de cette manière le canal périostéo-capsulaire, dont nous avons

Chauveau quelques expériences sur le chien. Nous avons vu qu'un muscle sectionné transversalement se ressoudait. Les deux parties étaient réunies par une cicatrice fibreuse et le muscle recouvrait partiellement ses fonctions.

Mais de ces deux parties, l'une s'atrophiait, et l'autre restait rouge et bien nourrie. Celle qui continuait à se nourrir et à fonctionner, était celle qui contenait le nerf et qui restait sous son influence.

A la longue cependant, les contractions peuvent reparaître dans la totalité de l'organe, mais par la régénération du nerf seulement.

Dans les cas où l'on coupe un muscle près de l'extrémité opposée à celle par où pénètre le nerf, les fonctions se rétablissent vite, la petite portion se soude à l'autre et agit comme un tendon prolongé. Dans le cas, au contraire, où la section a été faite près de l'extrémité par où pénètre le nerf, et que la petite portion seule reste en rapport avec cet organe, les fonctions du muscle sont presque abolies, *la longue portion ne pouvant servir que comme portion tendineuse.* (Voy. chap. XI, *Résection de l'articulation scapulo-humérale.*)

montré toute l'importance dans la reconstitution des articulations.

3° Manière de décoller le périoste. — Sonde-rugine.

Quand on veut vulgariser une opération nouvelle, il faut, autant que possible, ne faire entrer dans son manuel opératoire que les instruments les plus simples et les plus communs. Nous nous servons cependant d'instruments spéciaux pour décoller le périoste et détacher les ligaments et les tendons. Ce sont des rugines, différentes des rugines ordinaires, en ce que le tranchant est dans l'axe de l'instrument. Elles permettent de décoller le périoste sans le déchirer, et de détacher les tendons les plus solidement implantés sur l'os. Ces rugines sont formées par une tige d'acier droite ou courbe, montée sur un manche solide, et terminée par une extrémité aplatie, demi-tranchante, tranchante cependant dans les cas où l'on veut couper au ras de l'os un tendon qu'on ne peut pas détacher.

Avec les rugines courbes, on détache le périoste de la manière suivante : La gaîne périostique incisée et laissée adhérente aux parties molles extérieures, on la repousse en dehors ou en dedans avec l'extrémité de l'instrument qu'on appuie contre l'os. Cette précaution a pour but de décoller le périoste en le repoussant, et de ne pas le disséquer avec le tranchant de l'instrument. La rugine ne quitte pas l'os, et pour conserver au périoste l'intégrité de sa couche ostéogène, il faut, lorsque le décollement ne s'opère pas avec facilité, enlever quelques parcelles d'os plutôt que de sacrifier du périoste. Mais ce qu'on enlève d'os est imperceptible ; il n'en résulte pas de perte de substance appréciable à la surface de l'organe dépouillé.

Lorsque dans ce décollement il est resté des écailles osseuses adhérentes au périoste, il faut les laisser si elles adhèrent

par toute leur surface. Si elles ne sont pas éliminées par la suppuration, elles sont très-utiles pour la reconstitution de l'os.

Dans la manœuvre que nous venons de décrire, on fait aller la rugine ou contre soi ou devant soi, selon la lèvre de la plaie périostique qu'on détache.

Lorsqu'il s'agit de détacher les ligaments ou les tendons, nous nous servons de rugines entièrement droites; on les emploie alors comme des leviers pour soulever les tendons et les ligaments par de petits mouvements de va-et-vient; on a ainsi une grande force, et cette manœuvre s'exécute avec facilité pour peu qu'on se soit exercé. Dans les cas où ces parties fibreuses sont très-adhérentes, la rugine tranchante peut empiéter sur l'os et en faire sauter une mince couche; ou bien, si l'os est dur, séparer le tendon juste au niveau de son implantation, en ménageant sa continuité avec le périoste voisin.

Les rugines courbes et demi-tranchantes servent à dénuder le pourtour des diaphyses et la surface des os plats. Quand on s'en sert dans les régions profondes, la précaution essentielle, c'est de ne jamais quitter l'os en poussant devant soi. Pour les parties tendineuses ou ligamenteuses difficilement accessibles à cause de leur profondeur, il faut reprendre la rugine droite, qui se manie plus commodément.

Une fois l'os dénudé sur tout son pourtour, s'il s'agit de reséquer une diaphyse d'os long, par exemple, il faut le scier, et dans ce temps de l'opération protéger le périoste. — Pour cela, nous avons un instrument à plusieurs fins, qui n'est autre que notre rugine montée d'une manière spéciale, que nous avons fait connaître depuis longtemps sous le nom de *sonde-rugine*. Cet instrument nous sert pour détacher le périoste, pour conduire la scie, et protéger le périoste dans les mouvements de section de l'os. Il réunit trois instruments dans un; c'est à la fois une rugine, une sonde à résection et une aiguille à résection.

Nous le figurons ici (fig. 31) avec une courbure favorable




Fig. 31.

Sonde-rugine, *servant à la fois à décoller le périoste, à conduire la scie à chaîne, et à protéger le périoste et les parties molles contre l'action de la scie. L'instrument n'est pas représenté dans une position favorable pour le décollement du périoste ; la tige doit être rentrée dans le manche pour exécuter ce décollement avec facilité. Plusieurs tiges droites ou courbes s'adaptent au même manche. Le manche est retiré quand la tige a été placée entre le périoste et l'os.*

Cet instrument se compose essentiellement d'une tige d'acier plus ou moins recourbée, de 15 à 16 centimètres, profondément cannelée le long de sa concavité. Cette tige s'enfonce à volonté dans le manche, et elle peut être solidement fixée à la hauteur voulue par une vis de pression. L'extrémité libre de l'instrument est aplatie, large de 7 à 8 millimètres, tranchante ou demi-tranchante, et percée d'un chas de navette ou d'un double trou destiné à accrocher une anse de fil qui servira à conduire la scie à chaîne. Cette ouverture n'est pas indispensable parce qu'avec une aiguille courbe on peut arriver au même résultat.

La mobilité de la tige dans le manche permet de se servir du même instrument pour décoller le périoste à des profondeurs diverses, et pour protéger les parties molles une fois la gaîne périostique séparée.

La petite figure en forme de croissant indique la profondeur de la cannelure. Elle est moitié de grandeur naturelle comme celle qui représente l'instrument complet.

La figure qui représente l'extrémité libre de l'instrument vue de face est de grandeur naturelle. Notre sonde-rugine a quelque analogie, en tant qu'instrument protecteur des parties molles, avec la sonde à résection de Blandin. Ce dernier instrument a également pour but de protéger les parties molles contre l'action de la scie ; mais la disposition de la cannelure sur la convexité a de graves inconvénients à notre point de vue. Elle exige le retournement de l'instrument. Or ce temps de l'opération est inexécutable dans certaines régions, et dans les cas les plus favorables, il expose les parties molles et le périoste en particulier à de nouveaux tiraillements qu'il est important d'éviter.

pour décoller le périoste sur les diaphyses, mais trop forte pour le détachement des tendons et des ligaments. Il faut alors avoir un instrument droit, tel que nous le représentons dans la figure 32. Nous le désignerons sous le nom de *détache-tendon;* il est tranchant par son extrémité et peut au besoin mordre dans le tissu de l'os. En pressant entre l'os et le tendon, et en imprimant de petits mouvements de va-et-vient dans le sens latéral, on peut détacher les tendons ou les ligaments les plus solidement implantés.

### 4° Précautions générales pour détacher le périoste.

Le décollement du périoste doit toujours être fait avec lenteur et précaution, même dans les cas où ses adhérences

Fig. 32.

La première figure représente la rugine droite et coupante qui sert à détacher les tendons et les ligaments (*détache-tendon*). — Elle est formée d'un manche de bois et d'une tige droite d'acier terminée par une extrémité aplatie tranchante ou demi-tranchante de 6 à 10 millimètres de large. Il en est dont le tranchant est horizontal; d'autres l'ont plus ou moins convexe; ces diverses formes ne sont pas indispensables, mais facilitent l'opération en certains cas.

La seconde figure représente le détache-tendon dans la main de l'opérateur. Son maniement est d'autant plus sûr que le doigt indicateur est posé plus près de l'extrémité tranchante. Il faut appuyer fortement le doigt contre le plat de l'instrument pour manœuvrer avec sécurité. La tige droite des sondes-rugines remplit la même indication. Dans certains cas, on le tient comme une plume à écrire.

sont si faibles qu'il semble se détacher de lui-même. Il faut que l'instrument ne quitte jamais l'os, afin de ne pas faire de fuite. En le maintenant fortement appliqué contre l'os, on laisse adhérer au périoste toute la couche ostéogène, qu'elle soit pulpeuse comme chez les jeunes sujets, ou lamelleuse comme chez les individus plus avancés en âge; c'est, en outre, le meilleur moyen pour ne pas s'échapper à travers la gaîne périostique et ne pas léser les organes voisins. De simples déchirures ou même de légères pertes de substance peuvent être faites sans trop d'inconvénients. On ne peut se flatter, d'ailleurs, de conserver une gaîne absolument intacte. Ce qu'il faut éviter avant tout, c'est de la détacher à la fois et de l'os et des parties molles périphériques. Il ne faut jamais disséquer la membrane périostique avec le tranchant du bistouri; on laisserait alors adhérer à l'os les couches les plus essentielles pour l'ossification. Au cas où l'on n'aurait à sa disposition qu'un instrument aigu, il faudrait toujours appuyer contre l'os pour ne pas disséquer dans la substance propre du périoste.

Sur les os malades, on peut quelquefois détacher le périoste avec les doigts; mais il vaut mieux s'abstenir de ce moyen, car il reste alors sur l'os une partie de la couche ostéogène ou des lamelles qui la représentent. Une spatule, le manche d'un scalpel, sont préférables au doigt. Tout instrument est bon, du reste, pourvu qu'on puisse repousser ou soulever le périoste en appuyant sur l'os.

### 5° Précautions pour scier l'os. — Manière de l'extraire.

Il faut avoir soin de ne pas décoller le périoste plus haut que le point où l'on veut scier l'os; c'est là une difficulté réelle, car le passage de la sonde-rugine ou de l'instrument qui sert à protéger le périoste contre la scie décolle toujours cette

membrane un peu plus haut que le point où portera la section. Mais le périoste se recolle si facilement au tissu osseux dénudé, que nous n'avons jamais observé la nécrose du bout de l'os après nos opérations. Ce n'est qu'au cas où la dénudation serait portée très-loin qu'on pourrait avoir des nécroses étendues. Quant à la nécrose partielle du pourtour du bout de l'os, on devra s'attendre à l'observer quelquefois, lorsque, par exemple, le foyer de la résection devient le siége d'une vive inflammation. Il se détache alors de petites parcelles d'os qui sont éliminées avec la suppuration, soit par la plaie restée béante, soit par des abcès consécutifs.

Pour éviter cette dénudation, on peut faire sur le périoste, au niveau du point où doit partir la scie, deux petites incisions perpendiculaires. Puis, nous avons soin de ne pas passer la sonde au point où doit être faite la section; nous la passons vis-à-vis le milieu de la partie à réséquer et nous continuons le décollement du périoste avec la sonde elle-même, en remontant ou en descendant, selon le point où doit porter la scie. Si l'os a une arête trop aiguë en arrière, il est difficile de ne pas faire une déchirure du périoste à ce niveau. Mais on reprend ensuite la dissection du périoste le long de l'os qu'on soulève. Cette perforation, qu'il vaudrait mieux pouvoir éviter, mais qui est à peu près inévitable pour certains os, n'a pas cependant de grands inconvénients, puisqu'il n'y a pas de perte de substance. (Voy. *Résection du tibia*, chap. IX.)

Si l'on veut extraire la totalité d'un os long, on le scie d'abord par le milieu, et l'on soulève chacune de ses extrémités avec un fort davier. On achève alors de les dénuder de leur périoste, à mesure qu'on les soulève, et que leur face ou leur bord supérieurs deviennent accessibles à la vue et à l'instrument.

Dans les segments de membre à un seul os, la dénudation de

l'os est facilitée par la flexion qu'on peut imprimer au membre au niveau de la section. On fait saillir l'os de sa gaîne périostique; on le sort comme d'un fourreau, ou plutôt, l'os étant immobile, on repousse la gaîne en arrière. Dans les résections articulaires, la manœuvre est facilitée par la luxation des os.

Tous les procédés classiques pour la section de l'os trouvent leur application dans certains cas donnés.

Pour couper l'os, nous nous servons des cisailles le plus fréquemment possible ; l'os est souvent assez ramolli pour que cet instrument suffise. Parmi les scies, celle à chaîne est préférable ; nous nous servons surtout de celle de Mathieu, qui, maniée d'une seule main, permet à l'opérateur de se servir de l'autre main pour fixer l'os ou protéger le périoste. Les scies étroites de Larrey, de Langenbeck, la scie d'horloger, rendent aussi les plus grands services. Celles de Heine, de Charrière, de Martin, etc., ne servent que dans des cas exceptionnels. Pour certaines parties difficiles à scier à cause de leur profondeur, on peut avoir recours à la gouge et au maillet. Lorsque ces parties doivent être enlevées, c'est qu'elles sont malades, et alors elles sont assez friables pour qu'avec une bonne gouge on les enlève parfaitement.

Nous cherchons ainsi à nous réduire, autant que possible, aux instruments simples. Mais cependant, pour être prêt à toute éventualité, il faut avoir des rugines, des cisailles, des daviers et des gouges de force et de dimension diverses. Les perforateurs, les scies de différentes formes, doivent faire aussi partie de l'appareil instrumental.

### 6° Du traitement consécutif. — Appareils de contention. — Extension de la gaîne périostique.

Une des objections en apparence les plus graves qu'on ait faites aux résections sous-périostées, c'est la difficulté de con-

server leur longueur aux membres débarrassés de leur charpente osseuse. On a cru que la contraction ou la rétraction musculaires devaient nécessairement effacer la gaîne périostique et rapprocher les bouts de l'os, quelle que fût leur distance. On fondait ces craintes sur ce qui arrive après certaines fractures, dans les cas où la contraction musculaire est la cause d'un chevauchement irrémédiable. L'analogie n'est pas exacte : dans les fractures, cette contraction musculaire existe quand des pointes osseuses tiraillent, excitent, blessent les muscles ou les nerfs voisins; mais après une résection sous-périostée, la netteté de la section de l'os empêche ces accidents.

Nous répondrons, du reste, par les faits cliniques à ces craintes théoriques. Nous avons en chirurgie assez de moyens pour prévenir ce raccourcissement, et dans la plupart des cas les moyens usuels suffiront. Dans le cas de résection de la moitié supérieure de l'humérus déjà cité, nous n'avons pas eu de peine à maintenir le bras dans la longueur naturelle ; la gouttière nous a suffi. Après la résection du tibia, un simple appareil à attelles de bois flexibles, très-médiocrement serré, empêche la déviation du pied en dedans, etc.

Certainement, si l'on abandonnait les membres à eux-mêmes, ils se déplaceraient et se ramasseraient contre l'épaule et la hanche, comme chez les animaux à expérience. Mais ici la raison crée un avantage à l'homme; il reste immobile dans son appareil, et les effets de la contraction et de la rétraction musculaires peuvent être annihilés.

Il faut maintenir ces appareils de contention jusqu'à ce que l'os soit formé; car tant que la gaîne périostique est souple, elle a de la tendance à se ramasser sur elle-même.

Aux doigts de la main et du pied, nous appliquons des appareils à extension continue (doigts de caoutchouc) pour maintenir la longueur des phalanges et des métatarsiens ou métacarpiens.

7° Des pansements. — Modification des surfaces fongueuses et suppurantes par le nitrate d'argent et le cautère actuel.

Tout en pratiquant dans beaucoup de cas la réunion immédiate d'une partie au moins de la gaîne périostique, nous ne tenons pas essentiellement à obtenir l'adhésion primitive des surfaces mises en contact. Nous avons vu qu'une suppuration modérée, loin d'être un obstacle à la reproduction, est, au contraire, une condition favorable pour la formation du tissu osseux nouveau. Nous pratiquons la suture d'une partie de la plaie; mais s'il s'agit d'une résection articulaire pour une arthrite chronique suppurée, loin de chercher la réunion immédiate, nous modifions la surface interne de la capsule et de la gaîne par des pansements excitants.

Dans certains cas, après avoir extrait les portions osseuses, nous détruisons les fongosités de la capsule et des trajets fistuleux voisins par le nitrate d'argent ou le fer rouge.

Nous avons vu, dans nos expériences (page 90, 1re partie), que ces applications sur le périoste sain détruisent la couche ostéogène; mais sur le périoste épaissi, fongueux, il n'en est pas de même. La modification des parties bourgeonnantes de cette membrane réveille la plasticité dans le reste de son tissu, et provoque une réaction franche.

Nous avons ainsi agi, entre autre cas, dans l'extraction des métatarsiens ou des métacarpiens, et dans la résection du coude et du cou-de-pied, pour modifier franchement la surface de la capsule couverte de fongosités.

Mais on doit bien se garder de toucher avec le crayon de nitrate ou le fer rouge le périoste proprement dit qui a conservé sa structure fibreuse et ses propriétés ostéogéniques.

Il faut, après ces modifications de la surface suppurante, entretenir la plaie ouverte, et la maintenir béante par de la

charpie imbibée ou enduite de substances excitantes (styrax, digestif, vin aromatique, alcoolat vulnéraire, etc.).

Le pansement le plus simple et le plus doux (cérat, eau froide) doit être appliqué sur les plaies provenant d'une résection traumatique; les excitants sont alors inutiles et nuisibles.

A l'Hôtel-Dieu, nous employons dans les cas chroniques les pansements au sulfate de fer, à l'acide phénique, à l'alcool, pour lutter contre les influences du milieu ambiant.

### 8° Dans quels rapports faut-il maintenir les os du membre après une résection sous-périostée ?

Quand on a fait une résection diaphysaire ou articulaire par la méthode ordinaire, la règle classique est de mettre les fragments en contact. On ne compte pas sur la régénération, et une coaptation exacte est le meilleur moyen de prévenir la pseudarthrose.

La conservation du périoste et des parties fibreuses périarticulaires doit faire modifier cette règle. Chez les enfants et les jeunes sujets, quand la gaîne périostique aura été bien conservée, on pourra maintenir le membre dans sa longueur normale. Mais comme une diminution dans la longueur du membre de 1, 2, 3 centimètres (et plus dans certains cas) n'a pas grande importance au point de vue fonctionnel, il vaudra mieux laisser se rapprocher un peu les fragments, de crainte de tirailler la gaîne périostique et de gêner son ossification. En la laissant se ramasser sur elle-même, on devra compter sur un os plus épais. La quantité de périoste restant la même, ce qu'on perd en longueur sera gagné pour l'épaisseur; il ne faut pas cependant prendre cette proposition dans un sens trop absolu.

Pour nous, la règle est la suivante : le rapprochement doit être d'autant plus exact, que l'on compte moins sur la régéné-

ration, et réciproquement. Au milieu de l'os, après une résection diaphysaire, il vaut mieux rapprocher dans le doute, parce qu'une pseudarthrose serait chose grave.

Pour les articulations, la question est toute différente. Après les résections sous-capsulo-périostées, nous ne rapprochons jamais au coude ni à l'épaule. Nous voulons faire reconstituer l'articulation; or, comme par la conservation de la loge périostéo-capsulaire nous sommes toujours assuré d'une solidité suffisante, nous laissons au membre sa longueur, à moins qu'une trop grande hauteur d'os n'ait été reséquée.

Telle est la règle que nous suivons au membre supérieur; au membre inférieur, c'est différent, comme nous le verrons dans l'étude des cas particuliers.

Après nos diverses opérations, nous n'avons jamais constaté l'ankylose, pas plus que dans nos expériences.

Après un grand nombre de résections (coude, genou), nous nous servons, comme moyen de contention, d'un bandage amidonné, consolidé par des attelles de fil de fer flexibles. Nous pratiquons une fenêtre immédiatement après l'application du bandage, afin de surveiller la plaie et de remédier aux hémorrhagies, s'il en survient. Nous nous contentons d'abord d'une ouverture étroite pour ne pas affaiblir le bandage, et nous l'agrandissons ensuite, une fois le bandage sec, pour avoir la totalité de la plaie sous les yeux et faire commodément les pansements nécessaires. Nous employons avec avantage les moules de gutta-percha.

Lorsque les parties molles sont très-altérées, et que nous pouvons prévoir un gonflement considérable consécutivement à l'opération, nous préférons nous servir de gouttières, afin de ne pas exposer le membre à un étranglement dangereux.

Dans les cas où nous nous servons immédiatement de la gouttière, nous recourons au bandage inamovible le plus tôt possible, et nous l'enlevons quand nous jugeons la cicatrisation assez

avancée pour imprimer quelques mouvements au membre, au bout d'un mois en moyenne, en comptant du moment de l'opération (1).

En été, le bandage amidonné a des inconvénients à cause de la chaleur qu'il entretient ; il empêche alors les pansements à l'eau froide qui sont si utiles dans les cas traumatiques. Mais malgré ces inconvénients il nous paraît souvent applicable ; c'est le meilleur moyen de contention ; les malades le supportent fort bien, à moins qu'il ne soit trop serré ; mais c'est là un inconvénient qu'il dépend du chirurgien d'éviter.

### § III. — Comparaison des résections sous-périostées avec les résections ordinaires au point de vue de l'exécution et de la gravité des suites.

Les résections sous-périostées, comme nous les pratiquons, eussent été d'une longueur et d'une difficulté extrêmes, s'il eût fallu compter avec la sensibilité du malade ; mais l'anesthésie a complétement changé sous ce rapport les conditions opératoires.

Ces opérations nécessitent certainement plus de temps que les résections ordinaires. Il faut aller lentement avec des pré-

(1) Nous n'avons pas eu recours au bain continu que Langenbeck emploie fréquemment et dont il retire les meilleurs effets. Il entoure d'abord le membre d'un appareil plâtré imperméable, et plonge le tout dans un bain. Nous croyons cette méthode très-rationnelle, nous n'avons pas du moins de prévention contre elle, et si nous n'y avons pas eu recours jusqu'ici, c'est à cause de la difficulté d'avoir des appareils réellement imperméables et résistants à l'action du liquide ambiant. Nous y suppléons par des bains temporaires ou l'irrigation continue, selon les cas, quand le membre n'a pas été placé dans l'appareil amidonné. L'immobilité obtenue par ce dernier appareil, est déjà un puissant antiphlogistique par elle-même, et en outre par l'action de la couche de coton qui entretient une température constamment égale autour du membre.

cautions minutieuses, si l'on veut réaliser toutes les conditions favorables à la régénération de l'os; mais le temps devient d'un intérêt secondaire, dès que le patient ne souffre plus. Ç'a été un des grands bienfaits de l'anesthésie, que de rendre possibles, faciles même, des opérations impraticables auparavant (1). Nous sommes déjà loin de l'époque où la rapidité dans le maniement du bistouri était la qualité du chirurgien la plus applaudie. Aujourd'hui le *cito* entre un peu moins dans les préoccupations d'un opérateur, et s'il n'est dédaigné par personne, il est mis trop au-dessous du *tuto* pour entrer en balance avec lui.

On doit d'autant moins s'inquiéter de la longueur de l'opération qu'elle n'entraîne pas d'accident immédiat. Quand on est arrivé sur l'os, et nous avons dit qu'il faut y arriver par le plus court chemin, on ne le quitte plus. Il n'y a pas de lésion vasculaire ou nerveuse à craindre, puisqu'on manœuvre dans la gaîne périostique ou périostéo-capsulaire,

Aussi, quoique l'expérience clinique ne fût pas venue démontrer la réalité de la régénération, conserverions-nous toujours les résections sous-périostées comme procédé opératoire. Leur innocuité plus grande devrait suffire pour les faire adopter.

Bien que l'opération soit plus longue, elle est, en réalité, plus simple; elle est surtout plus sûre. Une fois l'incision périostique ou capsulaire tracée par le bistouri, on n'a qu'à énucléer, qu'à décortiquer l'os; la consistance seule de son tissu indique la voie que doit suivre la rugine, et empêche l'instrument de s'égarer. Aussi ne croyons-nous pas émettre

(1) Les larges lambeaux que recommandait spécialement Moreau avaient pour but de faciliter l'opération et de la rendre plus rapide. Ce besoin d'aller vite devait paraître d'autant plus urgent que Moreau lui-même fut quelquefois obligé de faire des résections en deux séances, à cause de la douleur ou de l'hémorrhagie.

un paradoxe en disant que les résections sous-périostées sont en réalité une simplification opératoire. — Suivre l'os et ne pas sortir de la gaîne périostique ou capsulaire, telle est la principale règle applicable à tous les cas.

Sur le vivant, quand on opère pour une lésion chronique, une résection sous-périostée est plus facile et souvent plus tôt faite que sur le cadavre.

Les résections sous-périostées n'ont pas seulement sur les résections ordinaires l'avantage d'être plus sûres dans leur exécution ; elles sont, en outre, moins graves quant à leurs suites immédiates.

Si l'on réfléchit, en effet, sur le manuel opératoire que nous avons indiqué, on verra que nous faisons beaucoup moins de désordre que dans les méthodes ordinaires. Nous manœuvrons dans la gaîne périostique, et non-seulement nous ne risquons de léser ni les vaisseaux ni les nerfs, mais nous circonscrivons le foyer du traumatisme par une barrière fibreuse qui s'opposera à la diffusion de l'inflammation, ou en rendra du moins la propagation plus difficile.

Qu'on compare sous ce rapport notre procédé de résection du coude ou de l'épaule avec ceux de Moreau ou autres procédés à lambeaux, et l'on saisira tout de suite la différence au point de vue des désordres et du traumatisme des parties voisines. Au lieu de ces lambeaux qui intéressent le tiers au moins de la circonférence du membre, nous ne divisons que la peau et la gaîne périostéo-capsulaire par une incision longitudinale.

Ce n'est là, nous dira-t-on peut-être, qu'un aperçu théorique, mais déjà notre expérience propre nous en fait reconnaître la justesse. Nous ne pouvons pas apprécier mathématiquement, cependant, la supériorité de la nouvelle méthode sur l'ancienne, à ce point de vue. Il faudrait des séries nombreuses d'opérations pratiquées dans des conditions com-

parables, et nous n'en avons pas un nombre suffisant. Mais nous pouvons invoquer ici l'expérimentation. Il ne faut jamais conclure du peu de danger d'une résection sur un animal, à l'innocuité de cette résection sur l'homme; mais on peut parfaitement comparer deux genres de résections sur un même animal. La comparaison entre deux phénomènes ne peut guère être plus légitime.

Or, en comparant les diverses résections que nous avons faites sur les animaux dans nos expériences, nous trouvons une différence évidente en faveur des résections sous-périostées.

En consultant nos cahiers d'expériences et en mettant en parallèle les diverses catégories de résections que nous avons pratiquées sur une même espèce d'animaux, soit sur les chiens, soit sur les lapins, nous trouvons en faveur des résections sous-périostées des avantages significatifs. La mortalité a été moins grande (1), et les suites plus simples. La cicatrisation s'est faite plus rapidement, la réunion immédiate a été beaucoup fréquente et les fusées purulentes beaucoup plus rares.

Nous considérons donc les résections sous-périostées comme préférables aux résections ordinaires, par leur gravité moindre; et, en dehors de la régénération osseuse que seules elles permettent d'obtenir, nous leur trouvons des avantages nombreux qui doivent les faire adopter comme méthode générale.

### § IV. — Des conditions générales et locales qui empêchent ou favorisent la régénération chez l'homme.

Nous n'avons qu'à nous reporter à ce que nous avons déjà exposé dans notre première partie. L'analyse expérimentale

(1) Dans une série de résections ou d'ablations complètes du radius, nous avons eu une mortalité d'un septième pour les opérations sous-périostées, et d'un tiers pour les opérations faites par la méthode ordinaire.

des conditions de la régénération des os nous a donné des résultats tout à fait applicables à l'homme; mais nous devons y insister encore ici, à cause de l'importance du sujet (1).

(1) Avant toute chose cependant, il est bon de rappeler certaines propositions expérimentales, pour apprécier le degré de régénération qu'on peut espérer chez l'homme, en se plaçant dans les meilleures conditions :

*La reproduction est moins abondante, proportionnellement à l'étendue de la gaîne périostique isolée, après les ablations totales qu'après les ablations partielles.*

Moins la portion enlevée est grande, relativement au volume de l'os entier, plus la reproduction est complète. Pour citer un exemple, nous dirons que la reproduction sera proportionnellement plus abondante après l'ablation du quart de l'humérus qu'après l'ablation de la moitié de cet os; après l'ablation de la moitié de cet os qu'après l'extirpation de sa totalité.

Nous n'avons jamais eu l'occasion d'enlever, dans sa totalité, un des grands os des membres (péroné, radius, cubitus) ; mais, le cas échéant, il faudrait se rappeler la proposition précédente.

A ce sujet, nous ferons remarquer qu'on a souvent indiqué, dans les observations expérimentales et cliniques, l'ablation de l'os entier, tandis qu'il ne s'agissait que de l'ablation de la diaphyse.

Les os reproduits après les ablations totales ne représentent que d'une manière imparfaite les os enlevés, surtout lorsqu'il s'agit d'un segment du membre à un seul os. Ils sont alors informes, irréguliers, raccourcis, grêles dans une partie de leur longueur, et quelquefois formés de plusieurs pièces distinctes. Ils ne peuvent, par cela même, remplacer les os enlevés dans un membre qui doit servir à la progression et à la station. Mais comme les insertions musculaires se font à leur surface dans des rapports normaux, ils seront encore très-utiles dans des parties qui servent seulement à la mobilité.

Quant à l'appréciation du degré réel de la reproduction chez l'homme, il faut aussi se rappeler ce que nous avons signalé à propos des os hétérotopiques, du cal, et de la régénération des os chez les animaux.

*Deux circonstances peuvent faire croire à une belle régénération osseuse, là où elle est insuffisante et rudimentaire : le rapprochement des surfaces de section ; la tuméfaction et l'induration des tissus fibreux périphériques.*

Il suffit de signaler la première cause d'erreur pour n'avoir plus à y revenir.

Quant à la seconde, il devient de plus en plus facile de l'éviter à mesure qu'on s'éloigne du moment de l'opération. Une portion osseuse nouvelle pourra paraître plus grosse après trois mois, par exemple, qu'au bout d'un an. A mesure que les tissus cellulo-fibreux s'assouplissent et se condensent, la masse osseuse peut paraître diminuer. Il importait de le rappeler ici, pour ne pas prendre pour des rétrocessions du tissu osseux ce qui n'est que la mise au net de l'ossification.

1° Influence de l'âge.

C'est sur des sujets de treize à vingt ans que nous avons observé nos faits les plus démonstratifs, et il est probable que si nous avions opéré sur des sujets plus jeunes, nous aurions eu des résultats plus complets encore (1).

En jugeant d'après notre expérience et d'après l'induction expérimentale, nous devons regarder la propriété de régénération comme étant proportionnelle à la jeunesse du sujet. La régénération par le périoste est d'abord la mise en œuvre des matériaux d'accroissement que cette membrane renferme; elle est ensuite le produit de l'irritation formatrice développée dans ses éléments; or, ces éléments sont d'autant plus disposés à la prolifération, qu'ils appartiennent à un sujet plus jeune.

Ce sera donc à la période où l'accroissement du squelette est le plus actif, de la naissance à l'âge de quinze à dix-huit ans, que la régénération par le périoste nous paraît devoir être la plus complète. Jusqu'à l'âge de vingt à vingt-cinq ans, les propriétés ostéogéniques de cette membrane persisteront; puis elles diminueront graduellement.

Après trente ou trente-cinq ans, on ne devra pas compter sur une reproduction *par le périoste sain*, c'est-à-dire *non préparé par une irritation préalable*.

(1) Rappelons cependant que les os nouveaux, acquérant immédiatement presque toute la longueur qu'ils doivent obtenir, ne peuvent pas suivre l'accroissement du squelette; ils paraîtront ainsi ultérieurement d'autant plus courts, qu'ils auront été reproduits à une période plus voisine de la naissance. La reproduction, qui paraîtra complète immédiatement, se trouvera relativement très-incomplète quand le squelette aura achevé son accroissement. La réformation d'une couche de cartilage dans la masse de l'os nouveau ne lui permettra qu'un allongement temporaire, et l'addition de nouvelles couches osseuses à chaque extrémité n'augmentera pas notablement sa hauteur. (Voy. chap. VIII et XI, 1re partie.)

Telle est la limite probable que nous croyons pouvoir indiquer, à priori, pour la régénération des os enlevés chez l'homme immédiatement après des lésions traumatiques. Mais nous savons que l'irritation artificielle chez les animaux, et les ostéites spontanées ou traumatiques chez l'homme, modifient les propriétés du périoste, et redonnent au périoste adulte les propriétés du périoste jeune. Nous verrons aussi, par l'exposé de nos observations, que nous avons pu obtenir des régénérations après quarante-cinq ans.

C'est à l'expérience, du reste, à déterminer des limites plus précises.

### 2° Influence de certaines conditions physiologiques.

Nous ne reviendrons pas sur ce que nous avons dit dans la première partie, relativement à l'influence de la grossesse, de l'alimentation, des soins hygiéniques et de la santé générale de l'individu. Chez l'homme, les mauvais effets de l'appauvrissement de l'économie et d'une alimentation insuffisante se constatent mieux encore.

Relativement à l'état fébrile, nous rappellerons ce que nous avons dit à propos du cal. La formation du tissu osseux ne s'opère pas, ou ne s'opère que d'une manière tardive et incomplète, tant que l'économie souffre et que la fièvre persiste. Voilà pourquoi l'absence d'ossification nouvelle sur des sujets qui ont succombé à la fièvre traumatique, à l'infection purulente, ne signifie rien au point de vue de la régénération par le périoste. L'ossification de cette membrane dans des conditions pareilles ne peut pas avoir lieu; elle est toujours très-incomplète du moins, et ne donne pas une idée de ce qu'elle aurait été plus tard.

### 3° Influence de certaines conditions pathologiques.

L'état pathologique qui a le plus souvent, dans nos observations faites à l'Hôtel-Dieu de Lyon, empêché une ossification régulière de s'effectuer, c'est l'érysipèle. Cette complication s'est présentée sur un certain nombre de nos opérés, et quelquefois avec une ténacité désespérante. Nous avons eu dans ces dernières années, à traverser plusieurs épidémies de ce genre; des malades qui ont dû séjourner plusieurs mois dans nos salles ont éprouvé à cinq ou six reprises les atteintes de cette affection.

Nous le signalerons dans les observations particulières. Sous cette influence nous avons vu les membres reséqués rester longtemps sans pouvoir se cicatriser et se consolider; dans certains cas heureusement l'ossification a pu se compléter plus tard.

Des fièvres éruptives, la variole entre autres, et la fièvre typhoïde ont agi de la même manière.

Dans d'autres cas, la mauvaise santé générale, une diathèse scrofuleuse très-avancée, ont longtemps contrarié le travail réparateur.

### 4° Résorption des productions ostéoïdes et rétrocession du travail réparateur sous l'influence des mêmes états morbides.

De même que nous avons vu la formation du cal s'arrêter, et reculer même, sous certaines influences morbides, de même nous avons observé, après les résections, la rétrocession du travail réparateur sous ces mêmes influences. Il n'y a heureusement qu'une ossification encore inachevée qui recule ainsi; les productions ostéoïdes nous paraissent surtout susceptibles d'être résorbées. Quand l'os est complétement formé,

ou plutôt quand le tissu osseux est constitué, il résiste à ces influences. La résorption ne nous paraît pas plus à craindre en pareil cas que pour les parties normales du squelette. Mais comme l'os nouveau met souvent un temps très-long à se constituer, il peut n'acquérir que tardivement une complète stabilité.

Après une ablation sous-périostée du premier métatarsien, la gaîne périostique était dure, de consistance cartilagineuse; un noyau avait même la résistance du tissu osseux, quand un érysipèle grave survint qui fit tout disparaître. (Chap. IX.)

Après une ablation du maxillaire supérieur une masse osseuse s'était reformée, entourée de masses fibreuses qui paraissaient éprouver le processus de l'ossification. Une fièvre typhoïde légère se déclara, et au dixième jour l'os paraissait réduit de volume; les tissus qui l'entouraient avaient maigri et s'étaient résorbés; de sorte que le volume de la masse cicatricielle avait notablement diminué. (Chap. VI.)

Un enfant de quatorze ans, auquel nous avions reséqué le coude, soulevait déjà son bras, le sortait seul de la gouttière et commençait à fléchir l'avant-bras; une fièvre typhoïde survint, et au dix-huitième jour le coude était vacillant, les os mobiles les uns sur les autres; l'articulation n'avait plus de fixité. (Chap. XI.)

C'est absolument ce que nous avons décrit pour le cal; la formation de la matière osseuse se trouve soumise aux mêmes lois.

Nous avons vu deux fois, aux phalanges des doigts, le ramollissement des plaques de consistance ostéoïde, formées autour de l'os ancien. En enlevant la phalange nous trouvions le périoste périphérique très-dur; il y avait comme une capsule osseuse de nouvelle formation; puis, cinq ou six jours après l'opération, nous constations que ce tissu perdait ses sels calcaires, devenait souple et mou. C'était le résultat de l'excès d'irritation amené par l'opération.

Mais bientôt la suppuration diminuait, et à ce ramollissement momentané du tissu succédait une réossification plus énergique.

5° Des moyens d'augmenter la masse osseuse reproduite. — Attelles intérieures placées dans la gaîne périostique.

Le rétablissement de la santé générale, de bonnes conditions hygiéniques, un bon régime, le jeune âge, sont les meilleures conditions pour voir la reproduction s'effectuer rapidement et complétement; mais comme ces conditions ne se rencontrent que rarement réunies, nous avons dû rechercher s'il n'y aurait pas des moyens artificiels d'augmenter la production de la substance osseuse.

Notre théorie de la régénération nous les a fait chercher dans les excitants directs. Nous avons essayé d'irriter modérément et méthodiquement les tissus ossifiables. Bien que nous n'ayons pas eu souvent l'occasion d'y avoir recours, nous pensons que les mêmes moyens qui nous ont réussi sur les animaux seront d'un bon effet sur l'homme. Il faudra cependant toujours avoir à l'esprit cette proposition de notre cinquième chapitre, à savoir que la nature des processus varie avec l'intensité de l'irritation et l'état général du sujet.

Ne pouvant pas, par cela même, maîtriser absolument le degré de cette irritation, nous devons être d'une prudence excessive dans notre intervention. Nous sommes disposé cependant à y avoir recours plus souvent que par le passé.

Lorsque l'ossification nouvelle est interrompue par une bande fibreuse, ou qu'elle se réduit à deux renflements osseux, continuant l'os ancien, et séparés par un intervalle fibreux, on pourra augmenter la quantité de substance osseuse par des piqûres répétées, le décollement du périoste au niveau des parties déjà ossifiées, des perforations avec un poinçon.

Comme la présence d'un corps étranger dans la gaîne périos-

tique a eu sur les animaux l'avantage d'augmenter l'ossification, nous avons essayé chez l'homme de maintenir dans le foyer de la résection des corps étrangers (moules de cire, gutta-percha, de la forme de la portion osseuse enlevée) ou bien de recourir à des pansements fortement irritants. Mais pour employer ces excitants, il faut que la gaîne périostique soit déjà épaissie, qu'elle soit le siége d'un premier travail réparateur. Si l'on employait ces moyens au début, lorsque la gaîne n'est pas encore modifiée par l'inflammation plastique, on risquerait de provoquer une suppuration qui détruirait le périoste ou du moins qui anéantirait sa couche ostéogène (1).

Ici encore, c'est dans le degré de l'irritation et dans la période où elle est pratiquée, qu'il faut chercher l'explication de la différence des effets obtenus.

Dans certaines circonstances, c'est la trop grande mobilité du membre qui empêche l'organisation du tissu osseux nouveau; c'est alors qu'on peut observer une pseudarthrose entre la masse osseuse nouvelle et l'ancienne (obs. VI). L'immobilité est le seul moyen dans ce cas de favoriser l'ossification.

Nous donnons habituellement du phosphate de chaux ou des hypophosphites solubles à nos malades; mais comme nous l'avons déjà dit à propos des expériences sur la formation du cal, nous n'avons pu rien démêler de positif dans l'action de ces substances, les autres moyens reconstituants étant employés simultanément.

### 6° Du temps nécessaire à la reconstitution de l'os.

L'analyse que nous venons de faire de toutes les influences favorables ou contraires doit nous faire penser, à priori, que

(1) Scultet avait eu déjà l'idée de placer une chandelle de cire dans le vide laissé par l'extraction du tibia nécrosé. — Arsenal de chirurgie, *traduction française*. Lyon, MDCCVII, 2e partie, p. 105.

le temps nécessaire à la régénération est très-variable. C'est chez l'homme surtout que nous avons reconnu qu'il ne fallait pas le restreindre à des limites trop étroites à cause du grand nombre d'influences morbides qui peuvent le faire varier.

C'est, en général, de trois à huit mois, que demande une portion osseuse un peu considérable, pour être reconstituée.

Nous avons vu un métacarpien reconstitué au bout de quarante jours. D'autre part, la moitié supérieure de l'humérus a demandé plus de cinq mois pour être solide (obs. VI). L'extrémité inférieure du tibia était, dans un cas, solide après cinquante jours, et dans un autre, au bout de six mois, il n'y avait qu'un tissu presque complétement fibreux à la place de la diaphyse du même os (voyez les observations particulières).

Le calcanéum de la jeune Anna C... gagnait encore en épaisseur au bout de treize mois ; le talon devenait plus rond et plus solide. La marche, la pression sur le sol, semblaient entretenir une irritation efficace au point de vue de l'ossification.

Comme chez les animaux, plus la reproduction commence tôt, plus on peut espérer qu'elle sera complète ; mais une fois le travail d'ossification commencé, il faut ne pas se presser de le déclarer terminé, surtout s'il s'est formé, dès les premiers temps, une masse fibreuse épaisse.

Il ne faut pas croire cependant que l'ossification augmente indéfiniment. Comme chez les animaux, quand les fonctions du membre se sont plus ou moins rétablies, quand le tissu cicatriciel est lâche et souple, que toute inflammation a disparu, il ne faut plus compter sur une reproduction. Quelques noyaux osseux pourront se produire dans le tissu cicatriciel ou les organes voisins, mais ce sera l'exception.

**§ V. — Mode de réparation des plaies après les ablations sous-périostées. — Modifications de la gaîne périostique et des bouts d'os dénudés. — Noyaux ostéoïdes disséminés. — Probabilités de la régénération d'après l'état du périoste.**

A mesure que nous décrirons les cas particuliers, nous verrons que la réparation s'effectue chez l'homme absolument comme chez les mammifères qui ont servi à nos expériences.

Dans les cas rares où l'on obtient la réunion par première intention, on sent la gaîne périostique se durcir sous la peau, s'épaissir et présenter une résistance de plus en plus grande. Le gonflement des tissus extérieurs par rapport au périoste empêche, du reste, d'avoir une idée bien exacte de l'ossification, c'est à la résistance du tissu qu'on en juge.

1° Modifications de la gaîne périostique.

Lorsque la plaie suppure, on peut suivre avec l'œil et le doigt les modifications de la gaîne périostique, surtout quand l'os enlevé est superficiel et que la cavité de la plaie reste béante. La surface interne du périoste se couvre de bourgeons charnus, comme la surface de toutes les plaies pratiquées dans les parties molles. Mais ce bourgeonnement est très-rapide, surtout chez les jeunes sujets, et l'on trouve bientôt la cavité tapissée d'une couche épaisse et régulière de granulations.

Si l'on a laissé adhérer à la gaîne périostique de petites parcelles osseuses, deux choses peuvent arriver : ou ces fragments osseux se nécrosent et se détachent au bout de quelques jours ; ou bien ils continuent de vivre et se couvrent de bourgeons charnus. Souvent, malgré leur petitesse, ces fragments osseux s'exfolient ; la couche superficielle se détache ; la couche profonde reste adhérente au périoste, et devient un centre d'ossification.

Si la gaîne périostique contient déjà au moment de l'opération des noyaux, des plaques d'ossification nouvelle, sa réossification n'en sera que plus rapide. Les productions osseuses déjà formées ne pourraient se nécroser qu'au cas où on les aurait malencontreusement isolées du tissu du périoste, et surtout lorsqu'une inflammation intense se développerait.

Nous avons déjà dit qu'au moment de l'opération il ne fallait jamais enlever les écailles, les débris osseux qui restent adhérents au périoste, quelque compromis qu'ils paraissent, tout ce qui ne pourra pas vivre s'éliminera plus tard par la suppuration.

Une fois la gaîne périostique recouverte de bourgeons charnus, elle ressemble à toute surface suppurante; mais si l'on explore sa consistance chaque jour avec le doigt, on la sent durcir peu à peu, par îlots généralement; car, comme dans nos expériences (chap. XII, 1er part.), le processus ossifique commence le plus souvent par points multiples.

On sent très-bien ces modifications après l'ablation du calcanéum ou de la clavicule, par exemple. Le lambeau cutanéo-périostique du calcanéum qui comprend toute la peau du talon, doublée de la gaîne périostique, présente pendant tout le temps de la cicatrisation de la plaie une très-grande résistance à cause de l'épaisseur et de la densité de la peau. Si l'on explore alors sa face interne avec le doigt, on sent la gaîne périostique se durcir, s'épaissir et former un plan interne résistant et bien distinct des tissus sous-cutanés.

Aussi dans le cas où la reproduction osseuse ne s'effectuera pas, aura-t-on toujours des lambeaux plus durs, plus solides, mieux nourris.

Il s'élimine quelquefois de petits débris, des tissus propres de la gaîne capsulo-périostique (ligaments, insertions tendineuses). Mais la quantité en est généralement insignifiante,

et malgré le peu de vaisseaux que contiennent ces tissus à l'état normal, ils se recouvrent bientôt de bourgeons charnus, et souvent en proportion exubérante. L'insertion calcanéenne du tendon d'Achille est remarquable sous ce rapport.

A la clavicule, nous avons vu les noyaux ostéoïdes formés dans la gaîne périostique s'élargir de plus en plus et se confondre au bout de cinq ou six semaines, de manière à former une masse compacte et très-résistante.

La transformation en tissu osseux de la gaîne périostique épaissie est souvent très-longue à s'accomplir; c'est ici qu'il faut tenir compte des influences diverses, physiologiques ou pathologiques, que nous avons déjà signalées. Malgré l'apparition précoce de quelques plaques de consistance ostéoïde, il faudra quelquefois un an pour que le travail de réossification soit terminé. Plus le périoste est épais et vascularisé au moment de l'opération, plus il est préparé à subir rapidement le processus ossifique.

L'aspect fongueux de la gaîne périostique, coïncidant avec une ostéite raréfiante et une disposition à la tuberculisation, sera au contraire une condition défavorable. On pourra espérer cependant, qu'à la longue il se formera quelques produits osseux, si par des modificateurs locaux on change la vitalité du périoste et si l'on parvient à rétablir promptement la santé générale. Dans quelques cas, on réussira seulement par ces moyens à faire cicatriser la plaie, sans conduire le processus réparateur jusqu'à l'ossification.

En opposition à ces cas, on pourra en rencontrer d'autres dans lesquels l'ossification est si abondante qu'elle dépasse les limites du périoste et envahit les tendons et les muscles voisins. C'est alors que l'ankylose peut devenir menaçante pour certaines articulations; mais cet excès est très-rare, et ses inconvénients peuvent être prévenus par l'écartement des surfaces

reséquées. Ce n'est que dans des fractures compliquées, après l'extraction de quelques esquilles, que nous avons pu le constater, mais jamais après des résections proprement dites, portant sur la totalité de l'épaisseur d'un os.

2° Modifications des bouts de l'os reséqué et des surfaces cartilagineuses.

La moelle est le premier tissu qui commence à bourgeonner; puis les couches sous-périostiques, si une petite zone a été dénudée à la périphérie de l'os. Dans les os longs, la moelle paraît comme un large champignon; dans les os spongieux c'est par une foule de petites masses bourgeonnantes qu'elle fait saillie à l'extérieur.

Si la section a porté sur la diaphyse du tibia, après une fracture de jambe, par exemple, le bout de l'os reste blanc pendant dix ou quinze jours; le périoste bourgeonne tout autour et diminue la largeur de la zone dénudée. La surface de section de la substance compacte est plus lente à se modifier. C'est alors qu'on peut redouter une nécrose annulaire du bout de l'os; mais si l'inflammation est modérée, si l'on protége la portion dénudée avec une couche épaisse d'une substance émolliente (cérat), on voit bientôt la surface blanche se recouvrir d'un piqueté vasculaire correspondant aux canalicules de Havers. De ces points rouges sortent peu à peu de petits bourgeons charnus qui s'étalent à l'extérieur, se réunissent et recouvrent complétement le bout de l'os.

Ces bourgeons charnus se confondent alors avec ceux qui proviennent des autres parties de la gaîne périostique, et l'ossification, si elle doit s'effectuer, marche comme nous l'avons dit plus haut.

Il faut cependant noter qu'elle est plus rapide et plus abondante au voisinage du bout de l'os, là où se fait le mélange des

bourgeons charnus qui proviennent du champignon médullaire et du périoste. Il y a en outre l'*action de présence* exercée par le tissu de l'os. Rappelons encore que, toutes choses égales d'ailleurs, la formation de substance osseuse nouvelle est, proportionnellement à l'étendue de la gaîne périostique, plus abondante après une résection qu'après une ablation complète.

Si après l'ablation de la moitié d'un os long, par exemple, la portion reproduite doit égaler par sa masse les deux tiers de la partie enlevée, elle n'en sera que le tiers après l'extirpation complète de l'os.

Dans certains cas, quand la section a porté sur une portion spongieuse ramollie, on voit cette portion se médulliser jusqu'à une certaine profondeur. La substance osseuse se résorbe et est remplacée par un tissu mou. Mais bientôt à cette médullisation temporaire succède une réossification qui peut aller jusqu'à la formation d'un tissu très-compacte.

Pendant tout le temps que s'accomplissent ces divers processus, il peut se former de petits abcès au niveau de la résection, si le foyer n'a pas été maintenu béant. Il s'écoule du pus qui entraîne un petit séquestre; mais généralement la cicatrisation de ces abcès secondaires est rapide, à moins qu'il ne reste dans le fond du foyer une parcelle osseuse incomplétement nécrosée. Ce point malade entretiendra un trajet fistuleux jusqu'à sa séparation.

Quant aux changements qui se passent sur la surface cartilagineuse des extrémités articulaires, ils sont plus lents que ceux de la surface osseuse. Le cartilage brunit pendant les premiers jours; il se nécrose dans les couches superficielles, tandis que les éléments de sa couche profonde se transforment en tissu conjonctif proprement dit. Bientôt la couche superficielle se détache et met à nu une couche de granulations qui recouvrent la surface de l'os. Cette séparation de la couche car-

tilagineuse nécrosée se fait inégalement sur les divers points de sa surface. De petits fragments se détachent, ou bien il se produit de simples fentes à travers lesquelles les bourgeons charnus s'épanouissent. (Voy. 1re part., ch. X.)

Une fois la couche cartilagineuse séparée de l'os, les granulations tapissent toute la cavité et rien ne s'oppose à leur fusion. Chez les jeunes sujets surtout, le cartilage peut se transformer directement en tissu conjonctif; les petites portions qui se détachent de la couche superficielle peuvent être absorbées par les granulations.

### § VI. — Des inconvénients des résections sous-périostées pratiquées d'après la méthode précédente.

Le manuel opératoire que nous venons d'exposer a quelques inconvénients au milieu de tous les avantages que nous avons signalés.

La direction de la plaie extérieure étant déterminée par un interstice musculaire, et étant combinée de manière à découvrir l'os le plus aisément possible, ne se trouve pas toujours dans une position favorable à l'écoulement de la suppuration. Elle est plus haute que le fond de la plaie, et le pus s'accumule dans la gaîne périostéo-capsulaire.

Rien de plus facile en général que de remédier à cet inconvénient. Il suffit de pratiquer un débridement perpendiculaire à l'incision première, si l'on peut le faire sans couper des muscles ou des tendons; dans d'autres cas, on pratique une contre-ouverture au point le plus déclive; on passe un drain à demeure, si l'écoulement du pus continue à être difficile.

Un autre inconvénient résulte de la boutonnière formée par le plan musculo-tendineux. Ce plan incisé longitudinalement, tend à se fermer, et mettrait obstacle à l'écoulement du pus,

si l'on n'y prenait garde. Mais il suffit de maintenir la plaie béante par des mèches et d'empêcher la réunion immédiate, pour éviter tout accident.

Quant aux inconvénients pouvant résulter de la présence des débris de la synoviale ou de la capsule altérées, nous les discuterons spécialement en nous occupant des résections articulaires. (Chap. X.)

Nous avons insisté plus haut sur l'impossibilité de léser les nerfs et les gros vaisseaux. Il n'y a donc pas à compter l'hémorrhagie artérielle parmi les inconvénients de l'opération. Mais il en est autrement de l'hémorrhagie en nappe, de l'hémorrhagie fournie par les tissus fongueux au milieu desquels on est obligé de manœuvrer dans une résection articulaire.

Cette complication que nous avons rencontrée quelquefois n'a jamais été assez embarrassante pour nous faire renoncer à notre plan opératoire. Des éponges légèrement imbibées d'eau glacée, ou bien d'eau de Pagliari très-froide, doivent être employées en pareil cas. On les tient appliquées sur la partie saignante de la plaie, en ne laissant à découvert que l'espace où doit manœuvrer la rugine.

Au cas où l'hémorrhagie serait abondante et où l'on aurait affaire à un sujet primitivement affaibli, il faudrait sacrifier les temps les moins importants de l'opération, et se mettre en mesure de terminer rapidement. Ce sont là heureusement les cas dans lesquels on peut aller le plus vite, car le périoste et les ligaments sont si peu adhérents qu'on les détache avec la plus grande promptitude, quand on est exercé à ce genre d'opération.

Mais nous le répétons, en pareil cas, il faut aller au plus pressé, surtout lorsqu'on se trouve en présence de ces tissus d'où la moindre piqûre fait sourdre du sang en abondance. Verneuil a rencontré récemment un cas semblable dans une résection du coude.

Les idées fondamentales contenues dans ce chapitre ont été exposées à plusieurs reprises depuis 1858, soit devant les sociétés savantes (à Paris, devant l'Institut, la Société de chirurgie et la Société de biologie ; à Lyon, devant la Société de médecine, la Société des sciences médicales et le Congrès médical de 1864), soit dans les divers mémoires que nous avons publiés et qui se trouvent, indépendamment des recueils officiels des sociétés précitées, dans la *Gazette hebdomadaire*, le *Journal de la Physiologie* de Brown-Séquard, la *Gazette médicale de Lyon*, etc.

Les propriétés ostéogéniques du périoste ont été, depuis la même époque, souvent discutées ou directement attaquées en France, tant dans les assemblées scientifiques que dans des mémoires spéciaux.

L'adversaire le plus persistant et le plus catégorique des résections sous-périostées a été Sédillot. Dans de nombreuses communications à l'Institut et à la Société de médecine de Strasbourg, ce savant et habile chirurgien n'a cessé de repousser la régénération des os par les gaînes périostiques isolées. Il se fondait en principe sur ce que la suppuration annihile les propriétés ostéogéniques du périoste. (*De l'évidement des os*, 1860, p. 158, et *Traité de médecine opératoire*, 3e édition, 1865, p. 475.) Considérant les faits des chirurgiens étrangers comme impossibles et peu authentiques, il ne croyait pas que le succès des résections sous-périostées chez les animaux fût un motif suffisant pour tenter des opérations semblables chez l'homme. Il est vrai qu'il s'est montré plus favorable à l'induction expérimentale depuis que Marmy a annoncé qu'on obtenait de plus belles reproductions en enlevant le périoste qu'en conservant cette membrane. Notre première partie nous ayant mis à même d'apprécier cette proposition, nous n'y insistons pas ici.

Une importante discussion eut lieu en 1863 à la Société de chirurgie; elle occupa plusieurs séances, mais dut se maintenir dans les généralités, parce que les faits manquaient encore. Elle s'éleva à l'occasion d'un rapport de Forget, sur une ablation, par Rizzoli (de Bologne), du maxillaire supérieur nécrosé. Le principal résultat de cette discussion fut de bien poser la question. Elle mit fin à la confusion qu'avaient fait naître quelques observations récentes, et que nous avions cherché à prévenir dès nos premières recherches sur les fonctions du périoste. Nous retrouverons plus loin les faits de Verneuil, Demarquay, Giraldès, etc., qui furent produits à cette occasion.

Les dernières sessions du Congrès médical de France, à Lyon, en 1864, et à Bordeaux, en 1865, furent l'occasion d'une nouvelle discussion. On trouvera, dans le volume consacré à la session de Lyon, les communications d'Aubert, de Marmy, de Desgranges et la nôtre, ainsi qu'un résumé de l'argumentation de Verneuil. Marmy et Desgranges combattirent les propriétés ostéogéniques du périoste, et nièrent l'utilité de toutes les tentatives chirurgicales qu'avaient suscitées nos expériences. Nous ferons remarquer seulement à ce propos que ces chirurgiens ont fait intervenir dans la question

plusieurs de nos propres observations, sur lesquelles ils avaient été très-inexactement renseignés.

Ce fut devant ce congrès qu'Aubert présenta le bel exemple de reproduction de l'extrémité inférieure du tibia, que nous relaterons plus loin. (Aubert, *Observation de résection sous-périostée du tibia;* Marmy, *Études sur la régénération des os par le périoste;* Desgranges, *Quel progrès la chirurgie doit-elle au périoste?* Ollier, *Du périoste au point de vue physiologique et chirurgical.* In *Congrès médical de France*, deuxième session, Lyon, 1865, p. 272 à 363.) Au congrès de Bordeaux, il y eut une nouvelle discussion sur le même sujet entre Desgranges, d'une part, Broca et Verneuil, de l'autre. On la trouvera probablement dans le volume consacré à ce congrès, et qui n'a pas encore été publié.

---

# CHAPITRE V

## DES INDICATIONS GÉNÉRALES DES RÉSECTIONS SOUS-PÉRIOSTÉES,

### AU POINT DE VUE DE LA CHIRURGIE HOSPITALIÈRE, DE LA CHIRURGIE CIVILE ET DE LA CHIRURGIE D'ARMÉE.

SOMMAIRE. — Différences générales entre la chirurgie hospitalière, la chirurgie civile et la chirurgie d'armée. — Gravité comparée des résections et des amputations. — Des résections sous-périostées au point de vue spécial de la chirurgie d'armée. — Circonstances dans lesquelles les résections sous-périostées devront être pratiquées sur les blessés par armes de guerre.

Des résections sous-périostées dans les fractures compliquées en général et dans les plaies d'armes à feu. — Résections primitives; résections secondaires; état du périoste dans l'un et l'autre cas. — Des résections sous-périostées dans les cas d'ostéites et d'arthrites suppurées. — Abcès sous-périostiques et ostéo-myélites aiguës. — Différence entre les lésions diaphysaires et les lésions articulaires; guérison spontanée des lésions diaphysaires en apparence les plus graves; nécessité de l'intervention dans les lésions articulaires. — Danger des résections sous-périostées dans les lésions organiques ou néoplasmes des os. — Des résections sous-périostées sur un os sain enlevé pour une opération préliminaire.

L'intervention du chirurgien est nécessairement subordonnée au milieu dans lequel il exerce. Devant une même lésion, on devra tenir une conduite différente, selon qu'on se trouvera dans un hôpital, dans une ferme salubre, ou dans un camp. On

devra non-seulement tenir compte de la nature de la lésion et des conditions hygiéniques dans lesquelles le blessé est actuellement placé, mais encore des soins qu'il pourra recevoir pendant un temps plus ou moins long, et de la possibilité de le transporter dans un milieu plus salubre.

### § I. — Différences générales entre la chirurgie hospitalière, la chirurgie civile et la chirurgie d'armée.

Les conditions hygiéniques qui sont une des grandes préoccupations de la chirurgie actuelle, au point de vue de la vie des blessés et de la responsabilité morale de l'opérateur, n'ont pas été envisagées, ce nous semble, dans leurs rapports avec la théorie et la pratique dominantes. C'est cependant là qu'on peut trouver la cause de l'abandon de plusieurs opérations utiles, qui avaient réussi dans certains milieux et échoué dans d'autres. La pratique générale s'est toujours inspirée de la chirurgie d'hôpital, à raison le plus souvent, mais à tort quelquefois. Découragés par leurs insuccès, les chirurgiens des grands hôpitaux ont proscrit ou discrédité des opérations qui eussent parfaitement réussi dans les campagnes. Ils propageaient ces idées par leur enseignement, et les répandaient ainsi parmi les praticiens, qui n'osaient pas aller contre l'autorité des maîtres.

L'histoire des résections en France nous en offre un exemple. Après avoir fourni une série de brillants résultats aux Moreau, elles furent acceptées par les chirurgiens militaires de la République et de l'Empire, et bientôt par quelques chirurgiens des grands hôpitaux. Larrey, Percy, obtinrent sur les champs de bataille de nombreux succès pour les résections de l'épaule et du coude. Dupuytren et Delpech en pratiquèrent quelques-unes à Paris et à Montpellier. Ce fut Roux cependant qui en fut le plus constant défenseur; mais, malgré ce haut patronage, les

résections redevinrent bientôt une opération exceptionnelle. On les décrivait dans tous les livres, mais on ne les pratiquait pas, à part cependant celles de l'épaule et du coude, qui ont trouvé toujours des partisans (1).

La conséquence de l'insuccès des chirurgiens dans les grands hôpitaux de France fut que dans toute la province on négligea les résections. On amputait : c'était plus facile et plus simple, et puis c'est ce qui se faisait partout. Les faits des Moreau, de Champion, etc., malgré l'importance que leur donnait Velpeau, dans son *Traité de médecine opératoire*, étaient de jour en jour oubliés; et, cependant, c'est là que les chirurgiens, en dehors des services hospitaliers, auraient dû chercher des exemples. C'est de la pratique des chirurgiens lorrains qu'ils auraient dû s'inspirer.

Il y a un autre fait en faveur de l'idée que nous exposons. Qu'on parcoure les traités généraux de chirurgie, ceux de Velpeau, de Lisfranc, etc., et l'on verra que les plus beaux faits de résection traumatique appartiennent à des chirurgiens de province. Nous accordons que toutes ces observations ne sont

(1) Les résections étaient si peu répandues dans la pratique générale, qu'à l'Hôtel-Dieu de Lyon on n'en pratiquait plus il y a six ans. Bonnet avait été malheureux dans quelques tentatives qu'il fit de 1835 à 1840, et depuis lors il proscrivit les résections articulaires ; aussi pendant vingt ans ne fit-on pas une seule résection du coude à l'Hôtel-Dieu de Lyon; nous n'en connaissons, du moins, aucun exemple. Il en était de même dans les autres grands hôpitaux de province, à part celui de Strasbourg, où Sédillot s'est montré toujours favorable à cette opération.

Bonnet, dans toutes les occasions, repoussait les résections. En perfectionnant les méthodes de traitement des maladies articulaires, il avait diminué considérablement les cas dans lesquels ces opérations étaient applicables, et ça été là le côté fécond de ses travaux. On ne saurait trop y applaudir, car il vaut mieux éviter la nécessité d'une résection que de la pratiquer avec succès. Mais il est un certain nombre de cas dans lesquels les traitements généraux ou orthopédiques sont insuffisants, et c'est alors que la résection apparaît avec tous ses avantages.

pas très-rigoureuses, que plusieurs paraissent un peu embellies; mais il n'en est pas moins vrai que c'est en dépouillant ces faits qu'on trouve les exemples les plus remarquables, non-seulement de chirurgie conservatrice, mais même de régénération osseuse.

Les conditions sont aussi variables pour la chirurgie militaire. En Crimée, où les conditions hygiéniques étaient mauvaises, les troupes affaiblies, les transports difficiles, les résections ont donné de mauvais résultats. Mais faut-il en conclure qu'elles doivent jouer un rôle secondaire dans la chirurgie d'armée? Loin de là, les campagnes d'Afrique et de nombreux faits des guerres européennes viennent surabondamment prouver le contraire. Dans les guerres du Schleswig-Holstein (1848), les résections ont fourni de brillants résultats entre les mains de Stromeyer, Esmarch, Langenbeck, etc. La guerre d'Italie a été moins défavorable que celle de Crimée; et plus récemment les chirurgiens américains ont pratiqué un grand nombre de résections et obtenu une belle proportion de guérisons. La dernière campagne du Schleswig-Holstein (1864) a fourni des résultats plus encourageants encore et plus intéressants, à notre point de vue, puisqu'on y a pratiqué, avec le plus grand succès, de véritables résections sous-périostées.

Toutes les fois que le soldat blessé peut être traité dans un milieu salubre, la chirurgie d'armée devient l'analogue de la chirurgie civile ou de la chirurgie rurale; il faut tenir compte seulement des désordres spéciaux qu'entraînent les blessures par les armes à feu, et qui peuvent être des contre-indications formelles pour toute tentative conservatrice.

1° Gravité comparative des résections et des amputations.

La gravité de ces différentes opérations varie suivant les conditions que nous venons d'exposer. Les amputations sont graves surtout par leurs suites immédiates. Les résections, graves par leurs suites immédiates, le sont encore par leurs suites éloignées. Elles sont cependant, d'une manière générale, moins graves que les amputations qu'on peut leur comparer; aussi doit-on en principe leur donner la préférence. Mais dans les hôpitaux, comme elles entraînent des suppurations longues, qu'elles condamnent les malades pendant un temps plus long au lit, elles perdent une partie de leurs avantages. Elles exposent, pendant tout le temps de la cicatrisation, le malade aux accidents des plaies. Voilà pourquoi la résection du genou nous paraît plus grave encore dans les grands hôpitaux que l'amputation de la cuisse. Nous ne la tentons plus quand nous ne pouvons espérer d'évacuer, au bout d'un certain temps, nos opérés dans un milieu plus salubre. Cet inconvénient n'existe pas pour les résections du membre supérieur. Les malades se lèvent, vont dans les cours respirer un air meilleur; aussi l'amputation du membre supérieur, pour des tumeurs blanches ou des lésions chroniques des os et des articulations, n'est-elle admissible que dans des cas tout à fait exceptionnels.

On peut nous objecter que si les résections sont moins graves dans la chirurgie rurale, les amputations sont moins dangereuses aussi. Nous ne le nions pas; c'est de toute évidence pour qui a pu comparer un certain nombre de faits. Mais, de ce que des désordres réputés incurables dans les hôpitaux guérissent très-bien sans amputation à la campagne, il ne faut pas conclure que les résections doivent être abandonnées. Dès que les résections faciliteront la guérison du blessé, non-seulement sans

le priver de son membre, mais en lui donnant dans certains cas un membre plus utile, il faudra y recourir plus souvent (1).

Ce qui doit surtout nous décider, lorsqu'une intervention chirurgicale paraît nécessaire, c'est la plus ou moins grande utilité du membre, suivant telle ou telle opération. Or, à ce point de vue, il n'y a pas de comparaison à établir pour le membre supérieur entre une résection et une amputation; l'avantage de conserver une main, même la plus imparfaite, doit faire donner la préférence à la première opération. Au pied, c'est différent, tout doit être sacrifié à la solidité.

Si les traumatismes des grandes articulations ou des gros os des membres peuvent guérir sans amputation dans la pratique civile et rurale, il n'en est pas moins vrai qu'ils laissent souvent après eux des difformités graves. Au coude, par exemple, on observe presque toujours, à la suite des suppurations de l'article, des ankyloses et des déformations très-gênantes. Une résection faite à propos eût pu les prévenir; et, au sujet de cette articulation, nous nous empressons de dire que l'ankylose, même à angle droit, ne doit plus être l'idéal du chirurgien. La résection sous-périostée laisse un membre bien plus utile, et l'on devra d'autant plus y avoir recours, que la soustraction

(1) Sur les animaux, les résections sont tantôt plus, tantôt moins graves que les amputations. Les animaux qui tolèrent mal les appareils, comme les lapins, supportent beaucoup mieux les amputations que les résections, pour certaines régions du moins. La plupart des résections des articulations du membre inférieur ont amené la mort chez ces animaux, et dans un laps de temps très-court, tandis que les amputations des jambes ont presque toujours réussi. Les chiens, au contraire, supportent très-bien les résections du membre inférieur. Cette différence s'explique par l'immobilité plus ou moins exacte du membre, la progression ne s'exerçant pas de la même manière chez le lapin et chez le chien. Chez l'homme, l'immobilité pouvant être toujours réalisée, et mieux que chez les animaux, nous pensons que l'avantage doit appartenir, d'une manière générale, aux résections.

des extrémités osseuses dans une articulation en suppuration diminuera les dangers auxquels est exposé le blessé.

2° Des résections sous-périostées au point de vue spécial de la chirurgie d'armée.

L'expérience clinique manque encore sur ce point; il n'y a pas eu de grande guerre (1) depuis que les résections sous-périostées sont à l'ordre du jour, et nous n'avons eu à traiter qu'un petit nombre de plaies d'armes à feu accidentelles. La deuxième guerre du Schleswig-Holstein a permis cependant de faire quelques essais pleins de promesses et d'obtenir des résultats qui démontrent déjà l'utilité des principes que nous cherchons à faire prévaloir.

En France, quelques chirurgiens militaires se sont montrés peu disposés en faveur des résections sous-périostées. Legouest (2) croit que la conservation du périoste sera difficilement praticable et peu applicable au genre de blessures qui nécessitent les résections.

Nous espérons que les chirurgiens d'armée, si c'est là l'opinion de la majorité d'entre eux, ne tarderont pas à revenir à d'autres sentiments. Nous ne nous dissimulons pas les inconvénients qu'il peut y avoir pour eux d'entreprendre des opérations longues et qui nécessiteront plus tard des soins minutieux et prolongés; mais il est des circonstances où ces inconvénients disparaissent. Sur un champ de bataille, au jour ou au lendemain d'un combat, il est des circonstances qui exigent qu'on recoure au moyen le plus simple et le plus prompt. On devra sacrifier beaucoup de membres qu'on eût pu conserver ailleurs;

(1) A part la guerre d'Amérique; mais nous ne savons pas encore exactement dans quelles conditions ont été pratiquées les diverses résections.

(2) *Traité de chirurgie d'armée*, p. 662.

mais, si nous ne nous trompons pas, la plupart des blessés sur lesquels on aura à pratiquer des résections pourront attendre vingt-quatre ou quarante-huit heures, et donner alors au chirurgien le temps d'intervenir à tête et à main reposées.

Voici les raisons qui nous font considérer les résections sous-périostées comme devant jouer un rôle très-important dans la chirurgie d'armée. Et d'abord faisons une réserve; nos expériences nous ont appris qu'une fois la croissance terminée, la régénération de l'os devient de plus en plus difficile, et qu'elle reste incomplète et rudimentaire après l'ablation d'un os entier ou la résection d'une longue portion.

Ce ne sera donc que pour les sujets jeunes que ces opérations auront toute leur efficacité au point de vue de la régénération de l'os reséqué; mais, heureusement, les sujets de dix-huit à trente ans constituent ou constitueront, surtout en temps de guerre, la majorité de l'armée. Sur les sujets plus âgés, l'opération sous-périostée sera toujours utile comme moyen de limiter le traumatisme et de favoriser le retour des mouvements après les résections articulaires. Mais c'est déjà, ce nous semble, un avantage digne d'attention.

Ajoutons en outre que beaucoup de résections seront pratiquées secondairement après des tentatives infructueuses de conservation des parties fracturées, deux ou trois mois, par exemple, après l'accident; or, pour ces résections traumatiques secondaires, on est autorisé à espérer chez les adultes une régénération, sinon aussi belle que chez les jeunes sujets, du moins suffisante pour rendre les fonctions du membre plus utiles qu'après les procédés classiques. L'opération sera en outre plus facile et plus prompte à cause du travail organique qui aura déjà épaissi le périoste et diminué ses adhérences.

Ce qui doit surtout nous porter à chercher un progrès en dehors des procédés classiques, c'est l'insuffisance des résultats

obtenus jusqu'ici au point de vue des mouvements et des fonctions des membres.

Pour les résections de l'épaule, par exemple, les résultats obtenus par les chirurgiens militaires sont loin d'être ce qu'on peut espérer. En lisant les observations de Larrey, de Percy, de Legouest, etc. (1), on voit que l'articulation de l'épaule est presque sans mouvements; le bras peut à peine être porté un peu en avant et en arrière et jamais en dehors. Larrey ne pouvait ajouter foi aux relations des chirurgiens qui annonçaient que certains opérés étaient capables d'écarter le bras du tronc. Le fait publié par Baudens, se rapportant à un officier qui se

(1) Voici comment s'exprime Larrey, *Clinique chirurgicale*, t. V, p. 185 :

« Il faut favoriser, par le repos le plus absolu, la soudure de l'extrémité » reséquée de l'humérus avec l'un des points correspondants de la côte ou » de la tête de l'omoplate; c'est la terminaison la plus favorable; mais, très- » souvent, soit par l'effet de l'indocilité du blessé ou par une cicatrisation » prématurée de l'extrémité coupée de l'humérus, il se forme une articula- » tion musculaire ou fausse articulation qui diminue la solidité et la préci- » sion des mouvements du membre; le sujet ne l'utilise pas moins, et c'est » un très-grand service qu'on lui a rendu en le lui conservant. »

Et, à la suite, au sujet des mouvements que l'on peut espérer :

« Qu'on ne croie point, ainsi que l'ont dit quelques auteurs, quel que soit » le mode d'après lequel on aurait extirpé la tête de l'humérus, que les sujets » puissent lever le bras sur l'épaule. Cela est physiquement impossible, » attendu que le moteur de ce mouvement, qui est le deltoïde (en supposant » qu'il ait été conservé intact, ce qui est invraisemblable), ne trouvant plus » le point d'appui dans le centre du levier sur la saillie formée par cette » éminence osseuse, recouverte de la capsule articulaire, sa contraction ou » son raccourcissement ne saurait ou ne pourrait avoir lieu. »

Legouest (*Traité de chirurgie d'armée*, p. 747) considère les résultats obtenus comme très-satisfaisants, et, cependant, ils laissent beaucoup à désirer, au point de vue des fonctions du membre. Ils sont loin de ceux signalés par Baudens et les chirurgiens des armées du Schleswig-Holstein. La principale raison qu'invoque Legouest est le manque de point d'appui solide pour la tête de l'humérus ; or, la fixité de l'humérus est précisément le principal avantage qu'on doit attendre des opérations pratiquées par notre méthode, c'est-à-dire par la conservation intégrale de la capsule et des parties fibreuses, ou du canal périostéo-capsulaire.

servait du bras opéré comme de l'autre, a été très-diversement interprété (1); il a été même rejeté par plusieurs chirurgiens militaires. Pour nous, nous n'avons pas de motif pour le mettre en doute. Nous devons le rapprocher des cas signalés par Esmarch (2) parmi les opérés de la guerre du Schleswig-Holstein. Un de ces opérés put reprendre ses travaux de laboureur et de batteur en grange. Il y a du reste dans la science plusieurs faits analogues. Le retranchement de la calotte humérale seule, ou d'une petite hauteur d'os, doit permettre d'obtenir ce résultat par les procédés ordinaires, pourvu qu'ils ménagent suffisamsamment le deltoïde.

Nous pensons que ces cas exceptionnels ou réputés apocryphes, deviendront la règle, si l'on suit les principes opératoires dont l'expérimentation nous a fait concevoir l'utilité. Les faits cliniques que nous avons déjà observés, aussi bien que nos faits expérimentaux, nous autorisent d'ailleurs à l'admettre. Pourquoi donc ne pas appliquer immédiatement à la chirurgie militaire la conservation du périoste et des parties fibreuses de l'articulation? Y a-t-il le moindre inconvénient? Nous n'y voyons, quant à nous, que des avantages; l'opération sera, dans certains cas, moins grave, généralement même, selon toute probabilité. Elle sera, il est vrai, toujours plus longue, parce que la dissection du périoste sain demande du temps et des précautions; mais nous ne croyons pas devoir nous arrêter de nouveau sur cet inconvénient, qui peut avoir une valeur administrative, mais qui n'a plus de valeur chirurgicale depuis la découverte de l'anesthésie.

Plus nous acquérons d'expérience personnelle sur les résections, et plus nous pensons que la conservation du périoste et de la totalité des parties fibreuses des articulations donnera dans

(1) Legouest, *loc. cit.*, p. 746.
(2) *De la résection des grandes articulations* (*Gazette hebdom.*, 1857 et 1858).

la chirurgie d'armée les mêmes résultats que dans la chirurgie civile. Nous dirons plus, à conditions hygiéniques égales, les résultats obtenus dans les hôpitaux militaires sur des hommes sains d'ailleurs, et atteints seulement d'un traumatisme accidentel, seront plus beaux que ceux que nous obtenons dans les hôpitaux civils. Nous opérons en effet pour des ostéites ou des arthrites spontanées, c'est-à-dire pour des lésions qui sont généralement l'indice d'une affection diathésique, et nous avons par cela même à combattre une altération primitive de la constitution qui ralentit ou arrête le travail réparateur. Les chirurgiens d'armée n'auront dans la plupart des cas qu'à s'occuper de la lésion locale. La cause du mal enlevée, la guérison sera rapide et rien n'entravera la régénération. Pour les jeunes soldats surtout, on se trouvera, nous le répétons, dans les conditions favorables que l'analyse expérimentale permet de déterminer.

### § II. — Indications des résections sous-périostées dans les diverses lésions des os.

Rappelons encore que les indications des résections sous-périostées sont, d'une manière générale, celles que la pratique chirurgicale a déjà consacrées pour les résections ordinaires. Il s'agit de rendre ces dernières opérations plus efficaces au point de vue du fonctionnement ultérieur du membre ; et, comme les résections sous-périostées sont suivies, dans certains cas donnés, de la reproduction de la partie enlevée, et qu'elles occasionnent en outre moins de délabrements que les résections ordinaires, on pourra reséquer de plus grandes longueurs d'os, sans augmenter les dangers de l'opération. C'est de cette manière que les résections sous-périostées étendent le champ de la chirurgie conservatrice et réduisent le nombre des cas d'amputation. Nous devons les examiner dans les quatre cas suivants,

car, au point de vue de leurs résultats, de leur utilité, de leur facilité d'exécution, elles présentent des différences importantes :

Dans les fractures compliquées;

Dans les ostéites ou ostéo-arthrites suppurées;

Dans les lésions organiques des os;

Dans les ablations d'os sain pour une opération préliminaire destinée à découvrir un organe profond.

1° Fractures compliquées. — Blessures par armes à feu. — Résections primitives; résections secondaires. Différence de ces deux catégories de résection au point de vue du détachement du périoste et de la régénération de l'os.

C'est dans les fractures comminutives et dans les cas de saillie de l'os à travers les chairs que la résection des fragments est surtout indiquée; c'est aussi pour ces cas-là que la nouvelle méthode doit être mise en usage. Comme toujours, l'âge du blessé et le milieu dans lequel il doit être placé détermineront la conduite du chirurgien et feront varier le pronostic.

Les fractures avec esquilles multiples, quelle que soit la cause qui les ait produites, et spécialement les fractures par armes à feu, nécessitent une intervention chirurgicale; la résection chez les jeunes sujets et chez les individus qui pourront être soignés convenablement pendant la période de suppuration; l'amputation sur les sujets chez lesquels on ne pourra, à cause de l'âge, espérer une reproduction suffisante, ou qui devront, après l'opération, subir des transports plus ou moins lointains.

Mais, pour les fractures diaphysaires, la résection sera plus rarement indiquée qu'elle ne le paraît au premier abord. Une fois la fracture réduite, on verra les os se consolider au bout d'un temps plus ou moins long, si les parties molles ne sont pas trop délabrées. D'une manière générale, l'expectation est la

règle, même après les coups de feu. Tous les chirurgiens ont observé des guérisons après des fractures de ce genre. On a été d'accord sur ce point dans la discussion qui eut lieu à l'Académie de médecine après 1848. Dans les dernières guerres des faits de plus en plus nombreux ont donné raison à cette pratique conservatrice (Salleron, Legouest). C'est le délabrement des parties molles qui force le plus souvent de recourir à l'amputation. Sous ce rapport, les conditions se trouvent changées dans la chirurgie civile depuis quelques années. La multiplication des machines dans toutes les industries rend les cas d'amputation immédiate plus nombreux. Les parties molles, meurtries, broyées, dilacérées, se prêtent mal à toute tentative de conservation.

La manière de se comporter vis-à-vis des esquilles diffère selon les chirurgiens. La plupart des chirurgiens militaires veulent enlever toutes les esquilles, et leur conduite nous paraît très-sage. Quant aux esquilles dites primitives, c'est-à-dire complétement détachées, tout le monde est d'accord pour les enlever. Les esquilles dites secondaires, c'est-à-dire celles qui tiennent encore au périoste, ont seules été l'occasion d'avis opposés.

L'os fracturé, l'état des parties molles périphériques, doivent, ce nous semble, guider les chirurgiens. Aux doigts, aux os de la face, aux divers os spongieux, les fractures comminutives se consolident parfaitement, malgré un grand nombre d'esquilles, à tous les âges et particulièrement chez les jeunes sujets. Quant aux os longs des membres, il en est tout autrement; les fissures, les fractures longitudinales, nécessitent la résection. Il faut alors enlever les esquilles adhérentes, en ayant soin de laisser leur périoste, puis régulariser la plaie osseuse quand les bouts de l'os sont complétement dénudés. Si le périoste est adhérent, l'os continuera à vivre et se consolidera.

Chez les adultes, le périoste des esquilles adhérentes est plus

difficile à détacher, si l'on opère immédiatement; mais si l'on ne les extrait qu'au bout de quelques jours, le périoste a eu le temps de se vasculariser, de s'épaissir, et il se trouve alors moins adhérent.

Ces résections, pour cause traumatique, différeront ainsi selon le temps qui se sera écoulé depuis l'accident. Ou elles seront *immédiates*, *primitives*, ou bien *consécutives*, *secondaires*. Dans ce dernier cas, l'état du périoste se rapprochera de celui des os chroniquement enflammés; l'opération sera plus facile et la régénération plus probable chez les individus qui ont déjà dépassé l'âge de croissance. Cette circonstance fait qu'on ne devra pratiquer primitivement que les résections absolument nécessaires. Quand il y aura quelque chance de guérir par l'expectation, on devra d'autant plus la tenter, qu'on préparera par cette expectation même des conditions plus favorables pour la régénération.

Une question souvent épineuse, c'est celle de savoir s'il faut réduire ou reséquer un fragment osseux qui fait saillie à travers les chairs. Deux cas peuvent se présenter : ou le fragment est revêtu de son périoste, ou il s'en est dépouillé. Dans le premier cas, il faut réduire autant que possible, et, si l'on est obligé de reséquer, on relève le périoste, on scie l'os, on le réduit, en ayant soin de le mettre en contact avec l'autre fragment. Chez les adultes ou chez les vieillards, on ne peut cependant, en pareil cas, espérer la régénération, si une grande longueur d'os (5 à 10 centimètres) a dû être enlevée.

Dans le cas où le fragment fait issue à travers la gaîne périostique, on peut réduire s'il s'agit d'un enfant, et si la saillie est peu considérable; mais il est cependant plus prudent de reséquer. On se décidera d'autant plus facilement à ce dernier parti que l'état du périoste doit faire compter sur la régénération de l'os. On peut aussi employer un procédé mixte,

reséquer une partie et réduire l'autre. Delore (1) a communiqué récemment à la Société des sciences médicales de Lyon un cas dans lequel il avait reséqué 3 centimètres d'un humérus qui faisait une saillie de 6 centimètres à travers la gaîne périostique. La consolidation fut complète ; le rapprochement des fragments ne permit pas de calculer la part de la gaîne périostique dans cette consolidation. Il s'agissait d'une petite fille de six ans. Chez les adultes on risquerait de voir se nécroser la partie de l'os dénudée. Mais, cependant, une dénudation de 3 centimètres pourrait ne pas amener cette terminaison, si la plaie ne s'enflammait pas trop violemment. Le périoste, nous devons le faire encore remarquer, est le tissu qui se réunit le plus facilement à l'os.

Dans les cas de lésion articulaire, de fracture comminutive des extrémités osseuses, on détachera successivement chacun des fragments, de manière à conserver le plus possible le périoste et les parties fibreuses de l'articulation. Nous avons ainsi agi dans une fracture du coude ; l'opération faite le lendemain de l'accident fut longue, mais le périoste et les parties ligamenteuses furent conservés. Notre opéré mourut d'infection purulente, et nous ne pûmes pas apprécier la valeur de la méthode opératoire, au point de vue du rétablissement fonctionnel. Dans des blessures par coup de feu, on poursuivra, selon la règle, les fissures jusqu'à leur terminaison, et l'on reséquera au delà.

Les luxations avec issue de l'extrémité osseuse à travers les chairs nécessiteront aussi la résection pour les grandes articulations. Depuis la découverte de l'anesthésie, ce n'est pas la difficulté de la réduction qui doit faire choisir la résection ; la réduction des luxations comme celle des fractures s'obtient quand la contraction musculaire est annihilée. C'est le danger

(1) *Société des sciences médicales de Lyon.* (Séance du 27 mars 1866.)

de faire rentrer une tête osseuse dans une articulation qui va suppurer et occasionner par là les plus terribles accidents, qui indiquera la résection. Si en pareil cas on se décide immédiatement à ce dernier parti, le détachement du périoste et des ligaments sera rendu facile par la saillie de l'os.

2° Ostéites et ostéoarthrites spontanées. — Ostéomyélite aiguë; abcès sous-périostique aigu. — Différence entre les lésions diaphysaires et les lésions articulaires. — Guérison spontanée des unes. — Nécessité de l'intervention dans les autres.

C'est le genre de lésion pour lequel on a le plus souvent à intervenir dans les hôpitaux civils; la plupart de nos observations s'y rapportent, mais nous devons ici les étudier d'une manière générale.

S'il est une lésion à l'égard de laquelle il faille temporiser, c'est l'ostéite, quelle que soit sa forme. Le temps, le repos, les soins hygiéniques, les médications générales, ou les traitements chirurgicaux ordinaires, guérissent le plus grand nombre de ces affections sans intervention opératoire proprement dite. Aussi la première règle est-elle d'attendre malgré la gravité apparente de l'affection; on ne devra intervenir qu'en cas d'insuffisance bien constatée des moyens ordinaires (larges incisions, drainage, etc.). La rugination, la cautérisation, l'évidement, suffiront dans le plus grand nombre des ostéites diaphysaires. Il ne peut être question d'enlever une portion d'os malade qu'autant que sa présence entretiendra des accidents graves ou que l'opération sera sans dangers sérieux pour le malade. L'amputation ne peut être mise en cause pour ces cas-là; et discuter cette pratique serait combattre une erreur qui n'est plus commise aujourd'hui par aucun chirurgien. Ce n'est que pour de petits os, phalanges, métacarpiens, métatarsiens, os de la face, que l'ablation ou la résection seront souvent indiquées. Les

inconvénients d'une suppuration dans des régions importantes à divers titres peut porter le malade à réclamer instamment d'être débarrassé de la cause de son mal. A la mâchoire inférieure, une ostéite exostosante peut gêner des fonctions importantes et exiger la résection de l'os, etc.

C'est surtout quand l'inflammation envahit les articulations correspondantes et gagne les os voisins, que l'ablation de l'os malade est utile et efficace. L'invasion de l'articulation occasionne des dangers graves, non-seulement pour le fonctionnement du membre, mais encore pour la vie du malade. Mais ici encore, on n'interviendra qu'en cas d'insuccès bien constaté des moyens ordinaires. Les progrès de la thérapeutique des maladies articulaires ont diminué le nombre des cas qui réclament les résections. Il y a quelque chose de préférable à la résection, c'est de se passer d'une opération.

Nous avons eu à traiter un très-grand nombre d'arthrites suppurées avec lésions profondes des os, qui, par leur état local, paraissaient propices à une résection, mais l'état général contre-indiquait toute intervention. C'est surtout la diathèse tuberculeuse, si fréquente dans nos climats et dans les pays qui alimentent l'Hôtel-Dieu de Lyon, qui nous a empêché d'opérer. De deux choses l'une, ou le malade n'était pas tuberculeux, et alors il finissait par guérir; ou il était tuberculeux, et alors l'opération était contre-indiquée. Ce fait, rapproché du peu de salubrité du milieu dans lequel nous avons opéré, explique pourquoi, dans un service aussi riche en maladies osseuses, nous ne sommes pas intervenu aussi souvent que l'état local semblait le réclamer.

Nous établissons ainsi une grande différence, au point de vue de l'utilité des résections, entre les lésions diaphysaires et les lésions articulaires. Les premières, nous ne saurions trop le répéter, guérissent le plus souvent avec le temps, un traitement

général, ou les moyens chirurgicaux les plus simples. Les secondes, plus graves par elles-mêmes et souvent menaçantes par la rapidité avec laquelle les accidents se déclarent, nécessitent une intervention plus active et surtout plus prompte.

Les moyens employés de toute antiquité contre la carie et la nécrose suffiront dans les lésions diaphysaires. Les larges ouvertures, le drainage, réussiront dans les périostites suppurées; on verra même la vie se continuer dans des os dénudés qui paraissaient voués à la nécrose.

C'est pour cela que nous n'imiterons pas la conduite de Larghi et de Borelli, qui ont enlevé des diaphyses de l'humérus atteintes d'ostéite chronique, avec quelques points nécrosés. Ce n'est que dans les cas de suppuration excessive, d'affaiblissement consécutif du malade, et d'aggravation progressive des symptômes, qu'il faut se résoudre à intervenir.

Si le malade est placé dans de bonnes conditions hygiéniques, il résistera à ces suppurations diaphysaires; une nécrose pourra s'ensuivre. Mais il sera temps d'intervenir plus tard quand le séquestre sera détaché.

Il est sans doute difficile d'apprécier, dans cette étude générale, toutes les indications que peuvent présenter des lésions aussi variées que les lésions osseuses. Mais ce que nous devons faire ressortir, c'est la nécessité de l'expectation, lorsqu'il n'y a pas d'articulation envahie. Quand on a pu suivre la marche naturelle d'un grand nombre d'ostéopériostites ou même d'ostéomyélites aiguës, on est frappé de la cessation graduelle des symptômes les plus graves, et l'on reste convaincu de la curabilité de la plupart de ces lésions. (Voy. page 9.)

Chez les enfants surtout, des ostéites qui paraissent avoir envahi la presque totalité de l'humérus, du fémur et du tibia, s'amendent peu à peu, et, malgré l'abondance de la suppuration et la multiplicité des fistules, la maladie se termine après l'ex-

pulsion de quelques petits séquestres. On aurait cru se trouver en présence d'une diaphyse totalement nécrosée, et l'on constate que quelques points seulement de la surface de l'os ont été mortifiés. Chassaignac a insisté beaucoup (1) sur ces abcès sous-périostiques, et montré leur terminaison heureuse dans beaucoup de cas. Rappelons à ce sujet qu'un os largement dénudé, même par la suppuration, n'est pas nécrosé pour cela. Bien qu'il baigne dans le pus et forme une des parois de l'abcès, il peut encore conserver sa vitalité et se cicatriser.

Il est une lésion contre laquelle nous n'avons pas eu souvent à intervenir, mais qui nous semble pouvoir être attaquée rationnellement par des résections, c'est l'ostéomyélite aiguë suppurée avec invasion de l'articulation correspondante. Cette affection si grave, qui se termine le plus souvent par la mort, si l'on n'ampute pas, doit-elle être abandonnée à elle-même, lorsqu'elle est limitée et *bornée à une seule articulation?* Telle est la question que nous posons sans pouvoir la résoudre par des faits personnels; mais nous croyons qu'une intervention hardie pourrait, dans certains cas, sauver le malade.

Dans le cas d'une ostéopériostite ou ostéomyélite aiguë de l'extrémité supérieure de l'humérus, par exemple, lorsque l'inflammation se propage à l'articulation, que l'épiphyse se décolle, que des fusées purulentes se font jour, et qu'au milieu de tous ces accidents locaux le malade présente cet ensemble de symptômes généraux qu'on a appelés le typhus des membres, ne pourrait-on pas pratiquer l'ablation de la moitié supérieure de l'humérus, de toute la diaphyse même? On n'aurait pas à enlever l'os entier, parce que le cartilage de conjugaison inférieur protégerait l'épiphyse inférieure et l'articulation du coude. Nous avons eu à traiter plusieurs malades atteints de cette affec-

(1) *Traité de la suppuration*, t. I, p. 447 et suiv.

tion au fémur et au tibia, mais il était trop tard pour intervenir, nous n'aurions fait que hâter la mort.

Nous restons disposé cependant à reséquer dans l'avenir, si des cas semblables se présentent à nous, à une période moins avancée. C'est du reste pour des lésions analogues que paraissent avoir été pratiquées les premières résections de la tête de l'humérus par Vigaroux et White.

Une fois nous avons reséqué, pour une lésion de ce genre, 10 centimètres du fémur, sur un malade qui refusait absolument l'amputation, et l'opération a prolongé la vie.

Observation X. — *Ostéomyélite de l'extrémité inférieure du fémur; suppuration de l'articulation du genou; décollements intermusculaires. — Refus de l'amputation par le malade. — Résection de l'extrémité inférieure du fémur. — Décollement de l'épiphyse inférieure du fémur. — Amélioration notable de l'état général. — Hémorrhagie dix jours après l'opération. — Mort.* — Ce malade, âgé de trente-deux ans, fut apporté à l'Hôtel-Dieu dans l'état suivant : Teint pâle; pouls à 120, petit; langue encore humide. — Suppuration abondante et d'une fétidité extrême, sortant par plusieurs ouvertures autour de la moitié inférieure du fémur. — Vastes décollements remontant jusqu'au milieu de la cuisse. Malgré les pansements désinfectants, ce malade répandait autour de lui une telle fétidité qu'il fut impossible de le laisser dans la salle où on l'avait placé.

Le lendemain de son entrée, nous lui proposâmes l'amputation, qu'il refusa énergiquement. — Nous fîmes alors des incisions pour faciliter l'écoulement du pus et désinfecter la plaie; le doigt, pénétrant à travers ces incisions, reconnut l'extrémité inférieure du fémur dénudée en partie, et l'articulation ouverte; les tissus périphériques étaient profondément altérés. Malgré le peu de chances qu'offrait la résection, en raison de l'état actuel du malade et de la longueur du fémur qu'il faudrait enlever, nous lui proposâmes cette opération, qu'il accepta.

Nous la pratiquâmes immédiatement, et nous retranchâmes près de 11 centimètres du fémur; le tibia, peu altéré, ne fut pas reséqué; nous enlevâmes seulement son cartilage; *mais ce qu'il y avait de remarquable et d'inattendu, c'est que nous trouvâmes les deux condyles du fémur séparés de la diaphyse.* Nous pensâmes à une fracture, mais le malade nous affirma de nouveau qu'il n'avait point fait de chute (1).

(1) Nous avons recherché s'il n'existait pas dans la science de faits semblables, relativement au décollement des épiphyses à un âge où elles doivent être soudées. Volkmann en signale un sur un homme de quarante-deux ans. (*Handbuch von* Pitha *und* Billroth.)

Cette opération eut un résultat immédiat presque inespéré; le pouls tomba à 100; l'appétit et le calme revinrent; dès le soir le malade prit quelques aliments; il dormit la nuit suivante comme il ne l'avait pas fait depuis un mois. La fétidité de la plaie disparut complétement et l'on put remettre le malade dans la salle.

Cette amélioration dura pendant sept jours; le huitième, affaissement; le neuvième, hémorrhagie abondante sous le pansement, sans que le malade en eût conscience; elle se déclara pendant son sommeil; il y eut plus d'un litre de sang de perdu; tous les trajets fistuleux et le foyer de la résection en étaient remplis. A partir de ce moment, affaissement de plus en plus marqué; pas de réaction possible. — Mort le lendemain.

Ici, la soustraction de l'extrémité articulaire altérée a amené une amélioration, momentanée il est vrai, mais évidente. C'était un cas désespéré, que la longueur de la portion enlevée rendait en outre très-peu favorable; mais nous n'y voyons pas moins un argument en faveur de la résection dans des cas analogues.

Nous devons être d'autant plus porté à intervenir dans les limites que nous avons indiquées, que l'opération aurait pour effet de supprimer la lésion locale, qui est le point de départ des accidents d'infection purulente. En enlevant l'os et la moelle malades, on laisserait une plaie qui, par elle-même, exposerait moins aux accidents de résorption. Mais, nous le répétons, pour réussir, il faudrait intervenir hardiment et ne pas donner le temps à l'infection purulente de se déclarer. (Voy. *Résection du fémur*.)

Si nous en jugeons par ce que nous avons observé chez les grands animaux, l'ablation sous-périostée d'un os est moins grave que certains désordres de la moelle; ces derniers sont suivis d'accidents rapides qui entraînent la mort (chap. III).

3° Des résections sous-périostées dans les lésions organiques des os.

Nous les condamnons complétement dans les lésions néoplasmatiques. Nous n'aurions qu'à répéter ici ce que nous avons dit sur l'évidement à propos de ce genre de lésion; non-seulement

il ne faut pas conserver le périoste, mais il faut enlever l'os tout entier et le segment du membre. Ce n'est que pour des kystes bénins, quelques enchondromes même, qu'on pourra faire exception, mais ici encore, la conservation du périoste nous paraît toujours contestable.

### 4° Des ablations ou résections d'os comme méthode préliminaire pour découvrir des organes profonds.

Ces opérations se rapprochent des résections pour cause traumatique, par les conditions du périoste à détacher. L'os est sain, et la préparation du périoste n'a pas été faite par une inflammation préalable ; mais chez les jeunes sujets, on dissèque facilement cette membrane, comme nous avons pu le constater au maxillaire supérieur.

On peut y avoir recours dans l'ablation de cet os pour la cure des polypes naso-pharyngiens (obs. XI). L'opération est non-seulement parfaitement praticable, mais relativement facile. Les objections qu'on peut lui adresser sont des objections à priori; car, si l'on veut bien l'essayer, on se convaincra que les difficultés sont de celles que tout opérateur surmonte aisément.

La trépanation des os du crâne rentre dans cette catégorie. Nous avons été sur le point d'enlever une clavicule hyperostosée, comprimant le plexus brachial, et occasionnant la paralysie complète du membre supérieur. Comme il s'agissait d'une femme âgée de trente ans, que l'os paraissait compacte, et par cela même difficile à détacher, nous avions le projet de l'irriter par quelques perforations, de manière à produire une ostéite légère, qui aurait facilité l'énucléation de l'os en augmentant la vascularité et diminuant les adhérences du périoste. La malade dut quitter l'Hôtel-Dieu pour une cause indépendante de sa volonté; nous ne l'avons plus revue.

---

# CHAPITRE VI

## RÉSECTIONS ET ABLATIONS SOUS-PÉRIOSTÉES DES OS DE LA TÊTE.

SOMMAIRE. — Nécessité des résections portant sur une certaine longueur d'os pour démontrer la régénération par le périoste. — Cas dans lesquels les résultats sont à peu près les mêmes, qu'on ait conservé le périoste ou qu'on l'ait enlevé. — Des os du crâne et de la face. — Résection et ablation sous-périostées du maxillaire supérieur. — Cas dans lesquels on peut avoir à la pratiquer. — Ablation comme opération préliminaire pour détruire les polypes naso-pharyngiens. — Procédé pour l'ablation sous-périostée. — Résection par l'ouverture buccale. — Nécessité des incisions cutanées pour les résections étendues et à plus forte raison pour les ablations complètes. — Ablation pour cause d'ostéite ou de périostite suppurées. — Du degré de régénération qu'on observe après ces diverses opérations.

De l'ablation et de la résection sous-périostées du maxillaire inférieur. — Inconvénients des procédés ordinaires; dangers de l'hémorrhagie. — Procédé pour l'ablation sous-périostée. — De la conservation du périoste de la partie moyenne en vue d'empêcher le renversement de la langue. — Du degré de régénération qu'on observe après la résection sous-périostée; attelles intérieures pour maintenir tendue la gaîne périostique; déplacement en dedans de la portion conservée après la résection d'une moitié latérale.

Nous avons trouvé, dans les faits anciens, des exemples de régénération osseuse; nous en trouverions d'aussi remarquables dans les observations publiées plus récemment (1); mais nous ne devons pas trop insister sur ce genre d'arguments. Il nous faut, pour la solution des problèmes que nous venons de poser, des faits plus directement démonstratifs. Il ne s'agit pas seulement de la régénération par les gaînes périostiques, envisagée d'une manière générale; il s'agit d'établir dans quelle mesure

(1) Si nous rapportions ou si nous analysions tous les cas où il est question de régénération osseuse, nous ferions un travail long et fastidieux, sans ajouter une grande valeur à nos arguments aux yeux des adversaires de la régénération des os, qui n'ont tenu jusqu'ici aucun compte des faits antérieurs. La question est, du reste, posée de telle manière aujourd'hui qu'elle ne peut être résolue, en ce qui regarde la régénération après les diverses résections en particulier, que par des faits nouveaux.

cette régénération est possible, et par quels moyens elle est chirurgicalement réalisable dans les cas particuliers.

Dans les faits cliniques que nous avons observés nous-même, nous avons tâché de nous prémunir contre les diverses causes d'erreur dont l'expérimentation nous avait démontré la possibilité. Nous avons en outre spécialement examiné les points douteux et contestables, et nous nous sommes efforcé de vérifier les faits qui avaient donné lieu à ces opinions contradictoires, que nous retrouvons constamment en présence, à partir de Duhamel jusqu'à nos jours. Depuis les travaux de cet illustre expérimentateur, le périoste a été, tour à tour, dans tous les pays et dans toutes les écoles scientifiques, revêtu ou dépossédé de la propriété de régénérer les os. Il s'agit aujourd'hui de savoir ce qu'il y a de vrai au fond de ces théories exclusives ; il faut répéter, pour la clinique, ce que nous avons essayé de faire, dans notre première partie, pour la physiologie expérimentale.

Les faits cliniques que nous allons exposer ont été observés à l'Hôtel-Dieu de Lyon (1). Nous ne rapporterons pas toutes les opérations dans lesquelles nous avons conservé du périoste. Il en est où cette pratique ne pouvait guère modifier les résultats des procédés ordinaires, et il serait sans intérêt de les relater. La régénération par le périoste était, dans ces cas, secondaire ; les fonctions de l'organe se rétablissaient après l'excision de la partie malade, qu'il y eût réparation osseuse ou simplement formation du tissu fibreux.

(1) Toutes les observations dans lesquelles le nom du chirurgien n'est pas explicitement indiqué, nous appartiennent. Toutes les fois qu'un fait sera emprunté à une autre source, le nom du chirurgien sera indiqué dans le titre de l'observation.

Nous donnerons dans une note additionnelle, à la fin du volume, le résultat ultérieur de quelques opérations, que nous croyons devoir rapporter, dès à présent, bien qu'elles n'aient pas encore acquis toute leur valeur démonstrative au moment où nous écrivons.

La conservation du périoste, dans les cas où l'on resèque 10 ou 20 millimètres d'un fragment oblique du tibia, par exemple, ou bien dans les cas où l'on extrait quelques esquilles, est assurément très-utile et très-rationnelle; mais elle ne peut pas fournir un argument suffisant en faveur des résections sous-périostées. Lorsqu'on a évidé une diaphyse, la conservation du périoste, au niveau de la tranchée qu'on creuse dans l'os, facilite sans doute la réparation, mais n'en est pas l'agent principal. Nous avons perdu de vue, du reste, un certain nombre de nos malades, après des ablations ou des résections partielles portant sur des os d'un petit volume; ces malades ont quitté l'Hôtel-Dieu dès qu'ils étaient remis de la secousse de l'opération et avant qu'on ait pu constater le résultat définitif.

Nous ne rapporterons que les faits qui peuvent avoir une signification précise, au point de vue de la question qui nous occupe, qu'ils aient été suivis ou non de régénération, heureux ou malheureux. La condition indispensable, pour qu'ils puissent nous être utiles, c'est que des portions osseuses, suffisamment étendues, aient été enlevées. C'est dans ce cas-là seulement qu'on peut démêler les sources de la régénération, et apprécier nettement l'importance du périoste.

Nous examinerons successivement les os de la tête et du tronc, et les os des membres supérieur et inférieur. Nous consacrerons des chapitres spéciaux aux résections sous-périostées des grandes articulations, en raison de la nouveauté et de l'importance du sujet.

### § I. — Os de la tête en général. — Trépanation.

La trépanation se pratique si rarement aujourd'hui, que la méthode sous-périostée est d'un intérêt secondaire pour les os du crâne. Comme il n'est pas indifférent, cependant, d'avoir

une cicatrice fibreuse ou osseuse, il faut chercher, lorsqu'on a à pratiquer cette opération, à obtenir la régénération de la partie enlevée. Pour cela, il faudra comprendre le périoste dans les lambeaux cutanés. Le bistouri doit aller du premier coup jusqu'à l'os ; on relève les lambeaux avec la sonde rugine et l'on trépane comme à l'ordinaire (1).

Si les expériences de Heine laissaient peu espérer l'occlusion par une substance osseuse, celles que nous avons rapportées nous autorisent à y compter chez les jeunes sujets. Les observations de Larrey et de beaucoup d'autres chirurgiens, ont fait regarder cette réparation comme à peu près impossible par les procédés ordinaires. Chez les adultes, du reste, on n'aura probablement qu'une lame fibreuse au centre avec un liséré osseux périphérique.

Parmi les os de la face comme parmi ceux du crâne, il en est plusieurs que leur situation profonde et la rareté de leurs altérations mettent en dehors du domaine des résections sous-périostées. La plupart, cependant, peuvent être reséqués; quelques-uns même sont souvent enlevés partiellement ou en totalité : les maxillaires, par exemple.

### § II. — Résection et ablation complète du maxillaire supérieur.

Le maxillaire supérieur est le plus souvent enlevé pour des lésions organiques ou pour des nécroses: dans le premier cas, le périoste ne doit pas être conservé ; dans le second, on n'a

(1) Un certain nombre de chirurgiens anciens ont donné le conseil de disséquer le périoste et de le racler avec soin, mais c'était dans un but absolument contraire à celui que nous poursuivons ; c'était pour mieux le détruire. Après avoir circonscrit avec un bistouri l'espace qui devait être occupé par la couronne du trépan, ils raclaient le périoste de dehors en dedans, de la circonférence au centre, afin d'éviter la lésion de cette membrane douée, selon eux, d'une sensibilité très-vive.

pas à s'en préoccuper, parce que la nature l'a déjà séparé de l'os.

1° Cas dans lesquels on doit pratiquer l'ablation sous-périostée du maxillaire supérieur. — Ablation de cet os comme opération préliminaire pour la destruction des polypes naso-pharyngiens.

Les cas dans lesquels on aura à pratiquer une véritable opération sous-périostée sont au nombre de deux; l'ablation de cet os comme opération préliminaire pour aller à la recherche d'un polype naso-pharyngien; et, en second lieu, l'ablation de cet os atteint d'ostéite. Cette dernière affection, produite par des causes diverses, et en particulier par le phosphore, se termine souvent par nécrose; mais nous ne devons pas nous occuper ici de l'extraction simple des séquestres nécrosés.

Nous n'avons pratiqué qu'une fois l'ablation, ou plutôt la résection de la plus grande partie du maxillaire supérieur, comme opération préliminaire. Nous avons conservé le périoste et réduit autant que possible la perte de substance en ménageant les dents incisives du côté de l'extirpation. Nous n'avons eu qu'à nous louer de ce procédé pour la conservation de la forme du visage.

Observation XI. — *Résection sous-périostée du maxillaire supérieur comme opération préliminaire pour extirper un polype naso-pharyngien. — Formation d'un arc osseux par le périoste externe. — Absence d'ossification du périoste palatin sept mois après l'opération.* — Antoine Perraud, âgé de seize ans, né à Saint-Étienne (Ain), opéré une première fois, il y a deux ans, d'un polype naso-pharyngien par notre collègue, le docteur Delore, chirurgien en chef désigné de la Charité. Le procédé employé fut l'écrasement linéaire suivi de la cautérisation, sans opération préliminaire.

Au moment de l'entrée du malade dans notre service on constate une masse du volume d'un œuf, repoussant en avant le voile du palais et empêchant complétement le passage de l'air par les fosses nasales. Saillie par la narine gauche antérieure. Comme il s'agissait d'une récidive, nous fîmes choix de la méthode qui nous paraissait devoir favoriser le mieux l'extirpation radicale, et nous pratiquâmes l'ablation sous-périostée du maxillaire supé-

rieur. Le polype, mis à nu par cette opération, fut arraché et sa base d'implantation ruginée. — Opération faite le 12 septembre 1863.

Le 6 octobre, le malade était rétabli de cette opération, et l'on constatait l'état suivant dans la cavité laissée par l'ablation du maxillaire :

Le lambeau de muqueuse palatine, laissé flottant après l'opération, a pris une situation transversale et s'est complétement soudé en arrière avec le voile du palais qui était resté intact. Il n'y pas encore d'ossification à ce niveau. Quant au périoste de la face externe du maxillaire, il commence déjà à durcir et offre au niveau de la tubérosité une résistance cartilagineuse. La forme du visage est très-régulière, on ne dirait pas du tout que le malade ait subi l'ablation du maxillaire. Qu'il soit au repos, ou qu'il écarte les lèvres pour parler ou pour rire, les dents incisives maintiennent parfaitement les lèvres.

Deux mois après, on sentait au niveau de la tubérosité maxillaire une résistance osseuse.

Le 4 avril, c'est-à-dire sept mois après l'opération, ces parties présentent les modifications suivantes :

Le périoste palatin est devenu dur, fibreux, mais il n'est pas encore ossifié, on trouve cependant à la partie postérieure une consistance très-dure. Quant au périoste qui recouvrait la face externe du maxillaire, il a manifestement donné lieu à une production osseuse, arciforme, se dirigeant en pointe en avant et venant s'unir par un tissu fibreux très-fort à l'épine nasale antérieure. Cette masse épaisse, indépressible, impénétrable par de fortes épingles, conservant d'une manière fixe une forme arquée, est bien distincte de l'os malaire et ne peut être constituée que par un tissu osseux de nouvelle formation. On s'est mis en garde contre les causes d'erreur sur ce point, et le malade a été présenté à la Société des sciences médicales pour faire constater le résultat.

Quelque temps après survint une fièvre typhoïde qui nous fit craindre la rétrocession de ce travail encore incomplet. Il n'en fut pas heureusement ainsi, et, bien que, sous l'influence de l'altération de nutrition qui survint, la masse de formation nouvelle ait subi un certain degré d'atrophie, elle conserve assez de résistance pour qu'on puisse constater la présence du tissu osseux. La diminution des tissus fibro-celluleux périphériques fit même mieux apprécier la dureté de la masse osseuse centrale.

Le malade quitta l'Hôtel-Dieu sept mois et cinq jours après son opération.

Voici le procédé que nous avons mis en usage pour cette opération, et qui nous paraît applicable dans des cas semblables. Il n'est pas nécessaire d'enlever la totalité de l'os ; on a soin de laisser la portion incisive et l'apophyse montante.

2° Procédés pour l'ablation sous-périostée ou la résection de la plus grande partie du maxillaire supérieur. — Résection par l'ouverture buccale.

Tous les procédés employés ou préconisés pour l'ablation du maxillaire supérieur peuvent être à la rigueur transformés en résections sous-périostées; on n'a ici qu'à modifier le mode de dissection des lambeaux, c'est-à-dire conserver le périoste. La multiplicité des muscles de la lèvre et de la joue ne permet pas de réaliser un des temps si importants dans la résection des membres, c'est-à-dire l'incision dans l'interstice des muscles; il faut nécessairement en intéresser un certain nombre. Ce qui nous paraît le plus important, c'est de ménager les nerfs et de faire les incisions à la peau de manière qu'il reste le moins de traces possible de cette opération. On devrait, si la chose était réalisable, se passer des incisions cutanées et extraire le maxillaire par la bouche. Ce serait le meilleur moyen de satisfaire aux deux *desiderata*, c'est-à-dire d'éviter les cicatrices cutanées et la section des muscles. Mais ce procédé ne nous paraît applicable sur le vivant que pour des résections partielles et très-limitées.

L'ablation de la plus grande partie de l'os s'opère sur le cadavre sans incision cutanée, mais elle est très-laborieuse et réellement difficile. Sur le vivant, l'abondance du sang gênerait la manœuvre, masquerait les surfaces à dénuder, et exposerait à des embarras des voies respiratoires. Ce serait en outre extrêmement douloureux. Bien qu'on anesthésie le malade avant de commencer l'opération, on ne peut annihiler assez longtemps la sensibilité pour exécuter des manœuvres aussi laborieuses. Une fois l'opération commencée, on ne peut guère continuer l'anesthésie qui aurait, du reste, des inconvénients à cause de l'abondance du sang qui coule dans la bouche. Nous croyons donc qu'il est préférable de s'en tenir, pour le premier temps de

l'opération, aux anciens procédés; il faut seulement se créer une voie à aussi peu de frais que possible. Tout dépend du reste de l'étendue de l'os à reséquer; le plus souvent l'incision se dirigeant de la commissure vers l'os malaire (Velpeau, Syme, Blandin) suffira; on y ajoutera, si besoin est, une incision antérieure, soit en suivant la ligne médiane sur la lèvre et le nez, soit en suivant le contour de l'aile du nez et remontant ensuite vers l'angle de l'œil (Lisfranc, Dieffenbach, Malgaigne) (1).

### DESCRIPTION DU PROCÉDÉ OPÉRATOIRE.

1er TEMPS. — Incision de la joue à partir de la commissure jusqu'au milieu de l'os malaire. Pour ne pas compromettre la régularité de la commissure, il vaut mieux la faire partir de la lèvre supérieure à 7 ou 8 millimètres en dedans. On peut y joindre, si l'étendue de la lésion l'exige, une incision antérieure commençant à un centimètre au-dessus de l'aile du nez, descendant directement en bas, puis contournant l'aile du nez et redevenant verticale au niveau du bord saillant de la fossette médiane de la lèvre.

2e TEMPS. — Incision de la muqueuse périostique qui recouvre le maxillaire sur la face externe ou vestibulaire de l'os. Cette incision commence sur la face externe, au niveau de l'intervalle qui sépare la canine de la deuxième incisive, se dirige en arrière en se tenant à 1 millimètre du collet des dents, contourne la dernière molaire, et, en suivant la face palatine, revient au niveau de la deuxième incisive. Cette incision ne vient pas plus en avant parce qu'on se propose de conserver la portion de l'os qui supporte les deux incisives. De l'extrémité antérieure de l'incision externe, on en fait partir une autre qui, divisant également la muqueuse et le périoste, se dirige obliquement en haut et en dedans, vers l'ouverture antérieure des fosses nasales, à 6 ou 7 millimètres en dehors de l'épine nasale antérieure. Quant à l'incision palatine, on la complète par une autre petite incision partant de la deuxième incisive, et se dirigeant en arrière vers la ligne médiane, de manière à laisser en avant la portion incisive de l'os.

3e TEMPS. — C'est le temps du décollement du périoste. On prend une rugine droite ou légèrement courbe, et l'on détache d'abord le périoste de la

(1) Langenbeck a enlevé le maxillaire au moyen d'une incision courbe, à convexité inférieure, partant du grand angle de l'œil, descendant jusqu'au niveau de l'aile du nez et remontant vers l'os malaire, mais sans toucher le bord rouge de la lèvre. (Heyfelder, *trad.* Bœkel.)

face externe de l'os, en remontant jusqu'au rebord orbitaire, et en coupant avec un bistouri le nerf sous-orbitaire quand le décollement du périoste arrive à son niveau. Sur les jeunes sujets, les adhérences sont très-faciles à surmonter. On poursuit le décollement vers le bord postérieur de l'os, de manière à dénuder la tubérosité. — On revient ensuite au bord orbitaire qu'on dépouille, puis on détache le périoste, qui revêt la face orbitaire de l'os, et qui est à ce niveau plus mince que sur la face externe. Le périoste entraîne avec lui le conduit fibro-muqueux qui tapisse le canal nasal, qu'on peut ménager si l'on n'a pas besoin d'emporter la totalité de l'apophyse montante.

Les faces externe et supérieure de l'os étant dénudées, on procède au décollement du périoste palatin ; on le détache de dehors en dedans, jusqu'à la ligne médiane.

L'os ainsi dépouillé de son périoste sur toutes ses parties accessibles, on se met en mesure de le reséquer ou de l'extirper complétement.

4e TEMPS. — On enlève la dent canine afin de laisser un passage au ciseau qui doit bientôt servir à isoler la portion incisive que l'on tient à conserver. On coupe avec des cisailles ou un ciseau bien tranchant l'apophyse montante; on sectionne ensuite, avec la scie à chaîne ou le ciseau, l'apophyse malaire. En se servant du ciseau, on fait plus facilement la section dans une direction déterminée (1). Jusque-là il n'y a rien de spécial dans ce temps de l'opération; c'est dans la section de la voûte palatine que notre procédé diffère des procédés ordinaires.

On détache l'os maxillaire de la portion incisive avec un ciseau introduit au niveau de la brèche laissée par l'extraction de la canine. On pousse le ciseau doucement, de manière à ne pas dépasser la suture bimaxillaire. Arrivé à ce point, on change de direction, et, avec l'angle du ciseau, on ébranle la suture et on sépare les deux os.

L'opération se termine alors comme dans les cas ordinaires, en faisant basculer l'os. Nous le saisissons avec un davier et nous terminons par un mouvement de traction et de torsion combinées la rupture des adhérences qui peuvent persister encore.

Dans cette opération, le revêtement fibreux des faces externe, orbitaire et palatine est seul conservé; la muqueuse qui tapisse la face nasale et la cavité du sinus est nécessairement sacrifiée.

(1) Le ciseau ne nous paraît pas avoir tous les inconvénients qu'on lui a reprochés. S'il occasionne plus d'ébranlement, il ménage mieux les parties molles. Quand les os ont déjà perdu un peu de leur consistance, ils sont sectionnés sans éclats.

Sur le cadavre, on peut cependant conserver une partie du revêtement de l'os du côté des fosses nasales; mais dans une opération comme celle que nous avons rapportée, ce serait un inconvénient, puisque la muqueuse conservée formerait un voile qui empêcherait de voir et de manœuvrer dans la région naso-pharyngienne.

Une fois l'os extrait, on peut le reconstituer ou du moins reconstituer la forme de la région par la suture du périoste externe et du périoste palatin, comme l'a proposé et exécuté Larghi. En réunissant ainsi le plan horizontal palatin au plan vertical externe, on rétablit la séparation des cavités buccale et nasale, ce qui est très-important au point de vue du fonctionnement des organes de la phonation et de la déglutition (1). Dans l'observation que nous avons rapportée, nous n'avons pas mis ce procédé en usage parce que nous voulions nous conserver une ouverture pour surveiller l'implantation du polype, nous nous proposions de faire cette restauration plus tard, mais nous n'avons pas revu le malade. N'ayant enlevé depuis lors la totalité du maxillaire que pour des lésions organiques, nous n'avons pas eu occasion de faire la suture des lambeaux mucoso-périostiques; mais Langenbeck (2), Billroth (3), l'ont faite avec succès.

Larghi a enlevé, sur le cadavre, non-seulement un maxillaire supérieur, mais les deux maxillaires, sans incision cutanée. Il les

(1) *Operazioni sottoperiostée e sottocassulari.* — 1855, p. 173. Larghi mit ce procédé en usage en 1851 dans un cas défavorable. Il s'agissait d'un cancer du sinus maxillaire qui récidiva peu de temps après. Nous avions longtemps considéré ce procédé comme nous appartenant, avant d'avoir lu *in extenso* l'ouvrage de Larghi, mais le procédé et l'idée lui appartiennent complétement.

(2) *De l'uranoplastie par décollement du périoste* (*Archives générales de médecine*, 1862).

(3) *Clinique chir. de Zurich; explication des photographies*, 1865.

fait passer par l'ouverture buccale qu'il dilate avec des crochets mousses; toutes les parties molles du visage sont relevées en haut de manière à découvrir les deux maxillaires. Il fait remarquer avec raison que l'ablation des deux os est moins difficile que celle d'un seul. Mais nous ne voyons là qu'un procédé d'amphithéâtre; sur le vivant, nous nous aiderions toujours des incisions cutanées, à moins qu'il ne s'agît d'une ostéite chronique ou d'une nécrose, dans quels cas on n'a qu'à extraire des séquestres ou à fragmenter des os déjà profondément ramollis.

Quand nous avons présenté l'observation précédente (obs. XI) à la Société de chirurgie, Richet nous a objecté la difficulté d'une opération longue et douloureuse, qui ne donnerait, du reste, que les résultats qu'on pouvait observer après les procédés ordinaires. Nous lui répondîmes alors que le résultat immédiat était à peu près le même, en effet, mais qu'au bout de quelques mois il y avait des différences (1). Les os qui limitent la cavité laissée vide par l'ablation du maxillaire, n'étant plus soutenus, tendent à se rapprocher, à s'infléchir vers le centre de la cavité; par ce mouvement de retrait, les saillies extérieures s'effacent et s'abaissent. Si l'on a conservé l'os malaire et le rebord orbitaire, le squelette de la face est soutenu, mais l'os maxillaire du côté opposé tend encore à se dévier du côté de l'os enlevé. Les parties molles qui constituent la joue sont en outre aspirées vers la cavité buccale et s'enfoncent plus ou moins. Or, dès qu'on a un arc osseux ou ostéo-fibreux pour les soutenir, cet enfoncement est arrêté ou au moins notablement diminué.

Nous n'avons jamais pratiqué la résection isolée de la voûte palatine, pour aller à la recherche des polypes naso-pharyngiens, par le procédé de Nélaton; c'est par une autre voie que nous

(1) *Bulletin de la Société de chirurgie*, 1864.

préférons aller à la recherche de ces tumeurs, pour lesquelles nous ne pratiquons plus, du reste, l'ablation du maxillaire. Mais Nélaton nous a dit avoir constaté plusieurs fois l'ossification ultérieure du périoste détaché de l'os dans des opérations de ce genre.

### 3° Ablation sous-périostée du maxillaire supérieur dans le cas d'ostéite suppurée.

On peut avoir à enlever le maxillaire pour des ostéites ou périostites suppurées. Des abcès d'origine dentaire, développés sous l'influence du froid, de la scrofule, ou des vapeurs phosphorées dénudent cet os. Il en résulte souvent une nécrose ; mais dans d'autres cas, en raison de sa grande vascularité, le tissu osseux ne meurt pas, il continue à vivre, sans se cicatriser toutefois ; la muqueuse détachée ne peut se recoller, et il se produit des suppurations interminables. Des portions osseuses se détachent cependant de temps en temps, sous la forme de séquestres friables, mais cette séparation naturelle serait trop longue, et l'art doit intervenir.

Dans plusieurs cas, nous avons enlevé la totalité du rebord alvéolaire, une partie de la face externe et de la voûte palatine. L'ouverture de communication entre la fosse nasale et la bouche s'est fermée naturellement ; il s'est produit un tissu cicatriciel dur, mais il était impossible d'apprécier le degré réel d'organisation de ce tissu. Dans ces cas-là, du reste, on conserve le périoste sans s'en préoccuper. Pour le sacrifier, il faudrait vouloir sacrifier la muqueuse avec laquelle il est intimement uni. Or la conservation de cette membrane est élémentaire en pareil cas ; tous les chirurgiens qui ont enlevé des maxillaires atteints d'ostéite ou de nécrose phosphorées ont nécessairement conservé le périoste. S'ils n'ont pas eu de reproduction, c'est

que l'âge du malade ou l'altération du périoste avaient détruit les propriétés ostéogéniques de cette membrane.

Voici une observation dans laquelle nous avons enlevé la presque totalité de l'os pour une périostite suppurée, survenue à la suite d'une couche, chez une jeune femme de dix-neuf ans.

Observation XII.— *Ostéite suppurée du maxillaire supérieur survenue à la suite d'une couche. — Fistules multiples, petits séquestres vasculaires, suppuration abondante. — Ablation de la presque totalité de l'os. — Formation d'une masse nouvelle ostéo-fibreuse.* — Catherine ***, de Mâcon, dix-neuf ans, entre à l'Hôtel-Dieu de Lyon en décembre 1860. — A la suite d'une couche, une périostite générale du maxillaire supérieur gauche s'est déclarée d'une manière aiguë. Abcès ouvert dans la bouche et le nez, et, en dehors, au niveau et au-dessous de l'os malaire ; chute de plusieurs dents et de quelques portions du rebord alvéolaire. Au moment de son entrée à l'Hôtel-Dieu, quatre mois après le début des accidents, suppuration abondante par le nez et par les fistules extérieures; du pus coule aussi par la bouche, mais il est en partie avalé avec la salive. Amaigrissement, altération profonde de la santé générale. Déformation du visage, tuméfaction de la joue et ectropion inférieur, la paupière étant tirée par le tissu inodulaire, au niveau du trajet fistuleux. Avec un stylet introduit par le trajet fistuleux extérieur ou sous-muqueux, on sent l'os dénudé, friable en certains points, et quelques petits séquestres mobiles; on pénètre dans la cavité nasale par les diverses fistules.

L'opération consiste à extraire par fragments la presque totalité de l'os altéré. — Nous fîmes une incision le long du rebord alvéolaire, depuis la dernière molaire jusqu'à la deuxième incisive, et nous soulevâmes la muqueuse. L'os n'était pas nécrosé, mais il était friable et très-peu adhérent; après avoir extrait les dents qui restaient, nous enlevâmes, soit avec la gouge, soit avec une sonde rugine courbe, la plus grande partie de l'os; portion alvéolaire, tubérosité, portion palatine. Nous n'eûmes pas besoin de faire d'incision à la muqueuse du palais.

L'os malaire se trouvant altéré ainsi que le plancher de l'orbite, nous réunîmes, par une incision transversale, deux des fistules extérieures, et nous enlevâmes par là d'autres portions altérées. — Une amélioration immédiate suivit cette opération; la suppuration fut presque complétement tarie au bout d'un mois environ, les fistules se fermèrent et la santé générale se rétablit.

Nous avons revu cette malade il y a un an, c'est-à-dire cinq ans après l'opération, et voici dans quel état nous l'avons trouvée : en examinant la cavité buccale, on voit du côté opéré la voûte palatine plus élevée que du côté opposé. Elle a été remontée en haut par la rétraction inodulaire. Les

dents n'existant plus, il n'y a pas de relief alvéolaire sur le bord de l'os mais, à la place de la tubérosité, on sent une masse dure, paraissant ostéo-fibreuse. Il n'y a pas de communication entre les cavités nasale et buccale; tout est parfaitement réuni. La portion palatine est en partie réossifiée; elle est indépressible par l'effort des doigts. — La forme du visage est régulière; il n'y a qu'une dépression au-dessous de l'os malaire, là où était la principale fistule; l'ectropion avait déjà disparu à la suite d'une opération autoplastique que nous avions faite peu de temps après l'ablation du maxillaire.

Ce cas n'est pas complétement démonstratif au point de vue de la régénération; les parties molles périphériques et la profondeur de l'os empêchent d'en apprécier le degré. Mais tel qu'il est cependant, il nous paraît pouvoir être cité comme exemple de ce qu'on obtiendra en pareil cas. Les lambeaux mucoso-périostiques du palais et de la face externe du maxillaire se recolleront et formeront une masse ostéo-fibreuse plus ou moins saillante, qui circonscrira une espèce de sinus communiquant plus ou moins largement avec la fosse nasale.

4° Du degré de régénération dont est susceptible le maxillaire supérieur.

La forme accidentée de cet os, la cavité intérieure qu'il présente, rendent sa régénération intéressante à étudier. Nous n'avons pas eu l'occasion de la constater à l'autopsie, et de mettre ainsi l'os reproduit en présence de l'os enlevé. Cette comparaison serait nécessaire pour se rendre un compte exact du degré de la régénération. Par l'examen extérieur, on ne peut arriver qu'à une appréciation approximative. C'est ici qu'il faut se méfier des fausses apparences.

La vitalité des tissus de la face est telle que la formation des produits cicatriciels est rapide et abondante, après les pertes de substance de cette région. Après l'ablation du maxillaire sans conservation du périoste, il se forme des masses dures, des tractus fibreux très-serrés et tendus, qui paraissent même,

dans certains cas, avoir une consistance osseuse. Mais ces masses inodulaires, signalées par un grand nombre de chirurgiens, sont bien plus abondantes et surtout plus résistantes quand le périoste a été conservé. C'est alors seulement qu'il se forme du tissu osseux en quantité appréciable.

Après l'ablation sous-périostée de la plus grande partie de l'os, faite pour une ostéite suppurée, on sent se reproduire une masse ostéo-fibreuse de forme variable, mais fibreuse dans sa plus grande étendue, et de consistance osseuse seulement sur quelques points. La masse de tissu nouveau a une forme délimitée par la muqueuse qui la circonscrit. Si la voûte palatine n'a pas été perforée, si l'on a pu extraire la plus grande partie de l'os par fragments, au moyen d'une ouverture pratiquée sur la face externe au niveau du rebord alvéolaire, la forme de l'os est conservée ou à peu de chose près. A-t-on enlevé l'os régulièrement par le procédé que nous avons décrit, il faudra réunir les deux plans périostiques si l'on veut conserver l'aspect extérieur des parties. Lorsque la réunion ne se fait pas, on ne doit attendre qu'une masse osseuse ou ostéo-fibreuse produite par le périoste externe.

Dans le cas où le plan périostique palatin est conservé intact et dans sa situation normale, la masse nouvelle affecte la disposition suivante. La portion palatine est relevée en haut et se joint à la masse formée par le périoste externe. Il en résulte un tubérosité moins saillante que la tubérosité normale et sans rebord alvéolaire. Ce rebord ne se reconstitue jamais. Le sinus maxillaire ne se reforme pas non plus probablement, du moins d'une manière régulière, et l'on a une masse pleine qui forme la paroi de la fosse nasale correspondante. Nous ignorons jusqu'à quel degré arrive l'ossification du périoste palatin quand la totalité de l'os a été enlevée; mais après de petites pertes de substance, il se reconstitue une voûte osseuse.

Nous avons vu par nos expériences qu'un os se reproduit d'autant mieux qu'il est plus épais; or le maxillaire, quoique volumineux, est creux dans son intérieur, et formé par un tissu osseux mince dans une grande partie de son étendue. Aussi certaines parties ne sont-elles remplacées que par des tissus fibreux. Nous avons vu (page 16), qu'après la nécrose phosphorée, on n'a jamais signalé de régénération de cet os (Trélat); nous avons été plus heureux dans un cas, et Billroth (1) a publié récemment une autre observation aussi démonstrative; mais les faits négatifs qu'ont publiés les autres observateurs montrent que la régénération ne peut être qu'une exception. C'est en résumé un os dont la reconstitution, quoique imparfaite au point de vue de la masse osseuse reproduite, est parfaitement suffisante pour la forme et les fonctions de la région.

Quant à la régénération des dents, il serait puéril de la mettre en question. On comprend seulement que si chez des enfants, on ménageait les germes de la deuxième dentition, ces germes pourraient se développer plus tard (2).

(1) *Clinique chirurgicale de Zurich. — Explication des photographies stéréoscopiques*, 1865. — Il s'agit d'un cas de régénération du maxillaire supérieur, qui vient encore prouver, contrairement à l'opinion générale, que cet os est susceptible d'être régénéré après sa nécrose. « L'apophyse orbitaire, l'arc zygomatique et l'apophyse nasale sont entièrement régénérés; il s'est formé au corps du maxillaire supérieur une paroi intérieure et une paroi extérieure. Ces parois, vues d'en bas, du côté de la bouche, délimitent une cavité légèrement ouverte en bas, et tapissée d'une membrane semblable aux muqueuses; les apophyses palatines ne sont régénérées que dans leurs deux tiers postérieurs; la voûte palatine est convexe en bas; le prolongement alvéolaire manque entièrement. » Il s'agissait d'un homme de trente-sept ans, atteint de nécrose phosphorée.

(2) C'est Schulze qui aurait signalé (Wagner, *loco citato*) la formation de nouvelles dents dans une mâchoire régénérée. Il ne peut être question, en pareil cas, que de germes dentaires respectés par la maladie et qui se seraient développés après la guérison de l'os. C'est la seule manière d'interpréter ce fait.

### § III. — Résection et ablation sous-périostées du maxillaire inférieur.

Nous ferons pour cet os les mêmes distinctions que nous avons déjà faites pour le maxillaire supérieur. Il s'enflamme fréquemment à la suite de causes diverses (vapeurs phosphorées, action du froid, scrofule). Son extirpation ou sa résection partielle sont alors indiquées par la suppuration abondante dont il est le point de départ, et qui a les plus graves inconvénients, au point de vue du fonctionnement des parties et de l'altération de la santé générale. Nous laissons de côté les cas dans lesquels l'os se trouve nécrosé et complétement séparé du périoste ; l'opération se réduit à une simple extraction des séquestres. Beaucoup de faits semblables ont été donnés comme des résections, mais au point de vue du manuel opératoire et des résultats, ces faits ne peuvent pas être comparés avec ceux dans lesquels il a fallu enlever un os encore vivant et plus ou moins adhérent aux parties molles.

Indépendamment des cas d'ostéite suppurée dans lesquels on devra avoir recours à la résection de l'os pour tarir une source de suppuration dangereuse, on pourra pratiquer cette opération lorsque l'os, siége d'une hyperostose considérable, produira, par son volume seul, une espèce de fausse ankylose, et gênera les importantes fonctions auxquelles il doit aider normalement. Dans ce dernier cas, ce n'est pas à cause de la nature de la maladie qu'on interviendra, mais à cause de son siége.

#### 1° Inconvénient des procédés classiques dans la résection de l'os. Dangers d'hémorrhagie.

La désarticulation d'une moitié du maxillaire inférieur est une opération qui a toujours des dangers sérieux quand on

la pratique par les procédés ordinaires. On recommande de raser l'os avec le bistouri; mais en dénudant la face interne de l'os, au niveau de la branche montante et du col surtout, on est exposé à léser des vaisseaux importants. La lésion de ces vaisseaux a paru même tellement dangereuse à beaucoup d'opérateurs, qu'on a souvent pratiqué la ligature préalable de la carotide primitive (1). Maisonneuve a introduit dans le procédé ordinaire une modification heureuse qui consiste à arracher l'os par un mouvement de torsion et de traction combinées (2).

Cette manœuvre s'exécute après le décollement du périoste sur la portion horizontale de l'os, et la section avec des ciseaux mousses des muscles crotaphite, masséter et ptérygoïdien interne. Ce procédé, qu'on a qualifié de barbare il y a quelques années, à la Société de chirurgie, et qui pourrait mériter cette qualification s'il était appliqué sans prudence, a été soutenu par Verneuil, qui s'est attaché à en démontrer les avantages (3), après l'avoir heureusement appliqué lui-même.

(1) Dans une discussion récente, provoquée par Verneuil, à la Société de chirurgie (*Bulletin de la Société*, 1865), il s'est agi de la ligature préalable de la carotide. Cette opération préliminaire, d'abord préconisée par des opérateurs habiles, avait ensuite été jugée comme inutile. Elle ne devrait pas être mise en question, en effet, si la résection sous-périostée pouvait être toujours pratiquée; mais, comme dans les lésions organiques il ne faut pas conserver le périoste, on devra, par précaution, comprimer et se tenir prêt à lier la carotide primitive, si le développement des vaisseaux pathologiques, dans la tumeur ou dans les parties voisines, fait craindre une hémorrhagie dangereuse.

(2) Chassaignac (*loc. cit.*, p. 762) combat le procédé de l'arrachement par des arguments que nous trouverions convaincants s'il s'agissait d'arracher tous les muscles qui s'insèrent sur la branche montante ou l'apophyse coronoïde, mais ce n'est pas de cette manœuvre qu'il peut être question. Nous recommandons seulement l'arrachement des portions fibreuses ou musculaires que l'on ne peut régulièrement détacher, et qui se réduisent généralement à peu de chose, en employant le procédé que nous indiquons.

(3) *Gazette hebdomadaire*, 1858.

Nous partageons la manière de voir de Verneuil, mais nous croyons qu'il est possible de faire mieux encore. Maisonneuve recommande de couper avec des ciseaux les attaches du masséter, du ptérygoïdien interne et du crotaphite. Au lieu de ce procédé qui n'est sous-périosté qu'au niveau de la branche horizontale, nous détachons soigneusement avec le détache-tendon les insertions de tous les muscles. Nous n'en coupons aucun afin de conserver une loge périostique intacte. On évitera d'autant plus la lésion des artères dans la région ptérigoïdienne, qu'on se conformera mieux à toutes les règles de la méthode.

Larghi avait déjà appliqué la résection sous-périostée au maxillaire inférieur, en indiquant même qu'on pouvait enlever la totalité ou une moitié de cet os sans incision à la peau. Ce procédé s'exécute en effet sur le cadavre, mais nous ne l'adoptons pas sur le vivant. Nous le rejetons pour les mêmes raisons qui nous ont fait rejeter le procédé analogue appliqué au maxillaire supérieur.

Ce serait se créer des difficultés extrêmes; car, bien qu'on n'ait pas à craindre la lésion des grosses artères en manœuvrant dans la gaîne périostique, on serait gêné par le sang qui remplirait la bouche, masquerait les parties à disséquer, produirait des suffocations etc. L'ablation de petites tumeurs de la gencive donne lieu souvent à des hémorrhagies difficiles à arrêter; à plus forte raison doit-on les craindre dans la dissection d'une grande portion de l'os. La difficulté d'anesthésier suffisamment le malade pour toute la durée de l'opération ajoute encore à ces inconvénients.

Nous ne cherchons donc pas à éviter une cicatrice qui est peu apparente, et qui ne constitue, du reste, qu'une difformité secondaire, relativement à la déviation de la face produite toujours par cette opération. Nous sacrifions tout à une dissection

méthodique et complète de la gaîne périostique, et voici comment nous procédons.

### 2° Procédés pour la résection sous-périostée d'une moitié latérale de la mâchoire inférieure. — Faits cliniques.

#### DESCRIPTION DU PROCÉDÉ OPÉRATOIRE.

1er TEMPS. *Incision de la peau.* — On trace une incision le long du bord inférieur de la mâchoire depuis la symphyse jusqu'à l'angle; on la fait remonter ensuite le long du bord postérieur de l'os jusqu'à la hauteur du lobule de l'oreille, afin de ménager les branches du nerf facial. Pour rendre la cicatrice moins apparente, nous traçons l'incision non pas vis-à-vis la saillie du bord, mais à 6 ou 7 millimètres en arrière. — En relevant les tissus avec des crochets mousses, on pourra, dans le temps suivant, dépouiller suffisamment le condyle. — On peut faire ensuite une incision perpendiculaire antérieure coupant la lèvre en deux et descendant jusqu'au bas du menton pour rejoindre l'extrémité antérieure de l'incision transversale; mais cette dernière incision n'est pas nécessaire, et l'on doit toujours s'en passer, si l'on n'est pas pressé par quelque circonstance de terminer l'opération (1).

Pour éviter de diviser la lèvre, on peut faire cette incision antérieure de bas en haut, et l'arrêter au niveau de la fossette mentonnière à 15 millimètres au-dessous du bord libre de la lèvre.

Ces diverses incisions doivent arriver jusqu'à l'os en un ou deux temps, selon l'abondance du tissu cellulo-graisseux sous-cutané. — On lie l'artère faciale dès qu'elle est ouverte.

2e TEMPS. *Détachement du périoste sur la face externe et une partie de la face interne de l'os.* — On dénude d'abord avec la rugine la face externe de l'os; le périoste est peu adhérent en cet endroit; mais, arrivé à l'angle de la mâchoire, il faut détacher avec soin les adhérences du masséter. Ces adhérences sont solides; il faut se servir du détache-tendon et manœuvrer lentement jusqu'au milieu de la face de l'os. Pour poursuivre le détachement du périoste jusqu'au col du condyle et ouvrir la capsule articulaire, il faut faire remonter avec des crochets les parties molles (peau, parotide, masséter). On va ainsi avec précaution aussi haut que possible, sans chercher

(1) On voit qu'à la face, et surtout dans la cavité buccale, nous cherchons, contrairement à ce que nous faisons pour les autres régions, des procédés relativement expéditifs. L'anesthésie ne se présente ici qu'avec une partie de ses avantages. Aussi peut-il être préférable, dans certains cas, d'employer pour l'incision cutanée, un des autres procédés proposés et décrits dans les traités de médecine opératoire.

cependant à dépouiller complétement le condyle. On dénude ensuite la face interne de la branche montante.

3e TEMPS. *Section de l'os en avant. — Détachement du crotaphite et du ptérygoïdien interne.*— La dénudation ayant été pratiquée avec soin, au niveau des apophyses géni, de manière que les muscles génio-glosse et génio-hyoïdien restent adhérents à la gaîne périostique, on passe la scie à chaîne, après avoir introduit la tige de la sonde rugine pour protéger le périoste. La scie de Langenbeck est préférable à la scie à chaîne, lorsqu'on n'a pas divisé la lèvre en avant.

L'os scié, on le saisit avec un davier ; on l'écarte en dehors pour séparer avec la rugine le ptérygoïdien interne. Quand on est arrivé au niveau du nerf maxillaire inférieur, on le coupe avec un instrument tranchant. On abaisse ensuite l'os, de manière à rendre accessible l'apophyse coronoïde qu'on dénude de bas en haut. En forçant cet abaissement, on fait saillir le bec de l'apophyse coronoïde (à part ces cas exceptionnels dans lesquels cette apophyse a une longueur démesurée, et alors on la coupe avec une cisaille) ; on la dénude de bas en haut, et, arrivé sur son bec, on en détache le crotaphite avec le détache-tendon. Ce détachement s'opère sans trop de peine ; la tension des tissus fait qu'on n'a qu'à presser avec une force modérée pour les détacher ou les couper ras de l'os s'ils sont trop adhérents. Mais, sur le cadavre des jeunes sujets, et à plus forte raison sur le vivant, on détache toutes les adhérences sans avoir besoin de sacrifier un seul faisceau.

4e TEMPS. *Extirpation de l'os par torsion et rupture des adhérences au niveau de la partie postérieure du condyle et du col.* — L'os est alors considérablement mobilisé ; on le renverse en haut pour détacher le périoste postérieur de la moitié supérieure de la branche montante. On va aussi haut que possible, en ayant soin de ne pas abandonner l'os, de crainte de léser les vaisseaux par une fuite de l'instrument. On peut détacher de cette manière la plus grande partie des insertions ligamenteuses et musculaires, même celle du ptérygoïdien externe. Le col et le condyle ayant été ainsi dépouillés, on saisit l'os avec un fort davier ou à pleine main, et on rompt le reste des adhérences en le tordant sur lui-même et en tirant à soi.

Le nerf facial, la parotide et le canal de Sténon ne sont nullement intéressés, parce que l'incision ne monte pas au-dessus de l'attache du lobule de l'oreille.

On voit par la description de cette opération, que nous terminons par la torsion de l'os, mais seulement après avoir détaché tous les muscles. Il ne reste que quelques adhérences capsulaires et musculaires (ptérygoïdien externe), mais ces

adhérences se détachent en partie par le mouvement de torsion, et il arrive quelquefois que l'os est retiré aussi net que s'il avait été préparé après une longue macération. L'ostéite du col ou l'ostéo-arthrite ont déjà diminué l'adhérence de l'enveloppe capsulo-périostale. Rien de si variable du reste que la consistance de ces os dans les cas de périostite suppurée ; tantôt, l'os est très-friable, d'autres fois il est renforcé par des ostéophytes qui rendent la dénudation difficile. Ce qu'il y a de plus fâcheux pour la régularité de l'opération, c'est l'inégalité de consistance de l'os aux divers points de sa surface. L'os se brise alors quand on le saisit avec le davier ; on ne peut le soulever ni le tordre ; il faut l'enlever par morceaux.

Si le condyle est sain et l'articulation intacte, il vaut mieux couper le col avec une cisaille ; et alors l'opération est encore plus simple ; elle est en outre beaucoup plus tôt faite. N'oublions pas, du reste, que notre procédé n'est applicable qu'au cas d'ostéite ou aux cas exceptionnels où l'on aurait à enlever le maxillaire sain pour une opération préliminaire.

En présence des insuccès de l'opération de la fausse ankylose de la mâchoire par les divers procédés d'ostéotomie, nous croyons qu'il pourrait être avantageux de pratiquer la résection d'une partie et même de la moitié de l'os. Ce serait dans les cas rebelles qui ont résisté aux autres moyens. Mais ici nous ne conservons le périoste que comme moyen de limiter le traumatisme. Nous empêcherions même plus tard la régénération de l'os, en excisant le tissu ostéoïde, si elle s'effectuait d'une manière compromettante.

Dans les cas de lésion néoplasmatique, nous prenons moins de précautions ; nous tordons, comme le pratique Maisonneuve, sans nous préoccuper de séparer méthodiquement les muscles insérés sur l'os.

Observation XIII. — *Résection sous-périostée de la moitié droite du maxillaire inférieur pour une ostéite suppurée. — Désarticulation par arrachement et torsion. — Séparation de toutes les parties fibreuses du col et du condyle par cette manœuvre. — Érysipèle consécutif à l'opération. — Cinq mois après l'opération, il n'y a encore qu'un tissu de consistance cartilagineuse et quelques plaques ostéoïdes à la place de la portion osseuse enlevée.* — Marie Ripouroux, née à Roanne (Loire), entre à l'Hôtel-Dieu le 21 avril 1866.

Ostéite du maxillaire inférieur venue un an après une chute sur la région, et produite probablement sous l'influence du froid. La malade n'a jamais été soumise aux émanations phosphorées. Depuis deux ans, de nombreux abcès se sont ouverts dans la bouche et extérieurement, sur les limites des régions parotidienne, sous-maxillaire et sous-mentale ; nombreuses et larges cicatrices à ce niveau.

Au moment de son entrée, suppuration abondante par les trajets fistuleux qui conduisent le stylet sur l'os dénudé ; les deux principales fistules sont l'une vers l'angle de la mâchoire, l'autre vers le milieu de la partie latérale de l'os. — Fausse ankylose de la mâchoire ; douleurs très-vives et presque continues, portant la malade à réclamer instamment l'opération. Depuis un an, il est sorti par la fistule quelques petits séquestres aigus ou lamellaires, mais d'un très-petit volume. En explorant actuellement les diverses fistules, on ne sent pas de partie mobile.

*Opération le* 30 *avril.* — Résection sous-périostée de la partie malade ; la portion qui supporte les deux incisives se trouve saine, on scie entre la deuxième incisive et la canine.

La dénudation des faces externe et interne de l'os fut facile à cause de l'inflammation qui avait diminué sur tous les points les adhérences du périoste. Avec la rugine droite, on détache les adhérences du masséter et du ptérygoïdien externe ; un mouvement de bascule imprimé à l'os fit saillir l'apophyse coronoïde dont on détacha sans peine l'insertion du crotaphite, à cause du ramollissement de l'os à ce niveau. Puis, saisissant l'os avec la main, on l'ébranla et on lui imprima un mouvement de torsion qui eut pour effet de le désarticuler, en laissant au milieu des chairs *toutes* les parties fibreuses qui entourent normalement le col et le condyle.

L'opération fit disparaître les douleurs, qui étaient dues à la présence du nerf dentaire dans un os enflammé. Suites immédiates très-simples.

Cinq jours après, érysipèle grave, qui dura une quinzaine de jours. — Depuis le 21 mai, état général bon.

Le 20 août, on constate l'état suivant :

La figure vue de face est peu déformée ; les lèvres se correspondent exactement, mais la portion restante de la mâchoire est déviée en dedans, la deuxième incisive inférieure correspond à la première petite molaire supérieure. Il n'y a pas encore de reproduction osseuse, mais on sent à la place de la branche montante un tissu dur, aussi résistant que du cartilage, parais-

sant osseux en quelques points. Ce tissu se continue par une bande horizontale jusqu'à la portion du maxillaire conservée. En plusieurs points, on sent que ce tissu nouveau est formé par deux lames accolées mais non encore confondues. Son ossification a sans doute été retardée par l'érysipèle, mais tel qu'il est, il suffit déjà pour empêcher le maxillaire de se dévier davantage ; il assure et régularise ses mouvements ; la malade peut mâcher et broyer des corps très-durs. Quant à sa forme générale, le tissu nouveau représente une courbe à convexité extérieure, avec un angle obtus au niveau du masséter, dont on sent la contraction dans les mouvements de mastication.

L'érysipèle, qui fut très-grave, nous paraît avoir été ici la principale cause du retard de l'ossification. Le périoste avait été complétement et facilement conservé.

Observation XIV. — *Ostéite raréfiante de la moitié gauche du maxillaire inférieur.— Petits séquestres vasculaires, médullisation de la plus grande partie du tissu altéré. — Ablation de toute la substance osseuse malade. — Érysipèle et variole intercurrents. — Formation d'une masse ostéoïde au niveau de l'angle de la mâchoire, six mois après l'opération.* — Auguste Fraire, âgé de treize ans, entre le 11 janvier 1866 à l'Hôtel-Dieu, salle des opérés.

Fistules multiples au niveau du bord inférieur et de l'angle de la mâchoire, gonflement énorme de la joue. Le stylet constate le ramollissement et la friabilité de la substance osseuse ; pas de séquestre dur ; dents branlantes ; fistules intra-buccales. — Douleurs nocturnes très-vives au début de la maladie, il y a un an environ, atténuées notablement aujourd'hui, prenant quelquefois le caractère névralgique ; suppuration abondante. Il n'est jamais sorti de séquestre volumineux ; à peine quelques petits fragments osseux de loin en loin.

*Opération le* 20 *janvier.* — Incision le long du bord inférieur de la mâchoire. On trouve un tissu osseux friable au moindre effort ; on l'enlève avec la pince et le doigt. On croirait, en certains points, que l'os a été éliminé par nécrose, mais le malade n'ayant jamais observé de séquestre et étant très-affirmatif sur ce point, ce ne peut être que par médullisation que la substance osseuse a disparu.— Le nerf dentaire traverse une couche en partie osseuse seulement ; il est ailleurs entouré par des fongosités. On enlève toutes les dents molaires, à partir de la première petite molaire exclusivement. On nettoie ensuite, jusqu'à la base du col du condyle la gaîne périostique de toutes ces portions osseuses raréfiées, qu'on ne peut avoir que par fragments. Le col du condyle paraît sain et n'est pas touché, ainsi que la partie comprise entre la première petite molaire et la symphyse du menton.

Les suites de l'opération sont très-simples, peu de réaction. Au septième

our, 26 janvier, comme la moitié restante de la mâchoire tend à s'infléchir de plus en plus du côté opéré, on introduit dans la cavité périostique un moule de cire ayant à peu près la forme de la portion osseuse enlevée. C'était dans un double but : nous voulions nous en servir comme d'une attelle intérieure pour limiter la déviation de la moitié opposée du maxillaire, et puis pour exciter la plasticité de la gaîne périostique. Cet appareil, qui arcboutait contre le bord antérieur de l'os et la partie postérieure de la gaîne périostique fut assez difficile à maintenir horizontalement. Comme il paraissait du reste gêner la sortie du pus, nous le réduisîmes, et passâmes à la partie antérieure de la plaie un tube à drainage. Cet appareil n'occasionnait pas de douleurs, excepté au moment de son introduction. — La réparation de l'os fut entravée par deux érysipèles et une variole survenus dans l'espace de quatre mois ; de sorte que, pendant ce temps, l'opéré fut toujours malade ou convalescent. Aussi ne se forma-t-il point de tissu osseux ; la gaîne périostique s'épaissit cependant de manière à offrir une certaine résistance au déplacement de la moitié opposée du maxillaire.

15 juillet. La bouche n'est pas déformée, mais la moitié conservée du maxillaire s'est déplacée, de manière que la canine du côté opéré correspond à la première grosse molaire du maxillaire supérieur. Depuis quinze jours, le tissu nouveau durcit manifestement en arrière, surtout au niveau de l'angle de la mâchoire.

1er août. Plaques ostéoïdes au niveau de l'angle de la mâchoire. — Durcissement de plus en plus marqué de la traînée fibreuse qui remplace la portion horizontale de l'os, mais en arrière seulement, car en avant il n'y a que du tissu fibreux ; la portion osseuse qui a été conservée est devenue de plus en plus malade ; il en part une suppuration abondante. Nous nous proposons de reséquer cette portion. (Voy. *Note additionnnelle.*)

### 3° Ablation de la totalité de l'os.

L'incision, d'après le procédé de J. F. Heyfelder, suivant de chaque côté toute la circonférence postérieure ou inférieure de l'os, sans intéresser la lèvre, devra être employée pour l'ablation de la totalité de l'os (1).

(1) On a donné souvent, pour des résections, de simples ablations de séquestres ; mais il ne faut pas non plus prendre pour des nécroses toutes les lésions produites par le phosphore. Cette confusion est entretenue par l'adoption générale du mot *nécrose phosphorée* pour indiquer ces affections. On doit sou-

On sectionnera ensuite l'os au niveau de la symphyse pour en extraire séparément chaque moitié, soit dans la même séance, soit à plusieurs jours d'intervalle si la nature de la lésion permet de différer. L'ablation en une seule séance expose au renversement de la langue que rien ne peut retenir, à moins qu'il n'y ait déjà derrière l'os un périoste épaissi et résistant. Nous n'avons pas eu occasion, du reste, de pratiquer cette opération, et nous ne pourrions raisonner qu'à priori (1).

### 4° De la conservation du périoste en vue de prévenir le renversement de la langue.

Le renversement de la langue est un accident qui a créé souvent beaucoup d'embarras, après la résection de la partie moyenne du corps de l'os spécialement. La conservation de l'enveloppe périostale a ici un avantage très-important. Elle prévient cet accident ou du moins en diminue le degré et par conséquent le danger. Le périoste qui retient les insertions des muscles génio-glosses et génio-hyoïdiens, fixe ces muscles à la partie restante de l'os (2).

Cet accident n'arrive pas dans la résection d'une moitié latérale; mais par la conservation du périoste, dans ces cas-là encore, le plancher de la bouche est mieux maintenu.

vent opérer, alors qu'il n'y a qu'une périostite; l'os est encore vivant; ce n'est que plus tard qu'il se serait nécrosé et détaché. La nécrose n'est qu'une terminaison souvent très-tardive de la périostite.

(1) Voy. Heyfelder, *Traité des résections;* Maisonneuve, *Clinique chirurgicale*, t. I.

(2) Il y a bien longtemps qu'on avait proposé de ménager le périoste dans ce but (Ulrich, *cité par* Velpeau *et* Lisfranc); mais on avait regardé ce temps de l'opération comme impossible à exécuter, et l'on n'avait apporté à cette proposition qu'une attention passagère. Larghi a fait plus tard la même remarque et insisté sur l'utilité de la méthode sous-périostée à ce point de vue.

5° Du degré de régénération après la résection sous-périostée du maxillaire inférieur. — Attelle intérieure pour maintenir tendue la gaîne périostique. — Déviation de la portion restante après la résection de la moitié latérale de l'os.

Laissant de côté les cas dans lesquels nous avons reséqué le maxillaire inférieur pour des lésions organiques, et ceux dans lesquels de simples séquestres ont été extraits, nous n'avons qu'un petit nombre de faits qui puissent nous servir pour l'étude de la régénération de cet os.

Lorsque la nécrose a détruit la portion horizontale, l'os peut se reproduire sous la forme d'une gouttière inférieure sur laquelle repose l'os ancien. Dans deux cas de nécrose de la branche montante, nous avons extrait cette portion morte d'une loge osseuse de nouvelle formation, formée par le périoste des deux faces de l'os. Dans un cas, cette loge n'était pas encore ossifiée; il y avait un tissu dur, de consistance cartilagineuse; une fois le séquestre enlevé, il durcit rapidement; les deux parois opposées se réunirent et se confondirent de manière à former une masse plus épaisse qu'à l'état normal.

Après les véritables résections sous-périostées d'une moitié latérale de l'os, la reproduction est moins régulière à cause de la tendance de la moitié restante à se déplacer en dedans. Le vide laissé par l'ablation de l'os diminue par cela même; l'espace qui sépare la surface de section de la cavité condylienne se restreint notablement, et l'os nouveau qui pourra se former dans la gaîne périostique sera nécessairement plus court que la portion enlevée.

Pour remédier à cet inconvénient, nous avons essayé de maintenir les rapports de la gaîne périostique au moyen d'une attelle intérieure, formée par une masse de cire modelée suivant la forme de la portion horizontale enlevée. Nous avions encore pour but de surexciter les propriétés ostéogéniques du périoste

par la présence d'un corps étranger non putrescible et peu irritant par lui-même.

Cet appareil est difficile à maintenir, il empêche la sortie du pus et force le liquide à passer en partie par la bouche. On peut cependant remédier à cet inconvénient en le perforant ou en laissant un petit espace vide au point déclive. On pourrait aussi le faire en substance métallique ou en gutta-percha. Mais au point de vue de son utilité, nous ne pouvons pas encore invoquer de fait bien probant. Tout ce que nous pouvons dire c'est qu'il est assez bien toléré et n'amène pas de suppuration exagérée. On devra du reste insister sur ce moyen ou y renoncer selon la tolérance des tissus (1).

Dans les cas les plus favorables, la portion reproduite représente approximativement la forme de la partie enlevée ; mais l'angle de la mâchoire est toujours plus ou moins effacé ; il est très-obtus. On distingue même deux angles, l'un au niveau de l'angle normal, l'autre à la réunion de la portion nouvelle avec l'ancienne. L'ensemble de la portion nouvelle forme une ligne courbe brisée, à convexité inférieure. C'est au niveau de l'angle postérieur de la mâchoire que le périoste a les propriétés ostéogéniques les plus prononcées. C'est là du reste qu'il est normalement le plus épais, et qu'il fournit le plus de matériaux pour l'accroissement de l'os.

Nous reproduisons ici un fait que nous avons observé il y a huit ans dans le service de Maisonneuve, et qui est intéressant au point de vue du degré de la régénération.

(1) Nous pensons que pour éviter ce déplacement en dedans de la partie conservée, il n'y aurait d'efficace qu'un appareil extérieur prenant son point d'appui sur le menton. Nous avons, dans ce but, employé un des colliers à pelotes mobiles dont on se sert pour le torticolis. Si le menton ne pouvait pas supporter la pression, on pourrait essayer d'accrocher une des dents du côté sain et d'agir par là sur le maxillaire pour le ramener en dehors ; mais cet appareil, comme tous les appareils intra-buccaux (gutta-percha) serait probablement inefficace ou difficilement toléré.

Observation XV. — *Ostéite et fausse ankylose de la mâchoire inférieure. — Résection de la branche montante droite de cet os, par* Maisonneuve. — *Reproduction de la partie enlevée.* — Victor Nieux Montagne, âgé de dix-huit ans, infirmier à la Pitié.

Ce malade avait, au niveau de l'angle de la mâchoire et de la branche montante de cet os, une tumeur dure, de consistance osseuse, non suppurée, mais rendant la mastication et l'écartement des mâchoires impossibles.

Maisonneuve pratiqua, vers le 1er novembre 1855, la résection de la branche montante de cet os. Le trait de scie, partant de la ligne de séparation de la première d'avec la deuxième grosse molaire, fut dirigé en bas et un peu en avant, de manière que toute la portion de l'os couverte par le masséter fut emportée. La pièce fut présentée à la Société de chirurgie dans la séance du 4 novembre 1857.

« M. Maisonneuve croyait d'abord n'avoir affaire qu'à une simple ostéite produite par la pousse vicieuse de la dent de sagesse. Après avoir mis l'os à nu et l'avoir trépané, il a reconnu qu'il s'agissait d'une ostéite tuberculeuse, et il s'est décidé à reséquer la partie malade. Le volume exagéré de l'apophyse coronoïde a rendu l'opération assez laborieuse. » (*Compte rendu de la séance.*)

Nous avons vu le malade le 9 novembre 1858, et voici ce que nous avons observé : La figure n'est pas très-difforme, vue de face surtout. Joue droite saillante en avant; mais, en arrière, le relief formé normalement par le bord postérieur de la mâchoire inférieure est remplacé par une dépression assez profonde, au fond de laquelle se voit une cicatrice qui se continue en avant en suivant la direction du bord inférieur de l'os. Menton tiré à droite. Quand la mâchoire inférieure est écartée de la supérieure, la canine inférieure est à 1 centimètre environ plus à droite que la supérieure, mais à l'état de repos les dents sont presque au même niveau. La mâchoire exécute des mouvements de haut en bas et de latéralité. La mastication des aliments de médiocre consistance (pain, viande) se fait assez facilement et sans douleur. En suivant avec le doigt le rebord inférieur du maxillaire, on reconnaît qu'une traînée, de consistance osseuse, se continue, sans interruption, de l'articulation temporo-maxillaire au menton. Cette traînée représente dans l'ensemble une ligne courbe, à convexité inférieure; mais en l'explorant avec soin, on constate sur son trajet deux angles obtus. L'un, situé postérieurement à 5 centimètres au-dessous de la conque de l'oreille, représente l'angle normal de la mâchoire; mais il est beaucoup plus obtus, à peine sensible ; l'autre, plus en avant, existe au point où la reproduction osseuse nouvelle se réunit à l'os ancien. — En pressant fortement sur ce tissu de nouvelle formation, on réveille un peu de sensibilité, mais on ne le fait pas plier. En explorant l'intérieur de la bouche, on reconnaît que toutes les dents existent du côté droit, sauf la dent de sagesse et la deuxième grosse molaire. On ne

distingue pas d'apophyse coronoïde; une corde fibreuse la remplace. En explorant plus profondément, on trouve la même substance, de consistance osseuse, qu'on constate extérieurement; mais on reconnaît aussi qu'elle est recouverte par des parties fibreuses. On ne sent pas de renflement condylien distinct; mais, en faisant mouvoir la mâchoire, on constate qu'il y a une articulation analogue à celle de l'état normal. Quand le malade serre les dents, on sent le masséter contracté qui recouvre une partie du tissu osseux reproduit. Ces caractères de la région que nous venons de décrire, nous font penser qu'il y a régénération, sinon complète, du moins avancée, de la branche de la mâchoire.

Maisonneuve avait conservé le périoste comme il le fait toujours en pareil cas. (*Extrait de notre Mémoire* de 1858. — *Gaz. hebd.*)

Ce fait est le plus complet que nous ayons observé jusqu'ici; la déviation de la partie restante du maxillaire est aussi prononcée cependant que dans les cas que nous avons cités précédemment, mais la masse nouvelle fait corps avec l'ancienne, et toute déviation ultérieure devient impossible. Comme pour le maxillaire supérieur, c'est là l'utilité de cette reproduction; une fois accomplie, elle empêche de plus grands déplacements.

Chassaignac, qui a beaucoup insisté sur cette déviation, a cité des cas dans lesquels la mastication, possible, facile même peu de temps après l'opération, était devenue de plus en plus difficile par suite du déplacement progressif de la portion conservée. Nous pensons que cet accident ne se rencontrera pas quand un arc-boutant osseux se sera reformé.

La difficulté d'empêcher cette déviation de la portion restante du maxillaire devra faire conserver, toutes les fois que la chose sera possible, une lamelle osseuse le long du bord inférieur de l'os, quelque étroite qu'elle soit. Dans un cas de tumeur fibreuse de la branche gauche, nous avons pu conserver sur le bord inférieur, dans un espace de 5 centimètres, une bandelette osseuse de 4 millimètres d'épaisseur sur 5 ou 6 de large, et il n'y a pas eu la moindre déviation.

Dans les cas d'ostéites opérées tardivement, alors que le périoste s'est déjà partiellement ossifié au-dessous de la partie malade ou morte, on trouvera quelquefois une bandelette osseuse continue le long du bord inférieur de l'os et assez résistante pour prévenir toute déviation.

---

# CHAPITRE VII.

## RÉSECTIONS ET ABLATIONS SOUS-PÉRIOSTÉES DES OS DU TRONC.

SOMMAIRE. — Résection des côtes. — Sûreté de l'opération par la conservation du périoste. — Résection du sternum. — Résection et ablation complète des os de l'épaule. — Clavicule. — Procédés pour son extirpation totale ; degré de la régénération de l'os, déterminé d'après l'autopsie des sujets morts longtemps après l'opération. — Résection et ablation de l'omoplate. — Régénération de l'acromion après la résection de l'articulation acromio-claviculaire. — Procédé pour l'extirpation totale de l'omoplate et pour les diverses résections. — Os du bassin. — Ilium ; ischion ; pubis. — Reproduction de la branche ischio-pubienne. — Coccyx. — Procédé pour l'ablation du coccyx.

Parmi les os du tronc, un certain nombre (vertèbres, sacrum) se trouvent en dehors du champ d'application des résections sous-périostées. Dans les cas rares où l'on a à retrancher quelques fragments de ces os, la conservation du périoste n'a qu'une importance tout à fait secondaire, au point de vue de la reproduction. Qu'il se forme du tissu osseux ou du tissu fibreux, le résultat est à peu près le même pour le malade.

Si cependant on avait à reséquer des lames vertébrales, il faudrait ménager le périoste. Chez les animaux, ces parties se reproduisent, et chez l'homme il ne serait pas indifférent d'avoir un arc osseux ou une membrane fibreuse, pour la protection de la moelle.

## § I. — Résection des côtes et du sternum.

### 1° Résection des côtes. — Sûreté de l'opération par la conservation du périoste.

La résection sous-périostée des côtes est une opération simple, du moins pour la partie superficielle de ces organes. On fait une incision longitudinale sur le milieu de la face externe, on écarte avec la rugine courbe les lèvres de la plaie périostique. Au niveau des bords, on procède avec plus de précautions, pour ne pas crever la gaîne périostique; on décolle ensuite le périoste sur la face interne, soit par le bord supérieur, soit par le bord inférieur, selon l'obliquité du plan de la côte. On passe la sonde rugine; on scie l'os, ou mieux on le coupe avec des cisailles (nous ne nous sommes jamais servi sur le vivant que de ce dernier instrument). On saisit ensuite avec un davier chacun des fragments qu'on soulève; on dépouille leur face pleurale à la hauteur voulue, et on les resèque à ce niveau. On opère la même manœuvre sur chaque fragment.

On peut poursuivre le décollement avec la sonde elle-même, ou avec une spatule, et scier à chaque extrémité de la portion dénudée au moyen de la scie à chaîne; mais nous préférons d'abord couper par le milieu la partie à reséquer. L'important est, du reste, de ne pas sortir de la gaîne périostique; on n'a pas alors à craindre de léser l'artère et le nerf intercostaux, et la plèvre se détache avec la plus grande facilité, parce que le périoste qui la double est épaissi et rendu moins adhérent à l'os par le fait de l'inflammation. C'est cette circonstance qui a généralement rendu innocents les anciens procédés, malgré leurs imperfections.

Les côtes superficielles ou plutôt les parties superficielles des côtes sont facilement et sûrement extirpées par le procédé que

nous indiquons; mais en arrière, en haut et sur les parties latérales, là où la côte est profonde, le procédé doit être modifié; il faut d'abord mettre cet organe à découvert par des incisions appropriées. Une fois la côte mise à nu d'une manière suffisante, l'opération se fait comme précédemment.

Bien que nous ayons pratiqué plusieurs fois cette opération, nous n'avons pu nous édifier sur la régénération de l'organe enlevé; nos opérés ont été perdus de vue. Mais il nous suffira de rappeler les faits de Textor (1), Karavayew (2), pour démontrer que la régénération peut être obtenue. Ces deux chirurgiens ont constaté le résultat de leur opération par l'examen cadavérique; les malades avaient succombé plusieurs années après la résection. Larghi (3) a observé une belle reproduction chez un enfant. Il avait enlevé, sur une étendue de deux pouces et demi, la partie moyenne des septième, huitième et neuvième côtes. Cette opération fut suivie d'une régénération exubérante. Au lieu de traînées osseuses distinctes, il s'était reproduit une plaque osseuse, formant une espèce de cuirasse.

L'ossification dépasse souvent en effet, dans ces cas-là, les limites du périoste. La plèvre s'ossifie au voisinage du périoste enflammé; il se forme des prolongements dans les muscles intercostaux, et il en résulte une masse plus large que l'os enlevé. Ces ossifications se rencontrent quelquefois à l'autopsie des sujets atteints de carie de côte, qui ont succombé à une autre affection, à l'affection tuberculeuse, par exemple.

Si l'on avait exceptionnellement à reséquer une côte pour un cas traumatique, pour une fracture avec éclats et enfoncement des fragments, on devrait redoubler de prudence, car on n'aurait pas l'épaisissement préventif du périoste pleural.

(1) *Ueber die Wiedererzeugung der Knochen*, etc. Würtzburg, 1842.
(2) *Gaz. méd. de Paris*, 1841.
(3) *Rescissione delle costole*, 1847, in-8, Torino.

2° Résection du sternum.

Le sternum est souvent le siége de carie; sa texture spongieuse l'expose à l'ostéite raréfiante et fongueuse. On en retire fréquemment des séquestres vasculaires. Son altération peut se propager aux organes voisins et s'accompagner d'abcès et de décollements sous-chondriques et sous-costaux. Ces circonstances expliquent l'insuccès de beaucoup de résections, parfaitement légitimées d'ailleurs par la lésion locale.

Lorsque l'altération est superficielle ou, du moins, n'envahit pas la table interne de l'os, on doit pratiquer une abrasion plus ou moins profonde de l'organe; cette opération est simple et sans danger.

Lorsque toute l'épaisseur est envahie, il faut pratiquer une véritable résection. L'opération est facilitée et rendue innocente par l'épaississement et le peu d'adhérence du périoste profond. On le trouve parfois dur et parsemé de plaques osseuses ou ostéides. Le danger ne vient pas de là : il provient de l'altération des cartilages costaux qu'on trouve baignant dans le pus, et des décollements qui se prolongent sous les côtes jusque dans la paroi abdominale.

La régénération du sternum a été signalée depuis longtemps après les pertes de substance pratiquées pour la carie de cet os. Ried (1) l'a constatée sur un malade opéré par Siebold à la fin du siècle dernier. En 1850, Küchler a observé la reconstitution de l'os sur un malade auquel il avait reséqué un morceau du sternum avec un cartilage costal.

Nous renvoyons à l'observation que nous avons déjà rapportée (page 53). Elle est intéressante en ce qu'il y a eu autopsie, que la résection a porté sur une large surface et a intéressé plusieurs cartilages costaux. L'ossification avait dépassé les limites du

(1) *Loc. cit.*, *et* Heyfelder, *trad. de* Bœckel, p. 241.

périoste ; de nombreux îlots de tissu osseux se trouvaient dans le tissu conjonctif et les muscles voisins. La persistance de l'irritation explique cette dissémination de l'ossification. Par lui-même, autant que nous pouvons en juger d'après nos expériences sur les poules, le périoste du sternum ne jouit pas d'une propriété ossifique très-marquée. On cite cependant un cas de Murray (1) dans lequel une reproduction d'une partie du sternum aurait été observée malgré l'ablation du périoste. C'était sur un pigeon; il est probable qu'on n'avait enlevé qu'une petite portion de l'os.

### § II. — Résection et ablation complète des os de l'épaule.

Les os de l'épaule, la clavicule surtout, ont présenté un grand nombre de cas de régénération à la suite de la nécrose. Quant à l'omoplate, nous avons vu avec quelle perfection elle se reproduit chez les animaux, malgré sa forme accidentée (chap. VIII, 1re partie).

#### 1° Clavicule. — Procédés pour son extirpation totale. — Degré de la régénération après les résections.

La clavicule a été fréquemment enlevée pour diverses formes d'ostéite, indépendamment des cas d'extraction de séquestres, qui sont très-nombreux.

C'est un des os qu'il est le plus dangereux d'enlever par la méthode ordinaire, malgré sa position superficielle ; mais la manœuvre dans la gaîne périostique diminue pour cette opération les dangers qui proviennent du voisinage des vaisseaux sous-claviers. L'épaississement du périoste et la faiblesse de ses adhérences dans les cas d'ostéite rendent facile et sûr le passage de la sonde-rugine. L'os étant superficiel dans toute sa longueur, on

(1) *Gaz. méd. de Paris*, 1832, *et* Wagner, *loc. cit.*

peut le découvrir par une seule incision. La résection de l'extrémité sternale demande, dans tous les cas, la plus grande prudence.

Pour extirper la clavicule, on peut, dans le cas d'altération totale, employer deux procédés : ou bien on dégage une de ses extrémités articulaires, l'externe de préférence, pour la soulever avec un fort davier et détacher le périoste postérieur à mesure qu'on écarte l'os; ou bien on passe la sonde rugine au milieu, on scie l'os et on soulève séparément chacune de ses parties. Il faut commencer par le point le plus facilement accessible; le degré de l'altération au centre ou à l'extrémité acromiale décidera le choix entre ces deux procédés.

L'extrémité acromiale n'étant pas en rapport avec les vaisseaux, comme l'extrémité sternale, nécessitera beaucoup moins de lenteur et de prudence dans son ablation. Il vaudra mieux généralement scier l'os en dedans de l'acromion, le soulever et détacher ensuite les adhérences des ligaments acromio-claviculaires.

Dans les faits suivis de régénération qu'on a publiés, il n'est pas toujours facile de décider si l'on a eu affaire à une nécrose déjà effectuée ou bien à une simple périostite suppurée. Il y a comme toujours des degrés intermédiaires entre ces deux affections, l'une n'étant que le commencement de l'autre. Le cas de Moreau et Dangerville (1), dont on peut voir la pièce au musée Dupuytren, se rapporte à une nécrose. L'opérateur avait, du reste, enlevé seulement la clavicule avec les pinces; l'os mort était complétement isolé.

Comme pour tous les os, la régénération est plus belle et plus complète après les nécroses spontanées. L'os est souvent comme reconstitué avant que le séquestre ne soit complétement détaché.

Les résections partielles donneront lieu à une régénération proportionnellement plus complète que les extirpations totales.

(1) *Mémoires de l'Académie de chirurgie*, t. II, édit. de l'*Encyclopédie*.

Nous avons observé un cas de régénération après la résection de la moitié externe de l'os. L'acromion avait été enlevé en même temps. Il s'agissait d'une ostéite raréfiante survenue sans cause appréciable (humidité probablement) sur un individu bien constitué. Au moment de l'opération, le périoste épaissi contenait, tout le long du bord inférieur de l'os, une traînée osseuse de nouvelle formation. On put suivre, dans la réparation de la plaie, la part que prit à la reconstitution de l'os le périoste détaché. Des plaques dures, cartilaginiformes, se formèrent tout d'abord et restèrent longtemps mobiles sur la traînée osseuse inférieure. L'acromion se reconstitua sous la forme d'une tubérosité épaisse, saillante et à surface rugueuse.

Observation XVI. — *Résection de près de la moitié externe de la clavicule et d'une portion de l'acromion pour une ostéo-arthrite suppurée. — Reproduction des parties enlevées. — Intervalle fibreux entre les deux portions reproduites, au niveau de l'articulation acromio-claviculaire; la portion claviculaire reproduite est plus large et plus épaisse que celle du côté opposé.*— Claude Prégaldin, âgé de trente-quatre ans, tourneur sur métaux, né à Gaignon (Saône-et-Loire), entre salle Saint-Sacerdos, le 19 février 1863, et est opéré le 2 avril.

Ce malade est atteint d'une ostéite suppurée de la clavicule gauche; l'affection, qui avait probablement débuté par l'articulation acromio-claviculaire, a envahi aussi l'acromion. Cette maladie semble s'être développée sous l'influence du froid humide; pas de scrofules; pas de syphilis; bonne constitution; pas de traumatisme.

Le cubitus, du même côté, est le siége d'une périostite qui n'a pas suppuré.

De petits fragments osseux sont sortis dans ces derniers temps par des fistules qui conduisent sur la clavicule; malgré cela, la maladie n'a pas de tendance à guérir : depuis six mois, elle est restée stationnaire; le malade demande à être opéré le plus tôt possible.

On pratique la résection de près de la moitié externe de la clavicule (7 à 8 centimètres), qui se trouve raréfiée, très-friable, sans altération graisseuse, cependant; au niveau de l'extrémité articulaire couverte de fongosités, sont quelques petites masses osseuses vasculaires, presque complétement séparées par les granulations médullaires; le périoste est détaché sur le pourtour de l'os; ses adhérences sont très-faibles, excepté à la partie inférieure et externe, où il est doublé par une bandelette osseuse de nouvelle formation; le tissu osseux friable est enlevé par morceaux; l'acromion est reséqué sur une longueur de 2 centimètres et demi.

Les suites de l'opération sont très-simples. Immobilité du bras : pansements simples, puis excitants.

Au bout de dix jours, les lèvres de la plaie périostique se durcissent, et l'on sent bientôt, dans l'étendue de la gaîne périostique, des noyaux de consistance cartilagineuse, qui, d'abord isolés, tendent à se fusionner. La plaie se ferme peu à peu et la guérison est complète au bout de deux mois.

C'est à ce moment que le malade a été présenté à la Société de médecine. Il y avait encore entre la clavicule reproduite et l'acromion 1 centimètre de tissu fibreux. Peu à peu cet intervalle a diminué.

Bien que le tissu intermédiaire se soit endurci, il reste encore (28 septembre 1864), entre le nouvel acromion et la nouvelle clavicule, plus de mobilité qu'à l'état normal; mais le malade peut se servir de son bras pour tous les usages de la vie; il le porte en avant, en arrière, en haut, sur la tête; il a repris son ancienne profession de tourneur sur métaux.

Le malade a été revu le 1er mai 1866. La région acromio-claviculaire est dans l'état suivant : la portion claviculaire reproduite est plus grosse que la portion correspondante du côté opposé; la portion de l'acromion elle-même s'est reproduite sous forme d'une tubérosité épaisse, saillante, moins prononcée de 4 ou 5 millimètres qu'à l'état normal, mais suffisante pour former, avec l'extrémité correspondante de la clavicule, une articulation solide. La distance de l'acromion à la fourchette sternale est un peu moindre que du côté sain (9 à 10 millimètres). Tous les mouvements se font comme à l'état normal.

La largeur de l'ossification nouvelle nous paraît due au tiraillement des bords de la gaîne périostique par les muscles qui s'y attachent.

Nous avons vu (chap. VIII, 1re partie) que l'action musculaire étalait transversalement et dédoublait en quelque sorte les feuillets périostiques du sternum, après la résection sous-périostée de la lame verticale de cet os, chez le poulet. Le même fait a pu se produire chez l'homme après l'incision de la gaîne claviculaire (1).

(1) Dans un cas de nécrose de la clavicule, nous avons vu l'os nouveau étalé sur une large surface (4 à 5 centimètres), et embrassant très-incomplétement le séquestre qui fut enlevé sans difficulté. Le trapèze en haut, le grand pectoral et le deltoïde en bas, semblaient avoir tiraillé et comme déplié la gaîne périostique avant son ossification; mais peut-être la largeur de l'os nouveau était-elle due aussi au prolongement des ostéophytes dans la substance du muscle?

Quant à l'intervalle fibreux, qui persiste au niveau de l'articulation acromio-claviculaire, il s'explique par la plus grande altération du périoste à ce niveau ; ç'avait été probablement le point de départ de l'altération.

La vigueur de l'individu, l'absence de lésions diathésiques, font comprendre l'abondance de l'ossification.

Nous avons pu constater nous-même le résultat de deux ablations totales de la clavicule, faites, l'une par Blandin, l'autre par Nélaton et Richard; la reproduction osseuse a été incomplète. Comme ces deux observations sont intéressantes à divers titres, l'une parce qu'elle a joué un certain rôle dans l'histoire des résections sous-périostées, l'autre parce qu'elle a été suivie d'autopsie : nous allons les reproduire telles que nous les avons déjà publiées dans notre mémoire de 1858 (*Gaz. hebdom.*).

Observation XVII. — *Ablation de la totalité ou de la presque totalité de la clavicule en deux opérations successives, par* Blandin. — *Remplacement de l'os par une masse ostéo-fibreuse. — État des parties, constaté par l'examen du malade, treize ans après l'opération.* — L'opéré de Blandin, M. H. V. Pothier, ancien élève en pharmacie, habite aujourd'hui Montmartre, rue Léonie, 7. Il est âgé de trente-neuf ans, d'un tempérament lymphatico-nerveux. Il souffre encore d'une affection spasmodique de l'œsophage, pour laquelle il était entré, il y a trois ans, dans le service de M. Chassaignac.

Voici les renseignements qu'il a pu nous fournir sur l'opération que lui a pratiquée Blandin dans l'hiver 1844-1845.

Il était depuis cinq mois dans le service de ce chirurgien, pour une affection de la clavicule gauche (pas d'antécédents syphilitiques, à cette époque-là). Blandin le cautérisa au fer rouge peu de temps après son entrée. Il renouvela la cautérisation deux ou trois mois plus tard. Il avait une plaie vers la partie moyenne, avec une petite portion osseuse dénudée. Blandin essaya, à plusieurs reprises, de la détacher avec des pinces, mais ce fut toujours inutilement. Il se décida alors à la résection de l'os.

Il attaqua d'abord la portion interne de la clavicule, qu'il dénuda et scia à 3 centimètres environ de l'articulation. Ce premier fragment avait environ 4 ou 5 centimètres. Il disséqua ensuite la partie acromiale, qu'il désarticula.

Ces deux temps de l'opération furent pratiqués dans la même séance. Au moment de l'entreprendre, il paraît que Blandin n'avait pas d'idée bien arrêtée sur la longueur de l'os qu'il aurait à enlever; mais ce n'est pas sur

la demande du malade, comme on l'a dit dans une des versions que nous rapporterons plus loin, qu'il enleva la clavicule entière.

Deux mois après, le malade sortit de l'hôpital; la plaie n'était pas encore complétement fermée; mais huit jours s'étaient à peine écoulés que la suppuration était tarie. Ce qui avait empêché la cicatrisation définitive, c'était un petit séquestre, venant du côté interne de la plaie. Blandin l'enleva avec des pinces, dans une visite que lui fit le malade quatre jours après sa sortie de l'Hôtel-Dieu.

Les deux morceaux de la clavicule furent rendus au malade, qui les a conservés jusqu'en 1855, époque à laquelle il les présenta à M. Chassaignac. Ils ont été égarés depuis lors.

Deux ans après l'opération, le malade rentra dans le service de Blandin, pour un chancre de la verge, accompagné d'une ulcération développée sur la cicatrice de la région claviculaire. C'est à cette époque que Blandin faisait remarquer à ses élèves les productions osseuses nouvelles destinées à remplacer la clavicule; les mouvements du membre étaient encore très-difficiles.

Deux ou trois ans plus tard, abcès et fistule consécutive au niveau de la clavicule opposée, à 3 centimètres de son extrémité sternale. — Aujourd'hui on y voit une cicatrice déprimée et adhérente à l'os.

Voici ce que nous avons pu constater le 18 juin 1858, au niveau de la clavicule reséquée.

Le moignon de l'épaule gauche est abaissé et rapproché du tronc. Le malade fait ouater son habit à ce niveau, pour masquer la difformité.

Dans la région claviculaire, on voit une cicatrice commençant à 15 millimètres en dehors de l'extrémité sternale, et se terminant au niveau de l'acromion. La forme de la région est sensiblement altérée; il y a une dépression profonde à 5 centimètres en dedans de l'acromion.

Si l'on suit la clavicule avec le doigt, du dedans au dehors, on reconnaît d'abord l'extrémité sternale avec sa forme et ses rapports normaux; le faisceau claviculaire du sterno-cléido-mastoïdien s'y attache.

Plus en dehors, l'os devient rugueux, irrégulier, et à 7 centimètres de l'articulation sternale il se continue avec une portion fibro-cartilagineuse, qui se porte brusquement en arrière. De sorte que, sur cette première partie de la clavicule, les 3 centimètres internes ont tout à fait les caractères normaux; puis, à mesure qu'on s'avance en dehors, la substance osseuse devient inégale et informe. Il n'y a, ce nous semble, que cette dernière portion qu'on puisse supposer produite par régénération.

Après cette portion osseuse continue, vient un tissu fibro-cartilagineux, recouvert par une cicatrice déprimée. Plus en dehors, on sent encore des tubercules osseux, irréguliers, mêlés probablement à du fibro-cartilage, car ils cèdent un peu à la pression. Ils ne paraissent pas se prolonger jusqu'à l'acromion. Avant d'arriver à cette apophyse, on sent une dépression, au

bord de laquelle on ne distingue pas nettement de production osseuse.

Quand on fait exécuter des mouvements au moignon de l'épaule, on voit que toute la clavicule n'y participe pas. La moitié interne de la clavicule nouvelle, la portion osseuse, est immobile. Elle est fixée à la première côte. Les mouvements, qui normalement se passent dans l'articulation sterno-claviculaire, ont lieu dans la partie fibro-cartilagineuse que nous avons signalée vers le milieu de la région claviculaire, un peu plus près de l'acromion cependant. A ce niveau, la pression est douloureuse, et s'accompagne de fourmillements dans les doigts. Les mêmes symptômes sont accusés par le malade lorsqu'il veut exagérer les mouvements de l'épaule, et surtout lorsqu'il veut porter la main sur la tête.

Il porte sans peine la main sur le devant de la poitrine et jusque sur le moignon de l'épaule opposée. Il peut l'élever jusque sur la tête; mais c'est surtout alors que les symptômes de compression nerveuse, la douleur et les fourmillements, reparaissent. Le mouvement en arrière et en haut est plus difficile. Le malade peut cependant arriver, en faisant quelques efforts, à toucher l'angle inférieur de l'omoplate du côté opposé.

Son membre supérieur gauche est un peu atrophié. Il s'en sert pour les différents usages de la vie; mais la force varie beaucoup selon la position. C'est lorsque le bras est ramené vers le tronc et porté un peu en avant qu'elle peut se développer au plus haut degré.

Observation XVIII. — *Ablation complète de la clavicule en deux opérations pour une carie probablement syphilitique, par* Nélaton *et* Richard. — *Remplacement de la clavicule par une traînée ostéo-fibreuse.* — *Autopsie.* — Nathalie Pesnel, femme Herbert, blanchisseuse, entre à l'hôpital des Cliniques le 26 janvier 1856, atteinte d'une carie de la clavicule droite. Cette femme avait eu une bonne santé jusqu'à sept ou huit mois avant cette époque. Elle n'avoue aucun antécédent syphilitique, et n'en porte pas de trace évidente. M. Nélaton s'est cependant arrêté à cette idée, après avoir été longtemps très-incertain sur la nature de l'affection. La maladie a débuté par une tumeur qui s'est développée au-dessus de la clavicule droite, dans le creux sus-claviculaire. Cette tumeur ne tarda pas à prendre tous les caractères d'un abcès. Elle s'ouvrit spontanément au bout de quelques jours, et l'ouverture en est restée fistuleuse. Au moment de l'entrée à l'hôpital, il y a une ulcération très-irrégulière au niveau de la clavicule; on dirait qu'il y a eu plusieurs ouvertures.

Au fond de cette ulcération, on voit une surface osseuse dénudée, recouverte en partie par des fongosités; pas de séquestre libre. La clavicule est brisée à ce niveau, un peu plus près de son extrémité acromiale que de son extrémité sternale. Le fragment interne est porté en haut et en arrière. Autour des parties fracturées, on sent déjà quelques points durs qui paraissent des productions osseuses en voie de formation.

M. Nélaton pratiqua la résection de la moitié externe de la clavicule ; il disséqua autant que possible entre l'os et le périoste qu'on avait grand'peine à distinguer des tissus environnants. En octobre 1857, M. Ad. Richard enleva la partie interne de l'os et mit tous ses soins à conserver le périoste.

Voici quel était l'état de la malade au 18 mai 1858 : L'épaule du côté malade est portée en avant et s'est abaissée. Le point le plus saillant de l'acromion est à 16 centimètres du centre de la fourchette sternale, tandis que du côté sain, il y a une distance de 18 centimètres.

Au niveau de la région claviculaire, on aperçoit une cicatrice étendue du sternum à l'acromion, irrégulièrement déprimée et présentant les traces de trois trajets fistuleux, fermés depuis peu (un mois et demi auparavant, ils avaient fourni du pus pendant quelques jours ; mais, après la seconde opération, ils étaient restés plusieurs mois complétement fermés). Une quatrième ouverture, située sous la clavicule, donne encore lieu à un écoulement de pus assez abondant. Un stylet introduit par cette ouverture ne peut pas être dirigé en haut ; il s'enfonce en bas et en dehors vers l'humérus. Nous l'avons introduit à une profondeur de 8 centimètres sans rencontrer d'os dénudé. Gonflement et douleur dans l'aisselle. (Trois semaines plus tard, cependant, on pouvait pénétrer jusqu'à l'humérus dénudé.)

En suivant avec le doigt la région claviculaire de dedans en dehors, on sent sous cette cicatrice ridée, amincie et peu mobile, quelques inégalités, dures comme du tissu osseux en dedans, mais plus en dehors ayant la souplesse du fibro-cartilage. A 9 centimètres en dehors de l'articulation sterno-claviculaire, on ne distingue plus qu'un cordon fibreux, qui se perd peu à peu en se rapprochant de l'acromion. La pression n'est douloureuse sur aucun des points de cette traînée ostéo-fibreuse. Depuis que le gonflement de l'aisselle est survenu, les mouvements actifs sont impossibles et les mouvements communiqués douloureux. L'état général de la malade est des plus mauvais, et depuis deux ans il n'a jamais été satisfaisant. Les toniques sous toutes les formes, les altérants, les antisyphilitiques, ont été employés sans succès. L'état local est évidemment entretenu par une cause générale. Il y a seize mois, au moment de sa première entrée à l'hôpital, la malade portait au coude un abcès froid qui fut ponctionné et traité par l'injection iodée. Morte à la fin de juin 1858.

*Autopsie.* La clavicule est très-imparfaitement régénérée. Elle est en partie remplacée par du tissu fibreux. On reconnaît sur son trajet deux productions osseuses nouvelles correspondant à la moitié interne ; l'une au niveau de la tête sternale et donnant attache au sterno-cléido-mastoïdien ; l'autre plus en dehors, à la réunion des deux cinquièmes internes avec les trois cinquièmes externes de l'espace interacromio-claviculaire. Ces deux productions osseuses sont unies entre elles par une substance d'apparence fibro-cartilagineuse ; un cordon fibreux les continue jusqu'à l'acromion. Un cordon donne inser-

tion par son bord supérieur au trapèze, par son bord inférieur au deltoïde, de manière à donner à ces deux muscles réunis l'aspect d'un muscle digastrique.

Quelque incomplète qu'ait été la régénération dans ces deux cas, elle mérite cependant de fixer notre attention. Les mauvaises conditions générales du sujet dans la dernière observation ont sans doute entravé le travail réparateur. Dans la première, nous ne savons pas bien, à cause des versions différentes qui en ont été publiées, dans quelles conditions l'opération a été pratiquée. Nous ignorons en outre si, dans les deux cas, malgré l'intention qu'on a eu de conserver le périoste, on a pu faire une dissection régulière et complète de cette membrane.

Le cas de Meyer (de Zurich), qui est généralement donné comme une carie, mais qui a été cependant regardé par quelques auteurs (Velpeau) comme une nécrose (les détails manquent sur l'état anatomique de la pièce enlevée), a été suivi d'une reproduction plus complète.

L'os nouveau était long de trois pouces dix lignes; il était mince, aplati vers le sternum, et arrondi à son extrémité externe qui se joignait à l'acromion par une bande fibreuse épaisse. L'extrémité interne était en rapport avec le sternum par une facette articulaire bien marquée (1).

Malgré l'ancienneté de cette opération et son exécution à une époque où il n'était pas encore question de résections sous-périostées, nous avons cru utile de la citer. Il s'agissait probablement d'une de ces périostites suppurées dans lesquelles le périoste est déjà en partie isolé de l'os, et tellement adhérent aux parties molles, qu'on le conserve dans sa plus grande étendue, sans avoir besoin de s'en préoccuper.

Chassaignac a, dans ces dernières années, fait une résection

(1) A. Wagner, *loc. cit.*, et Graefe und Walther, *Journal*, Bd. XIX.

de la clavicule, après laquelle il n'a pas constaté de régénération appréciable, bien qu'il eût ménagé le périoste : c'était un cas de périostite fongueuse (1). Quoique l'âge de la malade (quatorze ans) fût très-favorable, la mauvaise constitution fit probablement obstacle à la réossification du périoste, puisque la formation d'une masse osseuse nouvelle n'est nullement indiquée.

Une autre observation de ce chirurgien se rapporte à la résection des deux tiers internes de l'os. Il conserva autant que possible le périoste. Au bout de deux mois, il y avait un cordon fibreux, épais, à la place de l'os enlevé. C'était un temps insuffisant pour juger la question de reproduction. Chassaignac indique dans son observation qu'il a disséqué le périoste avec un bistouri. Tous les chirurgiens, du reste, qui ont eu l'idée de ménager cette membrane dans leurs résections, paraissent s'être servis du même moyen. Nous avons, dans nos généralités, repoussé cette manière de faire. C'est un procédé très-imparfait, qui laisse adhérer à l'os les couches internes du périoste et qui n'a pas la sécurité de la rugine.

### 2° Résection et ablation de l'omoplate. — Régénération de l'acromion après la résection acromio-claviculaire.

Parmi les ostéites de l'omoplate que nous avons été à même d'observer, une seule nous a fourni l'occasion de pratiquer une résection où la régénération de la partie enlevée ait pu être constatée. C'est le cas que nous avons rapporté à propos de la résection de la clavicule, et dans lequel nous avons reséqué 2 centimètres et demi de l'acromion.

Une masse osseuse s'est reformée, et il était d'autant plus facile d'en observer les progrès que, par sa situation sous-cutanée, l'acromion est très-accessible à la vue et au toucher.

(1) *Loc. cit.*, page 675.

Au moment de l'opération, nous ne comptions guère sur la régénération de cette apophyse, la souplesse de la gaîne périostique ne lui permettant pas de conserver l'horizontalité de la saillie enlevée, en raison des tractions musculaires auxquelles elle est soumise. Cette régénération se fit cependant, plus tardivement que celle de la clavicule, il est vrai ; mais, au bout de huit mois, quand nous revîmes le malade, nous constatâmes une masse osseuse à surface irrégulière, à direction surbaissée en avant, un peu moins saillante que celle du côté sain, mais suffisante pour nous faire reconnaître la formation du tissu osseux nouveau. Sur 25 millimètres enlevés, 13 au moins se sont reproduits.

### 3° Procédé pour l'extirpation totale de l'omoplate et pour les résections partielles.

L'ablation de l'omoplate, par les procédés ordinaires, donne une plaie démesurément étendue. Cette plaie est presque complétement musculaire, et l'on peut comparer sa surface à celle qui résulte de l'amputation de la cuisse au tiers supérieur. Une plaie ainsi faite est éminemment disposée aux fusées purulentes; il faut autant que possible la circonscrire dans les limites du périoste. Cette opération paraît d'une difficulté extrême au premier abord ; mais on peut, sur les jeunes sujets surtout, avant l'âge de trente ans, retirer l'omoplate tout entière aussi blanche et aussi nette que si l'on avait fait une préparation soignée sur une table d'amphithéâtre. C'est une question de temps; quand on s'est exercé à manier les rugines droites, on peut faire sans se presser cette opération sur le cadavre en moins de vingt minutes.

Différentes incisions ont été proposées pour l'extirpation de l'omoplate. Velpeau, Langenbeck, Syme, Pétrequin (1), ont

(1) Heyfelder, *trad.* Bœckel, p. 227

combiné des incisions multiples d'où il résulte des procédés à lambeaux. Larghi a proposé une incision le long de l'épine, se déviant en arrière pour suivre le bord postérieur jusqu'au milieu de la fosse sous-épineuse; Chassaignac préconise une incision courbe.

Voici le procédé que nous employons sur le cadavre, et que nous mettrions en usage sur le vivant, si nous avions à enlever l'omoplate pour une ostéite générale, avec invasion de l'articulation scapulo-humérale.

### PROCÉDÉ POUR L'ABLATION SOUS-PÉRIOSTÉE DE LA TOTALITÉ DE L'OMOPLATE.

1er TEMPS. *Incision de la peau et des interstices musculaires jusqu'à la gaîne périostique.* — On fait une première incision tout le long de l'épine de l'omoplate, depuis la pointe de l'acromion jusqu'au bord spinal de l'os. De l'extrémité postérieure de cette incision on en fait partir deux suivant le bord spinal : l'une, inférieure, descendant jusqu'à l'angle inférieur de l'os; l'autre supérieure longue de 3 centimètres environ, un peu oblique en haut et en avant. Sur le cadavre, l'incision de Larghi est à la rigueur suffisante; mais comme elle ne descend que jusque vers le milieu de la fosse sous-épineuse, elle laisse en bas un godet où s'accumulera le pus. En incisant les tissus superficiels dans les limites que nous avons indiquées, on n'ajoute pas d'inconvénient à l'opération et l'on facilite notablement son exécution.

On peut ne faire ces incisions postérieures que lorsqu'on a dénudé l'acromion, l'épine et une partie des fosses sus et sous-épineuses.

Au niveau de l'extrémité acromiale de l'incision, on peut faire une petite incision perpendiculaire pour favoriser le décollement. La résistance plus ou moins grande des tissus guidera l'opérateur.

2e TEMPS. *Dénudation de l'os.* — On dénude d'abord l'acromion et l'épine, et l'on a bien soin de séparer toutes les attaches deltoïdiennes et trapéziennes. Quelques fibres du trapèze sont coupées sur certains sujets, chez lesquels ce muscle recouvre la partie postérieure de l'épine. Mais ici, cette section est peu importante pour les fonctions ultérieures du muscle; elle porte sur une partie presque exclusivement aponévrotique.

On incise ensuite le périoste du bord postérieur de l'os dans l'interstice qui sépare le rhomboïde du sous-épineux, en écartant les fibres aponévrotiques du trapèze, si l'on a pas eu besoin de les sectionner. On dénude la fosse sous-épineuse, en allant avec précaution, parce que dans la moitié

inférieure de cette fosse, le périoste est d'une ténuité extrême. Dans le tiers supérieur, le périoste devient beaucoup plus distinct. On dénude ensuite l'angle inférieur de l'omoplate en détachant les insertions du grand dentelé et du grand rond après avoir écarté le grand dorsal; on peut alors soulever l'os et détacher le sous-scapulaire de bas en haut et d'arrière en avant. L'os est soulevé avec les doigts ou de forts crochets. Si le cartilage marginal subsiste, on décolle l'os à ce niveau, le cartilage restant toujours adhérent au périoste.

Il faut alors dénuder la fosse sus-épineuse, dont le périoste est aussi extrêmement mince en certains points. Avec des crochets mousses, on écarte les lèvres postérieure et supérieure de la plaie, sans jamais séparer les muscles de la peau; on dénude ensuite l'angle supérieur et postérieur et le bord supérieur de l'os. Dans cette dénudation, on coupe le nerf sus-scapulaire si l'on va sans précaution; mais on doit le repousser en haut, en détachant avec le périoste le revêtement de l'échancrure fibreuse qui lui donne passage. Il faut ensuite soulever l'os d'arrière en avant et de bas en haut pour achever de dénuder la face sous-scapulaire et le bord antérieur de l'os.

Si l'on veut faire la résection de l'omoplate au niveau de son col, la dénudation doit s'arrêter là, et alors on coupe le col avec la scie à chaîne ou des cisailles à une distance plus ou moins grande de la cavité articulaire.

3e TEMPS. *Ouverture de l'articulation scapulo-humérale. — Détachement de la capsule articulaire et dénudation de l'apophyse coracoïde. — Achèvement de l'opération par la torsion de l'os.* — On revient à l'acromion qu'on a déjà dépouillé de ses attaches deltoïdiennes; il faut alors le dégager de ses attaches à la clavicule, et pour cela détacher les parties fibreuses de l'articulation acromio-claviculaire. L'articulation scapulo-humérale est déjà abordable en dehors par le détachement des attaches deltoïdiennes; mais il vaut mieux l'attaquer en arrière. On saisit l'omoplate à pleines mains; on la retourne en haut; on ouvre l'articulation scapulo-humérale; on renverse l'os de plus en plus; on dénude avec le détache-tendon tout ce qu'on peut atteindre. On peut ainsi dépouiller l'apophyse coracoïde de ses insertions musculaires et de ses ligaments claviculaires et acromio-coracoïdiens; il ne reste que quelques adhérences capsulaires ou ligamenteuses (ligaments coraco-claviculaires); mais en imprimant un mouvement de torsion à l'os, on détache le tout. Le temps le plus laborieux, c'est la dénudation de l'apophyse coracoïde à cause de la multiplicité des ligaments ou muscles qui s'y insèrent. Mais, sur le vivant, on pourrait abréger l'opération en sectionnant cette apophyse à sa base et en modifiant en outre, selon les cas, les derniers temps que nous avons décrits.

Telle serait l'opération que nous pratiquerions si nous avions à enlever l'omoplate pour une tout autre cause qu'une lésion

maligne. C'est un procédé à lambeau ; la forme générale des incisions représente un T horizontal, mais les incisions sont autrement combinées que dans les procédés proposés jusqu'ici.

D'après les résultats expérimentaux et d'après les faits de nécrose suivis de régénération de l'os, on est fondé à espérer de bons résultats de cette opération. Les faits d'extirpation de l'omoplate connus jusqu'ici ne peuvent pas nous servir d'arguments, car l'opération a été pratiquée pour des lésions organiques et sur des sujets peu favorables : pour une tumeur cancéreuse (Langenbeck) ; sur une femme de soixante-dix ans (Syme). Jones seul a eu un bon résultat ; il avait opéré une jeune fille de seize ans pour une tumeur bénigne. Il n'est pas question de reproduction de l'os, et cependant l'opérée pouvait écarter le bras du tronc, le porter à la bouche et à l'oreille du côté opposé (1).

## § III. — Os du bassin.

### 1° Ilium. — Ischion. — Pubis.

Nous avons enlevé plusieurs petites portions des os du bassin ; mais dans un cas seulement une quantité suffisante pour apprécier nettement le travail réparateur. La branche ischio-pubienne et la portion articulaire de la symphyse ont été retranchées ; nous avons constaté manifestement la reproduction d'une masse osseuse unissant le pubis à l'ischion, et complétant le trou obturateur.

Observation XIX. — *Arthrite chronique suppurée de la symphyse pubienne.— Ostéite du corps du pubis et de la branche ischio-pubienne. — Fistules multiples et suppuration abondante. — Résection sous-périostée de ces portions osseuses. — Reproduction d'une masse osseuse remplaçant la branche ischio-pubienne et complétant le trou obturateur.* — Marie Pipat, âgée de vingt-huit ans, entre à l'Hôtel-Dieu de Lyon, le 28 mai 1863. Cette malade raconte, qu'il y a treize

(1) Heyfelder, *loc. cit.*

mois environ, elle sentit survenir subitement une douleur très-vive, dont elle rapporte le siége à la fosse iliaque gauche. Elle s'alita et garda le repos le plus absolu pendant quelques jours. Peu de temps après, une tuméfaction se montra au niveau de la région ischio-pubienne ; elle s'accompagna bientôt de douleurs vives et persistantes au niveau de la symphyse pubienne. La tumeur s'ouvrit spontanément et donna issue à une assez grande quantité de pus. La santé générale s'altéra, les règles disparurent, l'amaigrissement se prononça ; un nouvel abcès se forma et s'ouvrit au-dessous du premier. Elle entra une première fois dans le service de notre collègue, le docteur Delore, qui fit l'extraction de quelques petites portions nécrosées.

La malade sortit soulagée, mais les fistules persistant toujours, elle rentre le 18 septembre dans notre service. Elle est alors dans l'état suivant. Elle est très-amaigrie, pâle et anémique ; elle est obligée de garder le lit ; la marche est impossible, le membre inférieur gauche est dans une adduction forcée. Un examen attentif permet de rapporter cette position vicieuse à la contracture des adducteurs, et fait rejeter toute lésion de l'articulation coxo-fémorale ou de la colonne vertébrale.

Deux fistules donnant issue à une assez grande quantité de pus s'ouvrent dans le pli génito-crural. Ces fistules conduisent sur les branches dénudées du pubis et de l'ischion.

Comme la santé générale s'altérait de jour en jour, qu'il n'y avait pas de tuméfaction abdominale profonde, perceptible par le palper ou le toucher rectal, malgré des douleurs qu'éprouvait la malade au moment de la miction et de la défécation, nous nous décidons à intervenir.

L'opération est pratiquée le 25 septembre. On réunit les trajets fistuleux par une incision qu'on prolonge en haut vers le pubis, dans une étendue de 9 centimètres. Les parties molles écartées et le périoste incisé, on commence à détacher avec la sonde-rugine cette membrane à partir de la branche ascendante de l'ischion : cette portion osseuse enflammée, raréfiée, est retranchée dans une longueur de 2 centimètres et demi environ : l'ischion paraissant sain est laissé intact.

La sinuosité des trajets fistuleux n'avait permis qu'une exploration incomplète et défectueuse : le stylet introduit de nouveau dans la plaie pendant l'opération, arrive dans la symphyse pubienne ; celle-ci est détruite en partie, pleine de pus et de fongosités.

Le périoste est décolié sur une plus grande étendue, et l'on enlève en différents temps toute la branche descendante du pubis, le corps de cet os et même une partie de sa branche horizontale : toutes ces portions sont érodées, mais non nécrosées, et de consistance inégale. Les sections ont été dirigées de telle sorte, que l'opération terminée, la partie externe saine de la branche horizontale du pubis ne tient plus à sa congénère du côté opposé que par un petit pont osseux taillé obliquement de haut en bas et de dedans en dehors.

L'ischion examiné de nouveau parut sain. On avait manœuvré tout le temps sous le périoste, ce qui avait permis de ne point s'occuper des lésions des parties voisines. Les fongosités de la symphyse pubienne sont enlevées, ainsi que celles qu'on trouve dans les trajets fistuleux : on cautérise au nitrate d'argent.

Le 26 septembre. — Pouls à 96. Pas de douleurs, ni dans le bassin, ni dans les fosses iliaques. Les jours suivants la fièvre fut modérée; la plaie fut maintenue ouverte largement pour l'écoulement du pus. On ne détermine pas de douleur en pressant sur la crête iliaque et en cherchant à rapprocher. Douleurs de névralgie obturatrice.

Le 6 octobre. — Élimination d'un petit fragment d'os nécrosé.

Le 9. — Douleurs assez vives qui font craindre une inflammation pelvienne profonde. — Bains de siége, cataplasmes, etc.

Le 14. — La plaie a un très-bel aspect, la malade souffre un peu au niveau de la symphyse pubienne : cependant elle peut se lever un moment et faire quelques pas, appuyée sur le bras d'une voisine.

Le 15 novembre. — Il y avait encore une suppuration assez abondante au niveau de l'ischion ; la guérison n'avançait pas; l'os paraissait friable et ramolli ; on cautérisa la partie profonde de la plaie au fer rouge. Cette opération complémentaire n'amena pas de résultats.

La malade se plaint toujours de douleurs sourdes au niveau de l'ischion : la persistance de ces douleurs fait soupçonner une inflammation chronique assez étendue de l'ischion qui, primitivement, avait paru sain. Plusieurs abcès se forment et s'ouvrent autour de cet os : douleurs névralgiques le long du nerf honteux interne. Malgré toutes ces complications, l'état général de la malade s'améliore cependant; la marche devient plus facile. Un abcès périrectal s'étant formé et ayant décollé le rectum, on incise celui-ci comme dans l'opération ordinaire de la fistule à l'anus et l'on resèque une portion de l'ischion.

Malgré ces différentes opérations, les douleurs reviennent de temps à autre, tantôt localisées à l'ischion, tantôt s'irradiant dans le membre inférieur ; un instant même on craignit une lésion osseuse au niveau de la grande échancrure sciatique, la malade ayant accusé de vives douleurs le long du membre inférieur.

Le doigt, introduit dans le vagin, sentait déjà à cette époque une masse osseuse reproduite, au niveau de la branche ascendante de l'ischion : mais la suppuration continuait aux deux extrémités de la plaie, au niveau de la symphyse en haut, de l'ischion en bas.

Le 17 octobre 1864, nous faisons une dernière opération : nous incisons tout l'espace compris entre les deux trajets fistuleux persistants, de manière à explorer toute la région malade.

Nous fîmes constater à toute l'assistance la reproduction de la branche ascendante de l'ischion. Le tissu osseux reproduit est dur, paraît éburné : il

a des dimensions à peu près égales en largeur à celles de la portion qu'il remplace, mais il est plus mince. On pénètre jusqu'au niveau de la symphyse, d'où l'on retire un petit séquestre : on sent à ce niveau, en arrière, une membrane épaisse, non osseuse, mais suffisante pour assurer l'union solide du corps des deux pubis, et surtout pour protéger la cavité pelvienne contre la propagation des fusées purulentes.

La branche ascendante de l'ischion régénérée se joint à la branche horizontale du pubis, non pas directement, mais en faisant un angle à sinus ouvert en dedans qui rétrécit nécessairement le trou obturateur. Quant au corps du pubis lui-même, il n'est pas possible d'apprécier son état, confondu qu'il est en avant et en arrière avec des trousseaux fibreux de nouvelle formation. On termine l'opération en ruginant la tubérosité de l'ischion; on cautérise ensuite légèrement les trajets fistuleux. Pansements avec des mèches qui maintiennent la plaie béante.

Cette opération eut de bons résultats : les douleurs cessèrent, la malade put se lever et marcher une notable partie de la journée.

Le 20 mars 1865. — La malade quitte l'hôpital, marche sans douleurs, en boîtant très-légèrement. La station assise n'est plus douloureuse : le bassin est solide, et la pression, même forte, exercée sur les épines iliaques, reste indolente. Persistent seules les fistules formées par la fonte du tissu cellulaire périvaginal et périrectal.

Cette observation est intéressante au point de vue de la régénération, en ce que nous avons pu nous assurer, dans une opération ultérieure, de la réalité de l'ossification. Par la vue et le toucher, il était possible de constater la nature osseuse de la nouvelle branche du pubis.

Larghi a reséqué la crête iliaque et une grande partie de l'ilium, sur un jeune homme de quatorze ans. Il a constaté la formation d'une masse osseuse nouvelle. Il avait fait une perte de substance à l'os, s'étendant du voisinage de l'articulation sacrée jusque près de la cavité cotyloïde. Pendant l'opération, le feuillet périostal interne de l'os iliaque était agité de battements isochrones à la respiration. La maladie pour laquelle on avait pratiqué la résection ne nous paraît pas suffisamment déterminée dans cette observation; il y avait des lésions complexes qu'il nous paraît difficile d'interpréter (Larghi parle d'une

luxation sacro-iliaque). Dans tous les cas, malgré l'obscurité de certains détails, il résulte de cette observation qu'une grande partie de l'ilium a été reséquée et qu'une nouvelle crête iliaque s'est reformée. D'après ce que nous avons pu voir chez les animaux, il faut s'attendre à une masse épaisse, inégale, aplatie, moins haute que la portion enlevée et sans évasement en dehors.

### 2° Ablation du coccyx.

Le coccyx, quoique formé sur le plan des vertèbres, dont il termine la série, en est tout différent, au point de vue chirurgical. Il n'a pas de canal central et peut être parfaitement enlevé.

Nous avons eu à l'extirper sur une jeune fille pour une ostéite raréfiante suppurée qui durait depuis sept ans, et était la cause des plus sérieuses incommodités. Nous avons constaté la reproduction d'une petite masse osseuse mobile sur le sacrum. Voici les détails de cette observation.

Observation XX. — *Carie du coccyx. — Ablation de l'os. — Reproduction d'une petite plaque osseuse.* — Jeanne B..., âgée de vingt-trois ans, est couchée au n° 109 de la salle Saint-Paul.

Il y a sept ans à peu près, la malade étant en voyage, fut jetée avec violence sur l'angle du banc de sa voiture. Le coup porta sur le périnée et le coccyx; la douleur, au niveau de cet os, persista pendant huit jours, puis disparut pour revenir au bout de trois mois. A cette époque parut également une tuméfaction de la région qui devint le siége de douleurs intermittentes. Malgré les fondants de toute espèce, la tumeur s'abcéda et s'ouvrit spontanément; depuis ce jour, l'abcès ne s'est jamais fermé, du pus a toujours coulé en plus ou moins grande abondance, et, en fin de compte, l'état général s'est altéré. Ajoutons que de nouvelles fistules et de nouveaux décollements s'ajoutèrent successivement aux premiers.

Au commencement du mois de septembre 1861, la malade est dans l'état suivant : la marche ne s'exécute qu'avec la plus grande difficulté; le décubitus dorsal est impossible, la malade ne peut reposer que couchée sur le côté. La défécation est difficile et douloureuse. On trouve au niveau du

coccyx et de la partie postérieure du sacrum des fistules qui conduisent sur ces os altérés. Décollements cutanés multiples.

Un traitement général exerce une heureuse influence sur la santé; la suppuration diminue, la malade reprend quelques forces; mais la marche reste difficile, la défécation ne s'exécute qu'avec peine, les pressions exercées sur le coccyx sont douloureuses. Le toucher rectal ne permet de reconnaître aucun abcès en avant du sacrum et du coccyx.

*Opération.* — Le 9 septembre, on réunit les deux principaux trajets fistuleux par une incision qu'on prolonge en haut et en bas sur une longueur totale de 7 à 8 centimètres, de manière à mettre à nu le coccyx et le tiers inférieur du sacrum. Ces os sont raréfiés, dénudés en quelques points. Avec la sonde-rugine, on dépouille complétement de leur périoste les deux tiers supérieurs de la face postérieure du coccyx : les ligaments sacro-coccygiens sont laissés adhérents au périoste. On introduit entre l'os et le périoste un élévatoire qui fait éclater le tissu osseux en deux portions : les deux tiers du coccyx formés par les trois pièces supérieures de cet os sont ainsi enlevés ; le tiers inférieur du sacrum est ruginé avec précaution afin d'éviter l'ouverture du canal sacré. L'articulation sacro-coccygienne existait toujours, mais les trois premières pièces du coccyx étaient presque confondues ensemble. Les suites immédiates de l'opération furent très-heureuses; il n'y eut que peu de réaction.

Le 1er octobre. — La malade put se coucher sur le dos; la plaie était réunie dans toute la portion coccygienne : la portion sacrée suppura plus longtemps, puis finit par se cicatriser complétement.

Le 8 février 1862. — État local excellent, les fistules sont complétement fermées; la marche est facile, la défécation n'est pas douloureuse, et la malade repose sans gêne dans le décubitus dorsal; depuis huit ans, cette position lui était à peu près interdite. En introduisant le doigt dans le rectum, on sent, entre le sacrum et la portion inférieure du coccyx, qu'on avait laissé une petite plaque de consistance osseuse. Cette portion, dont on évalue les dimensions à celles d'une pièce d'un franc environ, plus haute que large, est mobile sur le sacrum; elle est distincte de la portion terminale du coccyx qui n'a pas été enlevée pendant l'opération.

L'opérée est encore conservée quelque temps dans les salles, et sort définitivement guérie le 29 février 1862.

Cette observation nous paraît avoir un double intérêt. Les extirpations du coccyx sont rares. D'après Heyfelder (1), il n'existerait qu'une seule extirpation authentique du coccyx carié, c'est celle de Van Onsenoort mentionnée par Velpeau.

(1) *Trad.* Bœckel, p. 248.

C'est donc un nouveau fait que nous ajoutons, et qui a été suivi du plus heureux succès, puisque la malade a été guérie d'une incommodité grave dont elle souffrait depuis sept ans. La reproduction osseuse n'est ici que d'une faible importance; mais il est intéressant de savoir qu'on peut obtenir quelque chose dans ce sens.

On devrait pratiquer cette opération, si l'on voulait enlever le coccyx dans le cas de coccyodynie. C'est là une affection que Simpson a décrite et que nous n'avons jamais observée. L'éminent chirurgien d'Édimbourg a proposé et exécuté l'ablation du coccyx pour débarrasser les malades de douleurs vives et persistantes dans cette région. Nott a imité Simpson; les deux opérés ont guéri.

Voici comment nous avons pratiqué l'opération dans le cas de carie du coccyx que nous avons observé.

### PROCÉDÉ POUR L'ABLATION SOUS-PÉRIOSTÉE DU COCCYX.

Le malade étant couché sur le ventre, on s'assure des limites du coccyx en introduisant un doigt dans le rectum, et en saisissant l'os entre ce doigt et un autre placé sur la face postérieure. On fait alors une incision de 7 à 8 centimètres, de manière à dépasser d'un centimètre en haut et de quelques millimètres en bas la pointe du coccyx. Cette incision arrive du premier coup jusqu'à l'os et incise le revêtement fibreux postérieur. On détache alors ce revêtement fibreux à droite et à gauche, de manière à mettre à nu la face postérieure de l'os. Pour opérer cette dénudation plus complétement et ne pas être gêné dans la désarticulation des cornes du coccyx, il faut croiser la première incision au niveau de l'articulation sacro-coccygienne avec une seconde incision transversale.

L'articulation sacro-coccygienne étant mise à découvert par la dénudation de la face postérieure, on incise son fibro-cartilage; on dénude avec la rugine tranchante les cornes de l'os, et l'on poursuit la dénudation jusque sur le bord latéral de côté et d'autre. On introduit alors sous le coccyx, à travers l'articulation sacro-coccygienne, un élévatoire ou bien une rugine courbe, et l'on se sert de cet instrument comme d'un levier pour soulever l'os qui se détache par ce mouvement du revêtement fibreux antérieur.

Si les pièces coccygiennes ne sont pas soudées entre elles, on les enlève

séparément. Dans notre opération sur le vivant, nous avons laissé la pièce ou peut-être les deux pièces inférieures qui étaient indépendantes et saines. Si le sacrum était malade, il faudrait se rappeler que le canal sacré n'est fermé en arrière et en bas que par du tissu fibreux.

---

# CHAPITRE VIII

## DES RÉSECTIONS ET ABLATIONS SOUS-PÉRIOSTÉES DES OS DU MEMBRE SUPÉRIEUR (1).

SOMMAIRE. — Des altérations des os des membres qui peuvent nécessiter les résections sous-périostées. — Résections sous-périostées de l'humérus. — Résections de l'humérus dans certaines formes d'ostéite chronique; avantages des résections latérales dans les lésions purement diaphysaires. — Fractures compliquées. — Procédés pour la résection sous-périostée de l'humérus. — Résection d'une des moitiés supérieure ou inférieure; résection de la partie moyenne. — Ablation de la totalité de l'humérus. — De la position à donner au membre après les diverses résections; dangers de la pseudarthrose. — Faits cliniques. — Os de l'avant-bras. — Procédés opératoires pour la résection et l'ablation complète du radius et du cubitus. — Indications de ces opérations. — Faits cliniques; résection du cubitus; du radius. — Autopsie d'un sujet mort après une résection du radius. — Os de la main. — De la chirurgie conservatrice appliquée aux divers organes de la main. — Dans quelles limites la conservation du périoste doit-elle faire modifier la pratique ordinaire? — Procédés opératoires. — Faits cliniques; métacarpe, phalanges. — Nécessité d'un traitement consécutif longtemps prolongé. — Extension continue à l'aide des doigts de caoutchouc. — De la reproduction des phalanges après les résections traumatiques, le panaris et les diverses ostéites. — Spina ventosa.

D'après les idées que nous avons déjà exposées sur les indications des résections en général, les lésions diaphysaires spon-

(1) Tout en nous occupant dans ce chapitre et le suivant des résections et des ablations complètes des os des membres, nous réserverons pour les chapitres X, XI et XII les résections articulaires proprement dites. L'importance des questions qui se rattachent aux résections des grandes articulations nous fait préférer cette division, malgré l'inconvénient qu'il peut y avoir de séparer les opérations qui portent sur un même os. Nous n'insisterons donc pas ici sur la reconstitution des surfaces articulaires et des conditions de mouvement dans les articulations nouvelles. Nous allons étudier spécialement les cas dans lesquels la régénération osseuse est le fait prédominant, c'est-à-dire les résections diaphysaires portant sur une grande longueur de l'os, qu'elles soient ou non accompagnées de l'ablation des épiphyses correspondantes.

tanées réclameront rarement une ablation de toute l'épaisseur de l'os; c'est surtout lorsqu'une des articulations correspondantes sera envahie qu'on devra intervenir.

Les lésions inflammatoires aiguës ou chroniques des diaphyses guérissent le plus souvent par les moyens chirurgicaux les plus simples; et si nous revenons ici sur cette proposition, c'est pour montrer que, malgré notre confiance en la régénération des os, nous cherchons à restreindre les cas dans lesquels on pourrait être tenté de pratiquer une résection.

Les périostites phlegmoneuses les plus graves en apparence cèdent aux grandes incisions, au drainage et au traitement ordinaire des inflammations profondes. Elles se terminent quelquefois par nécrose de toute la partie dénudée; mais, le plus souvent, le périoste se recolle malgré la séparation de l'os par la suppuration, et il n'y a qu'une partie très-limitée de nécrosée.

C'est chez les enfants et chez les jeunes gens qu'on observe surtout ces périostites suppurées, s'accompagnant au début des accidents les plus alarmants; on ouvre l'abcès, on sent avec le stylet l'os dénudé; on craint une nécrose étendue, et tout se réduit plus tard à la sortie de quelques petits séquestres.

Si alors on allait intervenir sous l'impression fâcheuse que laissent les accidents du début, on ferait une opération grave par elle-même et qui n'est nullement indiquée. Il faut attendre; et ce n'est qu'en cas de suppuration excessive, de marche progressive de la maladie, de dénudation de plus en plus étendue, d'affaiblissement proportionnel du malade, qu'on peut être autorisé à enlever une diaphyse. C'est lorsque la périostite est générale, ou du moins étendue à presque tout le pourtour de l'organe, lorsque la diaphyse est en partie entourée de pus, qu'il pourra être utile de l'enlever, avant d'attendre sa mortification, en détachant le périoste sur les points où il est encore adhérent. Le cartilage de conjugaison a servi de barrière

à l'inflammation, et la diaphyse est alors retirée d'une cavité suppurante délimitée par le périoste en dehors, et par chacun des cartilages de conjugaison en haut et en bas.

Les ostéomyélites ou inflammations profondes des os sont plus graves; les symptômes immédiats sont plus alarmants; mais, ici encore, il ne faut pas perdre tout espoir de conserver le membre. Une trépanation qui donne issue au pus et fait cesser l'étranglement soulage le malade et peut changer complétement la physionomie de l'affection. Si les accidents persistent, il faut alors amputer ou mettre la résection en question.

Nous ne partageons pas sur ce point l'opinion trop absolue de Chassaignac (1). Ce chirurgien, qui a si bien étudié les abcès sous-périostiques et l'ostéomyélite, nous paraît avoir exagéré la gravité de cette dernière maladie, en la considérant comme toujours mortelle, si l'amputation du membre n'est pas pratiquée. Nous rapportons plus loin (voy. *Résection du fémur*) une observation d'ostéomyélite suppurée, à symptômes très-graves, qui a parfaitement guéri sans amputation ni résection. Demme (2) et Volkmann (3) se sont aussi élevés contre les conclusions trop absolues de Chassaignac. Nous avons déjà dit, à propos de la nécrose (page 16), ce qui nous semblait expliquer les terminaisons différentes de cette maladie. Sans doute, il est des abcès sous-périostiques ou des ostéomyélites qui sont tout à fait au-dessus des ressources de l'art, par la violence des symptômes et surtout par la coexistence ou la préexistence d'un état typhique général. Mais, en prenant l'ensemble des cas, on reconnaîtra que ces derniers ne sont pas les plus nombreux.

Dans les lésions chroniques des diaphyses, l'abrasion, l'évide-

(1) *Traité de la suppuration*, t. I, et *Mémoire sur l'ostéomyélite*, 1854.

(2) *Archiv für klinische Chirurgie, von* Langenbeck, 1862.

(3) *Handbuch der allgemeinen und speciellen Chirurgie, von* Pitha *und* Billroth, 1865.

ment, les divers procédés de résections partielles, doivent être presque exclusivement employés.

### § I. — Résection sous-périostée de l'humérus.

Nous avons pratiqué dans un cas la résection sous-périostée de la moitié supérieure de l'humérus, et cette opération nous a fourni le cas le plus démonstratif de régénération osseuse que nous ayons été à même de constater. C'est le fait que nous avons déjà rapporté (page 46). Nous avons d'autres fois enlevé l'extrémité supérieure sur une longueur de 4 ou 5 centimètres, mais ces faits seront exposés quand nous nous occuperons de la résection scapulo-humérale. Dans tous les autres cas de lésion de l'humérus que nous avons rencontrés, nous n'avons eu qu'à extraire des séquestres ou à faire une abrasion plus ou moins profonde de l'os. Nous concevons des cas, cependant, dans lesquels on pourrait avoir à reséquer toute l'épaisseur de la diaphyse humérale.

#### 1° Résection de l'humérus dans certaines formes d'ostéite chronique.

Dans une ostéite chronique (prenons la forme bulleuse pour exemple, malgré sa rareté), s'il se trouve au centre de l'os des tissus altérés ou des amas de fongosités que l'évidement et la cautérisation n'auront pu modifier, si la maladie va en progressant au lieu de tendre vers la guérison, si le membre reste condamné à l'impuissance et devient le siége de douleurs persistantes, etc., alors une résection totale pourra être indiquée. Il vaudra mieux conserver cependant, comme le recommandait tout particulièrement Moreau, une bandelette osseuse pour unir les deux portions de l'os restées saines. On assure par là la longueur du membre et l'on n'est pas exposé à une pseu-

darthrose. Or, comme l'altération osseuse n'atteint pas également toute l'étendue de l'os, on aura chance le plus souvent de trouver sur quelque face une lamelle continue à conserver.

A ces résections d'une grande partie de l'épaisseur de l'os, Moreau combinait l'évidement des parties situées au-dessus et au-dessous. Dans un cas, après le retranchement d'une portion de la diaphyse, il fit, dans la partie supérieure, au niveau du deltoïde, une entaille dans l'os, d'un pouce et demi de long, et assez large pour nettoyer complétement le canal médullaire (1).

Comme on n'aura à faire ces opérations que pour des ostéites anciennes, on trouvera l'os toujours modifié dans sa structure. Il sera plus ou moins raréfié dans sa plus grande étendue, partiellement éburné dans quelques cas; la moelle aura été remplacée par des fongosités, et, en certains points, par du tissu spongieux; il n'existera même plus de canal médullaire. Aussi n'aura-t-on pas à craindre l'ostéomyélite comme si l'on pénétrait dans le canal médullaire d'un os sain; les os chroniquement enflammés supportant mieux les traumatismes que les os sains (2).

Avec les idées que nous venons d'exposer, nous ne pouvon adopter la manière d'agir des chirurgiens italiens, Larghi et Borelli, qui ont enlevé des diaphyses humérales pour des ostéites avec nécrose centrale limitée. Nous avons dans toutes les circonstances émis la même opinion sur ces opérations, c'est-

(1) Champion, *thèse citée*, p. 54.

(2) Dans ces inflammations traumatiques du tissu médullaire, les questions de milieu sont toujours dominantes. L'ostéomyélite, sur laquelle ont tant insisté les médecins militaires, à l'occasion des guerres de Crimée et d'Italie, n'est si grave dans les camps et dans les hôpitaux que par la pyoémie, dont le germe se développe toujours dans des locaux encombrés. A la campagne, les fractures compliquées guérissent avec une remarquable simplicité, malgré l'attrition du tissu médullaire.

à-dire que tout en les critiquant, quant à leurs indications, nous les avons regardées comme de magnifiques exemples de régénération osseuse. Larghi a fait représenter, dans son mémoire (page 160, pl. I), la portion de l'humérus qu'il a enlevée sur un garçon de quinze ans. Or, cette portion osseuse qui est creusée à son centre d'une cavité de 4 centimètres de longueur sur 2 ou 3 de largeur, ne paraît pas altérée dans le reste de son étendue. Tout nous fait donc penser que l'ablation simple du séquestre, avec abrasion ou cautérisation de la cavité, au besoin, eût suffi pour guérir le malade. Larghi a, du reste, dans la suite (1), désavoué ces opérations, en regrettant de ne pas avoir traité ses malades par la cautérisation au nitrate d'argent.

### 2° Résection de l'humérus dans les fractures compliquées.

Après une fracture compliquée de l'humérus, produite par une balle ou par toute autre cause, la règle générale est de conserver le membre. Si l'on doit amputer, ce n'est pas à cause de la fracture, c'est à cause de l'altération des parties molles ou de la lésion des vaisseaux et nerfs des membres. Lorsque les parties molles sont trop délabrées pour résister à la réaction inflammatoire, la résection ne doit pas être pratiquée; elle ne préviendrait aucun des accidents qui menacent le blessé. D'autre part, lorsque les parties molles sont en bon état, il faut conserver le membre; on enlèvera d'abord les esquilles, et, si les

(1) *Operazioni sottopériostée e sottocassulari*, p. 77.

« Quand j'ai pratiqué l'extraction de l'humérus, disait-il en 1855, je n'avais pas encore essayé le traitement des maladies osseuses par le nitrate d'argent; quand je renouvelai ma tentative, je n'avais pas encore une idée arrêtée sur la valeur de la cautérisation. En tentant l'extraction sous-périostée, je voulais faire une opération moins grave que l'amputation; une autre fois, au lieu d'enlever l'os, j'emploierai les cylindres de nitrate d'argent. »

désordres de l'os sont trop graves, on pratiquera une véritable résection. On enlèvera les esquilles, en les dépouillant de leur périoste ; on dénudera les bouts de l'os jusqu'à la hauteur des fissures longitudinales, et l'on reséquera à ce niveau. Mais, lorsque les désordres osseux ne sont pas trop considérables, il vaut mieux placer le bras dans une gouttière et ne rien faire, si ce n'est l'extraction des petites esquilles complétement détachées.

Nous avons déjà exposé quelques considérations à ce sujet (page 124) ; mais il nous paraît utile de revenir sur certains faits que nous avons expérimentalement étudiés, et qui sont directement applicables au traitement des fractures compliquées (1re partie, chap. III, V et XIV) (1).

Ce n'est pas la dénudation des os qui amène la nécrose, c'est l'inflammation qui suit cette dénudation.

Quelque étendue que soit une dénudation périphérique, l'os continue à vivre si les parties molles se recollent, et s'il ne survient pas une ostéomyélite consécutive, qui amène la suppuration de la moelle et la destruction des vaisseaux médullaires.

Si les simples dénudations sont peu graves par elles-mêmes, elles sont cependant suivies de nécrose, lorsqu'elles sont accompagnées du broiement ou du décollement de la moelle. C'est là le danger des fractures en éclat, avec esquilles multiples et fissures prolongées.

Lorsqu'il s'agit de réduire une portion saillante à travers les chairs, l'état des parties molles voisines est très-important à considérer. Si ces parties molles sont seulement perforées et nettement déchirées, elles se recolleront très-bien. Mais, si elles sont fortement contusionnées au niveau de la fracture, il vaut mieux

(1) Dans un foyer qui ne s'enflamme pas, de petites esquilles complétement détachées peuvent reprendre des adhérences et continuer de vivre. Elles disparaissent alors par médullisation. Dans les cas où elles ne reprennent pas des adhérences, elles sont plus ou moins longtemps tolérées et éliminées consécutivement par des abcès (chap. XIV).

reséquer la portion saillante, surtout si elle est dépouillée de son périoste. C'est surtout dans le cas où le foyer doit suppurer, que la dénudation de l'os expose à la nécrose.

Dans les cas douteux, il n'y a qu'avantage à reséquer, ou au moins à régulariser un fragment osseux qui dépasse le niveau des chairs. Mais, quand il n'y a qu'une petite plaie, et que les fragments osseux sont à leur place, il ne faut pas aller fouiller dans le foyer de la fracture. Ce n'est que lorsqu'une fracture comminutive siége au voisinage d'une grande articulation, qu'il est important de se rendre compte de l'état des surfaces articulaires. Autant on peut temporiser pour les fractures diaphysaires, autant il faut être prêt à agir pour les fractures articulaires.

Lorsqu'une grande articulation est ouverte et les extrémités articulaires fracturées comminutivement, nous croyons qu'il faut pratiquer la résection immédiate, malgré les avantages que nous avons attribués aux résections secondaires. Une résection hâtive nous paraît le meilleur moyen de prévenir les accidents qui menacent le blessé.

Nous recommanderons d'autant plus la résection dans les lésions des extrémités supérieure et inférieure de l'humérus, que la résection sous-périostée doit donner des résultats supérieurs à l'expectation elle-même, au point de vue de la mobilité et de l'utilité du membre, comme nous le démontrerons plus tard.

Quant à l'amputation, elle nous paraît rarement indiquée dans les fractures de l'humérus; la résection est préférable, quelle que soit la longueur d'os à enlever, s'il s'agit d'un sujet jeune et si les parties molles sont en bon état. Dût-on enlever les deux tiers, même les trois quarts de l'os, nous croyons qu'il faudrait toujours tenter la conservation du membre.

Chassaignac (1) a enlevé les deux tiers inférieurs de la diaphyse de l'humérus. Son malade a parfaitement guéri, mais

(1) *Traité des opér. chir.*, t. I, et *Bulletin de la Soc. de chirurg.*, 1864, p. 187.

l'observation ne donne aucun détail sur le travail de régénération. Ce travail se serait cependant accompli ultérieurement d'après les renseignements fournis par l'auteur à la Société de chirurgie.

### 3° Procédés pour la résection sous-périostée de l'humérus.

Il ne peut être question des procédés à lambeaux usités par Moreau et recommandés encore par quelques chirurgiens. La possibilité de pouvoir ployer le bras au niveau de la fracture, ou après une première section de l'os, permet de faire toutes les résections au moyen d'une seule incision longitudinale. Mais le point délicat est de déterminer où doit passer cette incision.

Larghi a proposé et exécuté l'incision sur le côté externe; mais cette incision prolongée trop bas a le grave inconvénient de compromettre le nerf radial, si l'on ne prend pas des précautions spéciales. Heyfelder recommande aussi l'incision externe.

Dans les fractures, on pourra choisir l'interstice musculaire le plus voisin de la perforation de la peau. Dans les cas où l'on aurait à reséquer l'humérus pour altération chronique, il y a trois voies qu'on peut suivre, selon les parties de l'os à enlever.

1° *Cas dans lesquels on veut enlever la moitié supérieure de l'humérus.* — Il faut alors employer le procédé que nous décrirons à propos de la résection scapulo-humérale : suivre le bord interne et antérieur du deltoïde, inciser la gaîne périostique depuis la capsule jusqu'à l'empreinte deltoïdienne, et plus bas au besoin. Une fois l'humérus désarticulé, on peut, en faisant saillir l'os en haut, détacher son enveloppe périostale, par zones circulaires, jusqu'à son extrémité inférieure.

2° *Cas dans lesquels on veut enlever la partie moyenne de l'os et même toute la diaphyse.* — Larghi ayant eu le malheur de couper le nerf radial dans une de ses opérations, chercha un moyen pour éviter cet accident à l'avenir. Il imagina alors deux procédés : Faire une incision à la peau au-dessus ou au-dessous de la partie à extraire; scier l'os en un point et le dégager à travers cette incision, en le dénudant au fur et à mesure qu'on le fait saillir. Ou bien faire deux incisions, une au dessous, l'autre au-dessus de la portion à extraire; scier l'os à chacun de ces points, sans isoler sa partie moyenne; et n'isoler cette partie moyenne qu'après les deux traits de scie. Il appelle ce procédé : *procédé à tunnel.*

Comme il importe avant tout de bien voir ce qu'on fait, et de se placer dans les conditions qui permettront de laisser subsister un pont osseux entre les deux extrémités de l'os, nous préférons un autre procédé.

### PROCÉDÉ POUR L'ABLATION DE LA DIAPHYSE HUMÉRALE.

Nous suivons le bord externe, mais avant toute chose nous nous assurons de la situation du nerf radial. Pour trouver le nerf radial et pouvoir se servir de la première incision pour l'opération définitive, il faut conduire le bistouri le long de l'interstice qui existe entre la portion externe du triceps et le brachial antérieur. Le nerf contourne l'humérus et traverse la cloison intermusculaire externe à 10 centimètres au-dessus du point saillant de l'épicondyle. Dès que ce nerf est découvert, on l'éloigne avec des crochets mousses en ayant soin de saisir en même temps une petite épaisseur de tissu musculaire pour ne pas léser le tissu nerveux. Ce nerf mis à l'abri, on fait l'incision du périoste sur la longueur voulue, et l'on peut remonter ainsi jusque sur le col chirurgical de l'humérus, en séparant le triceps du deltoïde.

Ainsi donc, le point principal de l'opération est d'abord de s'assurer de la position du nerf, puis l'opération n'offre aucune difficulté ni aucun danger.

3° *Cas dans lesquels on veut enlever le tiers inférieur de l'humérus.* — Cette opération n'est autre que celle que nous décrirons pour la résection du coude. On incise entre le long

supinateur et la portion externe du triceps. On dépouille, par le procédé que nous indiquerons, l'extrémité inférieure de l'humérus. On la luxe; on repousse ensuite en haut les chairs et la gaîne périostique. Celle-ci peut être détachée sans trop de difficulté jusqu'à la hauteur de la moitié de l'os; bien qu'on dépasse de beaucoup le niveau du nerf radial on n'intéresse pas ce nerf, protégé qu'il est par la membrane périostique.

4° *Procédé pour l'extraction sous-périostée de l'humérus entier sur le cadavre.* — S'il arrivait que l'on pût mettre en question l'ablation complète de l'humérus, on l'enlèverait par le premier et le troisième procédés réunis, c'est-à-dire qu'on dénuderait d'abord sa moitié supérieure puis sa moitié inférieure. Il ne serait pas nécessaire de faire une incision tout le long de l'os; il suffirait de découvrir séparément les deux extrémités articulaires. On retire ainsi sur le cadavre la totalité de l'humérus de sa gaîne périostique, sans lui laisser adhérer un lambeau de périoste, et en conservant tous les rapports des muscles du bras. L'os est aussi net que s'il avait été dépouillé de ses parties molles par la macération. C'est au-dessous de l'âge de vingt-cinq ans que cette opération est facilement praticable.

4° De la position à donner à l'humérus après la résection de la diaphyse. — Dangers de la pseudarthrose.

La pseudarthrose a été souvent observée après la résection de la diaphyse de l'humérus. Cet accident n'a rien qui doive nous surprendre dans les faits de Moreau et autres chirurgiens qui n'ont jamais eu l'idée de conserver le périoste. Dans les conditions des résections anciennes, il nous paraît presque inévitable, si l'on ne rapproche pas exactement les fragments. Aussi plusieurs chirurgiens ont-ils, par la crainte seule de la pseudarthrose (Jobert, Stromeyer, Esmarch, Paul), rejeté la résection

de la diaphyse humérale, dès qu'il fallait faire une perte de substance considérable.

Avec la conservation du périoste, on risquera bien moins d'avoir une pseudarthrose, qu'on rapproche ou qu'on ne rapproche pas. Nous avons déjà dit, dans nos généralités, qu'on devait d'autant plus rapprocher qu'on avait moins de chance d'obtenir une reproduction de l'os. C'est dire que chez les adultes on rapprochera. Dût-on même espérer la reproduction, il est plus prudent de rapprocher, dès que la perte de substance n'excède pas 7 à 8 centimètres, car le bras s'accommode très-bien de ce raccourcissement; il finit par devenir tout aussi fort et tout aussi agile. D'autre part, bien que Moreau ait vu son opéré se servir de son bras malgré la pseudarthrose, on doit considérer cet accident comme très-grave, au point de vue fonctionnel, lorsqu'une grande distance est laissée entre les fragments.

Si l'on doit rapprocher, la conservation de la gaîne périostique a toujours un double avantage; elle limite d'abord le foyer de la résection, et puis elle accumule, autour des bouts de l'os, une grande quantité de matière ossifiable.

Lorsque plus de 7 à 8 centimètres auront été enlevés, on rapprochera les fragments de manière à diminuer d'une moitié au moins la longueur de la gaîne périostique. On rapprochera d'autant plus qu'on devra moins compter sur la régénération.

On rapprochera plus au centre de l'humérus qu'aux extrémités de l'os, car il ne faudra pas oublier que les propriétés ostéogéniques de la gaîne périostique sont plus prononcées aux extrémités de l'os qu'au milieu, au niveau des portions juxta-épiphysaires qu'au centre de la diaphyse.

### 5° Faits cliniques.

Indépendamment des cas anciens qu'on trouve cités dans les auteurs (Velpeau, Heyfelder, etc.), on connaît plusieurs faits de

résection diaphysaire de l'humérus dans lesquels le périoste ayant été intentionnellement conservé, il y a eu régénération de l'os. Deux appartiennent à Larghi, un autre à Borelli, un quatrième à Bourguet (d'Aix), un cinquième à Giraldès.

Voici un des cas de Larghi ; nous l'avons traduit autrefois dans la *Gazette hebdomadaire* (1858, n° 50).

Observation XXI. — *Résection sous-périostée de 87 millimètres de la diaphyse humérale pour une ostéite suppurée, par* Larghi. — *Reproduction de l'os en deux mois et demi.* — « Mascia (Domenico), de Pettiningo, cordonnier, âgé de quinze ans, entré le 28 octobre 1851 à l'hôpital de Verceil. Opéré le 10 novembre, sorti le 16 mars 1852.

» Scrofuleux ; ulcères sous le menton. Depuis deux ans, mal au bras droit, pour lequel plusieurs chirurgiens ont proposé l'amputation ! A la région externe du bras, ouverture qui conduit dans un vaste sinus creusé dans l'intérieur de l'os ; odeur de nécrose ; suppuration abondante.

» Opération sous-périostée. Incision le long du bord externe de l'humérus, pratiquée à peu de chose près comme dans le cas précédent. La dissection du périoste fut lente autour de l'ouverture ; mais elle devint bientôt plus facile. Je détachai ensuite cette membrane à la partie inférieure, et, arrivé près de la tubérosité externe, je passai la scie à chaîne entre l'os et le périoste, et je sciai l'os. Je relevai ensuite le fragment supérieur ; je détachai avec les rugines les fortes adhérences du bord interne, et, arrivé au niveau de l'attache inférieure du deltoïde, je reconnus que l'os à ce niveau se rapprochait de son volume normal. Emploi de la compresse fendue. Section de l'os avec une petite scie commune.

» Légère hémorrhagie par le bout supérieur de l'os, arrêtée par la compression temporaire. Huit points de suture, compresses, attelles de carton.

» L'opération fut faite en présence des docteurs Allario Luigi, chirurgien de l'hôpital, et Francesco Turina, praticien de la ville.

» Hauteur de la portion d'humérus enlevée, 87 millimètres ;

» Circonférence centrale, 110 millimètres ;

» Hauteur de la caverne, 34 millimètres ;

» Largeur de la caverne, 20 à 25 millimètres ;

» Profondeur, 10 millimètres.

» A la partie inférieure, je laissai en place une petite partie d'os nécrosé. Cette circonstance rendit la cure imparfaite. En pareil cas, je n'hésiterais pas, si cela était nécessaire, à pénétrer jusque dans la cavité articulaire. L'expérience m'a rendu plus hardi que je ne l'étais à cette époque.

» 10 novembre. — 20 gouttes de laudanum.

» 11 novembre. — Pas de fièvre.

» 13. — J'enlevai l'appareil. Pas d'érysipèle, pas de suppuration au niveau des points de suture.

» 16. — Pas plus de fièvre qu'avant l'opération. J'enlève trois points de suture.

» 20. — Le membre paraît un peu raccourci. Légère extension. J'enlève les derniers points de suture.

» 23. — A vrai dire, il n'y a pas eu de suppuration de la cavité périostale, il y a eu seulement au niveau des fils quelques gouttes de pus.

» 25. — On change l'appareil.

» 27. — Extension permanente.

» 30. — Cautérisation au nitrate d'argent des fongosités qui s'élèvent de points traversés par les fils. Continuation de l'extension permanente. Le membre a recouvré sa longueur naturelle.

» 4 décembre. — Le toucher indique que le nouvel os est déjà consistant, presque dur.

» 10. — Sentant l'humérus entièrement formé, je plie légèrement l'avant-bras.

» 12 et 13. — Cautérisation de la plaie longitudinale, qui devient fongueuse sur toute son étendue. Le malade lève le bras en soutenant la main droite avec la main gauche.

» 18. — Cautérisation superficielle de la plaie longitudinale. Pendant cette cautérisation, le bras se contracte, et le nouvel os se courbe pour reprendre immédiatement après sa direction première.

» Par l'ouverture de l'ancien ulcère, qui correspondait à la caverne humérale, j'introduis un cylindre de nitrate d'argent, et je heurte un corps résistant.

» 27 décembre. — Là où l'os nouveau se joint à l'ancien au niveau du deltoïde, il fait une petite saillie. Attelle de carton compressive.

» 29. — La courbure a disparu. Je cautérise superficiellement le long de la cicatrice et profondément dans l'ancienne ouverture. Flexion à angle droit de l'avant-bras sur le bras. Le malade se lève depuis quelques jours avec le bras en écharpe.

» 6 janvier. — La plaie longitudinale touche à la cicatrisation. L'humérus est décidément reproduit. On sent la continuité de l'os tout le long du bras. Le volume et la longueur des deux bras sont égaux. L'ancienne ouverture fistuleuse s'est reproduite. Les mouvements d'extension de la main sont limités.

» 24. — Je cautérise encore profondément la fistule, en y laissant un cylindre de nitrate d'argent.

» Je répétai cette cautérisation deux fois dans le cours de février; le trajet fistuleux ne se ferma pas. Le malade sortit de l'hôpital le 16 mars 1852. »

L'autre cas de Larghi, le premier en date, a été observé en 1845. Il s'agit aussi de l'ablation de la diaphyse humérale. Le périoste fut incisé au-dessous du col chirurgical de l'humérus, et l'incision fut continuée jusqu'à quatre travers de doigt au-dessus de l'épicondyle. L'opéré était un jeune homme de vingt ans, atteint d'ostéite diaphysaire de l'humérus. La réunion eut lieu par première intention. Au trentième jour, la production intrapériostique était déjà résistante. Cinquante jours après, le tissu nouveau était solide, et l'humérus paraissait plus gros au niveau de la résection que celui du côté sain. Il n'y eut pas de raccourcissement notable. Au moment de sa sortie de l'hôpital, soixante-dix jours après l'opération, le malade pouvait se servir de son bras pour se vêtir, pour porter des aliments à la bouche, etc.

L'opération de Borelli (1) fut faite aussi pour une ostéite avec nécrose de la diaphyse humérale. On enleva 11 centimètres; l'os mit quatre mois à se reproduire.

Giraldès a montré à la Société de chirurgie un enfant auquel il avait enlevé 10 centimètres environ de l'humérus. « J'ai enlevé, dit ce chirurgien (2), chez un enfant de dix ans, plus de 10 centimètres d'humérus en raclant le périoste circulairement. Après cette ablation, le membre oscillait de tous côtés. La reproduction s'est opérée. J'ai bien positivement fait une ablation sous-périostée; j'ai décollé péniblement cette membrane dans toute son étendue; elle n'était le siége d'aucune ossification, et, après l'opération, j'ai obtenu un étui constitué exclusivement par le périoste. »

L'observation de Bourguet (3) a un intérêt d'un autre genre,

(1) *Cenni storico-pathologici intorno alle resezione sottoperiostée.* Torino, 1858. Nous avons rapporté cette observation et la précédente dans notre premier mémoire. (*Gaz. hebd.*, 1858.)

(2) *Bulletin de la Société de chirurgie* pour 1863, séance du 15 avril.

(3) *Comptes rendus de l'Institut*, août 1860.

puisqu'elle se rapporte à une fracture compliquée, observée sur un homme déjà avancé en âge.

Il s'agissait d'une fracture comminutive du tiers supérieur de l'humérus, produite par un coup de feu tiré à bout portant. Le foyer de la fracture fut largement mis à découvert, et les fragments enlevés, en laissant le périoste en place. Ces fragments réunis représentaient plus de 7 centimètres de la diaphyse. « Il se forma une tumeur d'abord molle et fibro-cartilagineuse qui devint plus tard osseuse. Cet os nouveau, ou, si l'on aime mieux, cette espèce de cal très-allongé et très-volumineux, examiné onze ans après l'opération, représentait une partie osseuse longue de 5 à 6 centimètres, étendue du col chirurgical jusqu'aux environs de l'empreinte deltoïdienne, se continuant en haut et en bas avec les deux fragments de la fracture. »

### § II. — Os de l'avant-bras.

On a eu très-souvent à reséquer ces os pour des fractures compliquées. Nous n'avons pas cependant dans notre pratique de fait de ce genre; les cas que nous avons observés, ayant nécessité ou l'amputation de l'avant-bras ou bien seulement l'extraction de quelques esquilles, ne peuvent nous servir pour l'étude de la régénération des os. Les fractures compliquées que nous avons reçues à l'Hôtel-Dieu ont été le plus souvent produites par des engrenages de machines à vapeur, et alors il ne faut pas penser à la conservation du membre. Une seule fois, nous avons fait une tentative conservatrice. Il s'agissait d'un jeune manœuvre de quatorze ans qui avait fait une chute sur le poignet; l'extrémité inférieure du cubitus était fracturée comminutivement et dépouillée de parties molles; nous avons reséqué 6 centimètres de cubitus. Le lendemain, la gangrène avait envahi le petit doigt et l'annulaire, et menaçait l'avant-bras; nous déta-

châmes la main en ménageant un lambeau interne pour recouvrir le radius que nous laissâmes entier; le blessé guérit très-rapidement. Nous rapportons ce fait parce que nous avions constaté combien le décollement du périoste du cubitus avait été facile; on l'avait détaché sans effort jusqu'au-dessus de la fracture.

1° Procédés opératoires. — Cubitus. — Radius.

La résection et même l'ablation complète du cubitus sont facilitées par la position superficielle de cet os. Tout son bord postérieur est sous-cutané, et la direction de l'incision est par cela même tracée. Le radius, entouré de muscles importants à ménager, et contourné par une branche importante du nerf radial, présente plus de difficultés.

*Cubitus.* — Il n'y a dans cette extirpation qu'un point particulier : c'est le dégagement de l'extrémité olécrânienne. Il faut alors faire une incision en dehors du triceps, déjeter ce muscle en dedans, écarter les lèvres de la plaie avec des crochets mousses et dégager latéralement l'olécrâne. Par la section de l'os au milieu, on renversera chaque fragment successivement, et l'on achèvera la dénudation.

*Radius.* — La plupart des auteurs classiques ne donnent pas de règles précises pour la résection de la diaphyse ou l'extirpation du radius. On se contente de dire d'inciser sur le bord externe (Heyfelder), mais la disposition anatomique de la région exige des données plus exactes. On découvre l'os très-facilement, il est vrai, mais on compromet les muscles. Parmi les chirurgiens qui ont écrit avant qu'il ne fût question de conserver le périoste, Velpeau nous paraît s'être seul occupé de ménager les muscles et les tendons. Il indique qu'on peut, sur le cadavre, enlever la totalité de cet os sans difficulté et sans

détruire absolument aucun muscle et aucun tendon. Il fait une incision parallèle à l'axe du membre pour mettre d'abord le côté externe et postérieur du radius à découvert. « Les deux lèvres de la plaie sont ensuite écartées et séparées des faces postérieure et antérieure de l'os à l'aide du bistouri, un peu au-dessous de sa partie moyenne, attendu que là il est en quelque sorte à nu sous les téguments. Dès lors, on tâche de faire glisser entre son bord cubital et les chairs une sonde cannelée, qui doit servir de conducteur à la scie articulée. On le divise de dedans en dehors, au moyen de ce dernier instrument; puis on en extirpe les deux fragments l'un après l'autre, en les disséquant avec soin, de leur extrémité libre vers l'articulation. »

Larghi attaque cet os par sa face antérieure; il se guide sur le bord antérieur du faisceau musculaire formé par le long supinateur et les radiaux. Il dirige l'incision dans ce sens tout le long du radius, puis déjette l'artère en dedans, et protége ce vaisseau pendant le détachement de la gaîne périostique et la section de l'os. Comme dans le procédé de Velpeau, on scie l'os au milieu et l'on soulève successivement chacune de ses moitiés.

Le radius est, parmi les os longs, un des plus difficiles à extraire dans sa totalité, si l'on veut suivre les règles générales que nous avons exposées, c'est-à-dire si l'on veut ménager tous les muscles ou tendons, et ne léser aucun tronc vasculaire ou nerveux. Rien de si facile, sans doute, que de faire une incision le long du bord externe de l'avant-bras ou à la face postérieure, et de découvrir le radius à travers les couches musculaires. Dans les cas pathologiques, l'atrophie des couches musculaires facilitera encore l'opération. Mais si l'on veut faire une ablation sous-périostée régulière, il faut aborder l'os à travers les interstices musculaires. Il ne sera pas toujours facile de les trouver sur le vivant, mais on pourra se guider sur des données suffisamment approximatives.

L'incision faite en avant du faisceau formé par le long supinateur et les radiaux exposera à la lésion des vaisseaux. Ce n'est pas tant la lésion de l'artère qu'on aura à redouter, que la dénudation et la contusion des veines qui l'accompagnent. L'incision faite en arrière de cette masse musculaire n'exposera pas à léser les vaisseaux ; mais, comme elle tomberait en bas, sur la face dorsale du membre, elle créerait des difficultés insurmontables pour la dénudation de l'extrémité inférieure de l'os. Pour que cette extrémité puisse être extraite sans sacrifier les tendons qui l'entourent, il faut suivre le bord postérieur du long supinateur, dont le tendon est facile à découvrir à la partie moyenne de l'avant-bras.

### PROCÉDÉ OPÉRATOIRE POUR L'ABLATION DE LA TOTALITÉ DU RADIUS.

1er TEMPS. *Incision de la peau et des interstices musculaires.* — On fait une incision sur le bord externe de l'avant-bras depuis l'apophyse styloïde jusqu'à la hauteur de l'articulation radio-humérale. Cette incision faite, deux points de repère sont à trouver : les tendons réunis du court extenseur et long abducteur du pouce en bas, et le tendon du long supinateur au tiers inférieur de l'avant-bras. C'est le bord postérieur du long supinateur qui est le point de repère le plus important. On n'a qu'à le suivre en bas pour laisser les premiers tendons en arrière, et, en haut, pour trouver l'interstice qui permette d'aborder l'os. On écarte alors le long supinateur des radiaux qu'on rejette en arrière et l'on a sous les yeux le radius recouvert par le court supinateur. Ce dernier muscle est alors incisé longitudinalement, et l'on pénètre dans la gaîne périostique.

Mais dans cette incision du court supinateur il faut éviter les deux branches du nerf radial : la superficielle et la profonde. Cette dernière contourne le radius et pourrait être coupée si l'on n'y prenait garde. Mais comme, par l'écartement des muscles, ces branches nerveuses sont à découvert, on incise longitudinalement dans leur intervalle. La branche superficielle croisant au tiers inférieur de l'avant-bras le tendon du long supinateur, est compromise dans l'incision de la peau et du tissu cellulaire sous-cutané ; on doit aller avec précaution pour le déjeter en dedans.

2e TEMPS. *Dénudation et section de l'os.* — Après l'incision de la gaîne périostique sur toute sa longueur, on la détache latéralement. On scie l'os au milieu ; on relève chaque fragment, que l'on achève de dénuder.

2° Indications de la résection et de l'extirpation complète du radius et du cubitus.

Les fractures compliquées ont été souvent l'occasion de résections partielles de la diaphyse du radius et du cubitus. Lorsque la lésion est bornée à un seul os, l'os restant sert d'attelle, et le résultat est avantageux, qu'il y ait ou non régénération. On a également reséqué cet os assez fréquemment pour des ostéites suppurées.

L'extirpation complète a été quelquefois pratiquée, mais, à ce sujet, il faut être précis dans les termes et ne pas prendre pour des extirpations complètes les ablations de toute la diaphyse seulement. La question est toute différente, en effet, selon qu'on laisse ou qu'on enlève l'extrémité supérieure de l'os. L'ouverture de l'articulation du coude rend ces opérations graves, et l'indication d'agir ainsi doit se présenter rarement, car ce ne peut être que très-exceptionnellement que les articulations inférieure et supérieure de l'os soient prises simultanément. Le plus souvent il reste une extrémité saine, et il faut bien se garder alors de pénétrer dans l'articulation, ne laisserait-on qu'une longueur de 10 ou 15 millimètres à chaque extrémité, l'opération sera beaucoup moins grave (1).

3° Faits cliniques.

Nous avons enlevé 7 centimètres de la partie moyenne du cubitus, pour une ostéite que nous avions déjà traitée inutilement par la rugination et le fer rouge, et qui entretenait des

(1) « Butt, en 1825, et Carnochan, en 1858, ont fait l'extirpation du radius avec un succès complet. Malagodi et Metz ont enlevé tout le cubitus à l'exception de l'extrémité supérieure. Enfin Jones, en 1856, et Carnochan, en 1858, extirpèrent cet os en totalité. Tous ces cas furent suivis de succès. » Heyfelder, *trad.* Beckel, p. 204.

décollements intermusculaires et sous-cutanés dans les régions interne et postérieure de l'avant-bras. La malade avait cinquante-sept ans, et, malgré cela, l'os s'est reproduit dans ses cinq septièmes.

Observation XXII. — *Résection sous-périostée de la diaphyse du cubitus sur une étendue de 7 centimètres chez une femme de cinquante-quatre ans. — Bon résultat au point de vue des fonctions du membre. — Reproduction ostéo-fibreuse de la partie enlevée; la portion osseuse nouvelle mesure 48 millimètres.* — Catherine C..., âgée de cinquante et un ans, entre à l'Hôtel-Dieu, salle Sainte-Marthe, le 7 juin 1863.

Cette femme s'est donné, il y a un an, un coup sur l'avant-bras avec une barre de fer. Depuis ce moment, douleurs sourdes à ce niveau, s'exaspérant au moindre contact ou à la suite de son travail.

Six mois après apparaissent des abcès qui la font entrer à l'Hôtel-Dieu. On se borne à l'ouverture de ces abcès; la malade quitte alors l'hôpital pour rentrer le 7 juin.

Trajets fistuleux multiples, vastes décollements sous-cutanés et intermusculaires à la partie postérieure et interne de l'avant-bras; le stylet pénètre sur un petit point osseux, dénudé et friable au niveau du cubitus.

On pratique d'abord une première opération, consistant dans l'incision des décollements. Comme ces décollements sont remplis de fongosités mollasses et très-abondantes, on les cautérise au fer rouge; on n'aperçoit à la face interne du cubitus qu'un petit point dénudé et carié; on le touche également au fer rouge, après l'avoir ruginé. Cette opération n'amène pas de résultat définitif: la plupart des premiers trajets se cicatrisent, mais la suppuration continue, et de nouveaux abcès se produisent. On attend jusqu'au 18 septembre, en employant les moyens locaux et généraux en usage contre l'ostéite.

*Opération.* — Incision de 9 centimètres le long du bord interne du cubitus à la partie moyenne de l'os. L'incision pénètre jusqu'à travers le périoste. On détache avec la sonde-rugine les parties molles autour de l'os, en manœuvrant, bien entendu, dans la gaîne périostique. On reconnaît que l'os est tuméfié à ce niveau; il est surtout hypertrophié en dedans du côté du ligament interosseux; il est érodé, vasculaire et raréfié dans une étendue de 3 à 4 centimètres. On prolonge alors la dissection du périoste pour remonter au delà du tissu malade et l'on retranche 7 centimètres du corps du cubitus.

La cicatrisation de la plaie est troublée par trois érysipèles successifs, dont l'un fut très-grave; il y eut quelques fusées purulentes après le premier érysipèle, entre les muscles des couches postérieure, interne et antérieure. Il en résulta une rétraction de l'extenseur du petit doigt, rétraction qui s'ac-

compagnait de douleurs aiguës. La malade sortit le 6 novembre, à peine convalescente de ses érysipèles; il n'y avait pas de reproduction osseuse.

La malade rentre le 20 novembre. La suppuration n'est pas tarie, mais, à partir de ce moment, sous l'influence du repos et de pansements appropriés, la guérison marche rapidement. On sent le tissu de nouvelle formation se durcir dans la partie supérieure de la gaîne périostique; on découvre quelques points osseux isolés; les muscles, restés paresseux à la suite de ces divers érysipèles, furent soumis avec succès à l'électricité, et, le 5 février suivant, la malade sortait, déjà capable de reprendre son travail de ménagère.

Plus de suppuration; plus de douleurs, excepté dans l'extension forcée du petit doigt; la régénération, retardée par les diverses complications, s'effectue, mais il n'y a encore que la moitié de la partie enlevée qui soit remplacée par du tissu osseux.

La malade a été revue récemment (septembre 1865); elle a continué de travailler depuis sa sortie de l'hôpital. La reproduction n'est pas complète; il s'en faut de 2 centimètres, qui sont comblés par du tissu fibreux, au niveau de la partie inférieure du fragment enlevé. Pendant longtemps un des noyaux de réossification était resté indépendant et mobile à la partie supérieure; actuellement ils sont soudés, et la continuité n'est interrompue qu'à la partie inférieure. L'os nouveau se présente sous la forme d'une masse irrégulière, inégale, qui se perd en pointe au milieu des parties molles.

Comme dans ce cas la maladie avait été très-tenace, nous dépassâmes, en bas surtout, du côté des décollements intermusculaires, les limites du mal; nous ne craignîmes pas d'enlever près de 2 centimètres d'os sain, pour être sûr de faire une opération radicale. Or, c'est justement à ce niveau que la reproduction manque. Ce fait vient confirmer nos observations expérimentales; il montre que chez les adultes le périoste sain ne reproduit pas l'os, mais que l'irritation peut lui rendre jusqu'à un certain degré les propriétés du jeune âge. Ainsi, en voulant nous mettre à l'abri de la récidive, nous avons perdu des chances de régénération de l'os.

Nous avons enlevé 7 centimètres du même os sur un jeune homme atteint de périostite fongueuse suppurée. La gaîne périostique conservée fut cautérisée au fer rouge, et le malade

soumis à l'action de l'iodure de potassium. Malgré cela la plaie ne guérit pas, les fongosités se reproduisirent. Nous craignîmes une dégénérescence fibro-plastique, et nous proposâmes l'amputation au malade. Il la refusa et quitta l'Hôtel-Dieu. Nous ne l'avons plus revu.

Blandin (1) a enlevé plus de 5 centimètres de l'extrémité inférieure du cubitus en conservant le périoste. Trois mois après, on trouva à la place de l'os une masse fibreuse dans laquelle étaient logés plusieurs noyaux osseux.

Robert (de Coblenz) (2) a reséqué la plus grande partie du cubitus (5 pouces et un tiers) en conservant le périoste, pour une périostite chronique; il scia l'os près de l'olécrâne, mais sans ouvrir l'articulation. Le patient mourut huit mois après d'apoplexie, et l'on constata à l'autopsie les particularités suivantes : La totalité de l'os n'a pas été régénérée. Le tissu cicatriciel, qui réunit les deux bouts de l'os, est constitué par une membrane, à l'extrémité supérieure de laquelle est une petite plaque d'os. La substance osseuse de nouvelle formation s'était accumulée autour de chacun des fragments du cubitus, mais elle était bien plus abondante au niveau du fragment inférieur. Les usages du membre étaient parfaitement rétablis.

La reproduction a été imparfaite; mais l'opéré était dans un âge où l'on ne devait guère espérer un meilleur résultat.

Quant aux résections du radius, nous avons à rappeler un cas déjà ancien qui appartient à Rklitsky (de Saint-Pétersbourg) (3). On reséqua toute la diaphyse du radius en détachant le périoste. La dissection de cette membrane fut très-laborieuse; l'os était hypertrophié. La régénération de la

(1) *Gaz. méd. de Paris*, 1843.

(2) *Deutsche Klinik*, 1855, et A. Wagner, *Notes* de Holmes dans la traduction anglaise.

(3) *Gaz. méd. de Paris*, 1840, observation publiée par Rivière.

diaphyse eut lieu, sans être complète cependant, car elle manqua précisément sur les points où le périoste n'avait pas pu être disséqué avec soin. L'opéré avait quarante-deux ans.

En présence de ces faits, nous pourrions en mettre d'autres où l'on n'avait pas eu l'idée de conserver le périoste, et où il n'y a pas eu trace de régénération. Nous en trouvons un publié dans le *Journal d'Édimbourg* (1). Il s'agit d'une extirpation complète du radius chez un nègre, pratiquée par Tidder (de Kingston, Jamaïque). On ne conserva pas le périoste, et il n'y eut pas de régénération osseuse. La pièce, envoyée à Syme, fut disséquée avec soin, et l'on ne trouva qu'un petit grain osseux, gros comme la tête d'une grosse épingle (*pin-head*), au centre de la bande fibreuse qui remplaçait le radius. La main était déjetée sur le bord radial de l'avant-bras, et faisait un angle droit avec le cubitus. Malgré cette déviation, le membre avait une assez grande force pour permettre à l'opéré de servir activement comme pilote.

Dans le cas de Carnochan, il ne paraît pas y avoir eu non plus de régénération; une dépression remplaçait la saillie du radius ; les mouvements s'étaient cependant rétablis.

En 1843, Langenbeck (2) extirpa tout un cubitus, depuis l'extrémité articulaire supérieure jusqu'à l'épiphyse inférieure exclusivement, en ménageant le périoste. L'os était hypertrophié à la suite d'une inflammation chronique, résultant d'un traumatisme. Il y avait aussi carie de l'extrémité articulaire supérieure. Il se reproduisit, dit l'auteur, un nouveau cubitus, avec des extrémités articulaires bien développées.

Les cas de régénération de ces os, à la suite des nécroses, sont nombreux, mais nous ne les rapportons pas, pour ne pas

(1) *Edinburgh medical Journal*, June 1865 : *Observations on some of the changes which take place after resection of bones and joints*, by Thomas Annandale.

(2) *Canstatt's Jahresbericht*, 1859, vol. V, p. 231.

amener de la confusion, bien que la régénération procède de la même source, dans le cas de mortification de la diaphyse entière.

### § III. — Os de la main. — Carpe, métacarpe, phalanges.

Nous avons enlevé quelquefois des os du carpe cariés; mais, en pareil cas, le travail de régénération ne pouvait pas être apprécié à cause de la petitesse des os et de la difficulté d'explorer la région.

Nous avons aussi enlevé le premier métacarpien pour une ostéite suppurée; mais le malade est parti trop tôt de l'Hôtel-Dieu pour que nous ayons pu constater le résultat final de l'opération.

Pour les phalanges du pouce, nous avons obtenu des reproductions, soit à la suite des résections traumatiques, soit à la suite des résections pour ostéites spontanées.

1° De la chirurgie conservatrice appliquée aux divers organes de la main. — Dans quelles limites la conservation du périoste doit-elle faire modifier la pratique ordinaire? — Procédé opératoire.

Relativement à ces résections ou extirpations des os de la main, il y a plusieurs questions importantes à se poser avant toute tentative conservatrice. Il faut d'abord se demander si la conservation du périoste et l'espoir d'obtenir une reproduction osseuse doivent faire modifier la pratique ordinaire. Il faut ensuite ne jamais oublier qu'à la main, la conservation d'un doigt ou d'un métacarpien, quoique bien réussie, au point de vue de la cicatrisation définitive, laisse souvent un organe inutile et gênant. Pour le pouce, on ne saurait jamais être trop conservateur, parce que les mouvements d'opposition que ce doigt possède seul, sont des plus importants pour les usages de la vie, et que rien ne peut les remplacer. Quelque imparfait que

soit un pouce, il est toujours d'une utilité incontestable. Pour les autres doigts, au contraire, le défaut d'harmonie dans les mouvements, l'ankylose, une irrégularité trop grande dans la longueur, sont de mauvaises conditions. Au point de vue de la forme et des fonctions, il vaut mieux sacrifier un doigt ou même deux, dès que les doigts restants jouissent de la plénitude de leur fonctionnement physiologique.

Dans les cas où l'on ne sera guère fondé à espérer une reproduction, il ne faudra donc pas la chercher, de crainte d'être obligé d'en venir plus tard à une amputation.

Chez les enfants et les jeunes sujets, on doit certainement compter sur la reproduction par le périoste ; mais il ne faut pas oublier qu'un os reproduit par le périoste ne s'accroît plus en longueur, ou bien ne s'accroît que d'une manière insensible. Il pourra donc arriver qu'un résultat soit bon immédiatement et mauvais dans l'avenir. S'il s'agit d'un enfant, par exemple, sur lequel on aura extirpé un métacarpien, le doigt pourra conserver sa longueur normale ; mais, comme le métacarpien reproduit ne s'accroîtra plus, il en résultera plus tard une inégalité choquante.

Par le traitement consécutif que nous allons indiquer, on pourra certainement avoir des résultats plus satisfaisants que dans les méthodes ordinaires, mais il ne faudra jamais négliger, avant de se livrer à toute tentative conservatrice, de faire le calcul, non-seulement des chances de reproduction immédiate, mais des chances d'accroissement et de fonctionnement ultérieurs.

Nous aurons plus tard à faire les mêmes réserves pour les doigts de pied et les métatarsiens, au point de vue de la solidité de la station et de la facilité de la marche.

Nous n'insisterons pas sur le manuel opératoire ; il n'y aura qu'à appliquer les règles générales des résections sous-périostées, en se servant, pour la plupart des os, des incisions classi-

ques. Les métacarpiens devront être attaqués par la face dorsale; les phalanges par les faces latérales, un peu en arrière, à cause de leur situation superficielle à ce niveau.

Faisons seulement remarquer que les tendons des extenseurs n'étant pas parallèles aux métacarpiens, mais les croisant sous des angles très-aigus, il ne faudra pas aller du premier coup jusqu'à l'os. On incisera d'abord la peau, et l'on assurera la protection des tendons à l'aide de crochets mousses. L'incision de la gaîne périostique se fera ensuite dans l'axe de l'os.

### 2° Faits cliniques.

*Métacarpe.* — A la suite d'une plaie d'arme à feu qui avait traversé la main et fait voler en éclats le quatrième métacarpien et une partie du troisième, nous avons constaté le résultat suivant.

Observation XXIII. — *Plaie d'arme à feu. — Perforation de la main. — Fracture comminutive des troisième et quatrième métacarpiens. — Conservation du membre. — Absence de reproduction au niveau du quatrième métacarpien. — Reproduction incomplète du troisième.* — Le 20 juillet 1863, nous reçûmes dans notre service un homme âgé de quarante-cinq ans, qui venait de recevoir une décharge de fusil chargé à plomb, dans la main droite. Le coup, tiré à bout portant, avait fait balle. Le quatrième métacarpien avait volé en éclats; le troisième, fracturé longitudinalement en plusieurs esquilles, était resté entouré des parties molles. Le tendon extenseur du quatrième doigt était coupé, celui du troisième partiellement dénudé, mais intact.

Nous proposâmes immédiatement au blessé l'amputation du quatrième doigt et la régularisation de la plaie. Comme il remuait encore un peu le quatrième doigt, à cause de la conservation du tendon extenseur, il ne voulut pas consentir à la première opération; nous dûmes nous contenter de mettre la plaie dans de bonnes conditions de cicatrisation.

Le corps du quatrième métacarpien avait été emporté par la charge du fusil, os et périoste; il ne restait que les extrémités. Nous enlevâmes l'inférieure, qui était fracturée en une multitude de petits fragments; quant à la supérieure, nous retranchâmes quelques pointes osseuses. Le troisième métacarpien se prêta à une véritable résection sous-périostée. Nous l'enlevâmes par morceaux en conservant le périoste, et nous ne laissâmes que

l'extrémité articulaire inférieure. Le tendon du quatrième doigt ayant été coupé, nous le suturâmes à celui du troisième dans l'espoir de conserver les mouvements d'extension, si la nécrose du bout dénudé ne survenait pas.

Irrigation froide; suites simples. Au bout de deux mois, cicatrisation complète. Le tendon suturé s'était nécrosé.

Nous avons revu le malade deux ans après, et voici l'état de sa main : Il n'y a pas de tissu osseux à la place du quatrième métacarpien. Le doigt annulaire n'étant plus soutenu, s'est enfoncé de 2 centimètres vers la racine de la main; il est à peu près immobile. Le médius s'est enfoncé d'un centimètre, mais il est soutenu par une masse osseuse épaisse, surtout en bas, se continuant avec la tête articulaire conservée et se perdant en haut dans du tissu fibreux. Il y a 2 centimètres environ de tissu osseux nouveau. Le médius jouit de mouvements limités de flexion et d'extension, mais il est encore utile au blessé, tandis que le quatrième est gênant.

Ici la conservation du quatrième doigt n'était pas indiquée; mais le blessé voulut absolument le conserver, parce qu'il se fléchissait encore. Il est resté presque sans mouvement, mais sans être trop gênant, toutefois. La reproduction du quatrième métacarpien n'a pas eu lieu parce que le périoste n'existait plus; celle du troisième a été imparfaite, parce que le malade avait déjà dépassé l'âge où l'on peut espérer des régénérations complètes; mais elle n'en a pas moins eu lieu dans une certaine mesure au niveau des bouts de l'os, là où le périoste avait été moins délabré.

Nous avons reséqué, dans d'autres circonstances, des portions plus ou moins longues de l'extrémité inférieure des cinquième et deuxième métacarpiens, mais nos opérés n'ont pas été suivis assez longtemps pour que nous puissions faire intervenir leurs observations.

*Phalanges : nécessité d'un traitement consécutif longtemps prolongé; extension continue à l'aide des doigts de caoutchouc.* — Nous avons eu des résultats très-satisfaisants pour les phalanges des doigts. C'est au pouce surtout que nous avons pris des précautions minutieuses pour obtenir la régénération. Tous les

chirurgiens, après des extirpations de phalanges, n'ont pas eu le même résultat que nous, et nous le concevons sans peine. Ils avaient abandonné les doigts à eux-mêmes après l'ablation de l'os. Or, si l'on veut obtenir une régénération régulière, il faut un traitement consécutif de deux ou trois mois. Il faut modeler l'ossification nouvelle par des pressions méthodiques, par des attelles flexibles de bois d'abord, puis par des doigts de caoutchouc.

S'il s'agit d'un métacarpien, il faut soumettre, comme nous l'avons déjà indiqué, la gaîne périostique à une traction continue, en tirant sur les phalanges, enveloppées d'un doigt de gant de caoutchouc. Le caoutchouc est fixé à une palette sur laquelle la main est étendue, ou bien simplement à un cordon attaché sur un point du lit du malade.

Nous nous sommes servi aussi pour cela de l'appareil à réduire les luxations du pouce, de Charrière. On suspend l'appareil à un point fixe, placé au-dessus du malade. Le poids de l'avant-bras fait alors l'extension.

Il est plus commode, et du reste plus utile, d'appliquer ces appareils à extension continue pour les ablations des métacarpiens ou des premières phalanges que pour celles des dernières.

Dans les premiers cas, l'appareil de traction prend son point d'appui sur des parties saines, tandis que dans le second, il doit saisir les parties blessées elles-mêmes. Aussi ne peut-on l'employer, dans ce dernier cas, que quelque temps après l'opération, quand la cicatrisation est déjà avancée. Avant la cicatrisation, il faut exercer des pressions latérales par de minces attelles flexibles de bois, qu'on entoure de petites bandelettes de diachylon.

Avec cette précaution, nous avons eu des doigts réguliers, malgré la perte de la deuxième phalange et d'une partie de la première. Si l'on abandonne au contraire le doigt à lui-même, on a un moignon difforme et repoussant, sur lequel l'ongle se recourbe d'une manière très-gênante.

Un des cas les plus intéressants que nous ayons observés se rapporte à une résection traumatique de la première phalange du pouce. Malgré de grands délabrements dans les parties molles et la fracture comminutive de l'os, nous avons conservé le doigt. Il s'en est suivi une régénération très-rapide de l'os, en raison de l'âge du blessé, et, une fois la cicatrisation achevée, nous avons eu un pouce à peine raccourci de 5 à 6 millimètres. Les deux tiers inférieurs, c'est-à-dire 2 centimètres de l'os, avaient été enlevés. La deuxième phalange commençait déjà à jouer sur la première.

Observation XXIV. — *Fracture comminutive de la première phalange du pouce; résection des deux tiers de l'os. — Conservation du doigt malgré la déchirure et la contusion de la peau. — Appareil à extension continue. — Régénération de l'os. — Raccourcissement du pouce de 5 ou 6 millimètres.* — J. B. Jardillier, serrurier, dix-huit ans, entre à l'Hôtel-Dieu le 9 août 1863.

Étant à son travail, cet ouvrier se laisse prendre la main dans un engrenage. Faisant alors un effort violent pour la retirer, il la ramène dans l'état suivant. Le pouce seul a été atteint; il présente deux plaies contuses sur le côté externe : une, longitudinale, pénétrant dans l'articulation phalangienne, et par laquelle font saillie des fragments d'os; l'autre, perpendiculaire à celle-ci, est transversale, contuse; elle a été produite par une dent de l'engrenage. Ces deux plaies ont intéressé presque tout le pourtour du pouce; la peau n'est intacte qu'en dedans. A part cet espace d'un centimètre de large, toutes les parties molles sont plus ou moins contuses. Le tendon extenseur est contus et dissocié latéralement, mais non transversalement coupé.

L'examen fut fait avec soin pendant le sommeil anesthésique, et, malgré le délabrement des parties molles, nous décidâmes la résection, que nous pratiquâmes immédiatement.

*Opération.* — On extrait d'abord plusieurs petits morceaux d'os presque complétement détachés; quelques-uns entraînent avec eux des parcelles de périoste. Le reste de l'os a été broyé, il présente plusieurs fentes longitudinales, mais les fragments tiennent encore en haut. On les dénude avec soin de leur périoste, et on les resèque au-dessus des fentes, à une hauteur de 2 centimètres. Quelques fragments encore adhérents de l'extrémité articulaire inférieure sont enlevés ensuite ; de sorte que, malgré le délabrement des parties, on fait une opération régulière. On enlève avec les ciseaux quelques portions de tissu cellulaire trop meurtries ; on rapproche ensuite la plaie, et

l'on maintient le pouce dans de petites attelles de bois minces et flexibles, qu'on entoure d'une cuirasse de bandelettes de diachylon.

Les suites de l'opération n'ont rien présenté de particulier; du reste, pendant plusieurs jours on n'a pas touché à l'appareil. On s'assure seulement que la sensibilité persiste dans le bout de la deuxième phalange.

22 août. — Suppuration abondante; gonflement des tissus. Bains de bras.

31 août. — La réunion est complète, le pouce a sa longueur normale, mais comme il est tuméfié, on ne peut pas très-rigoureusement en juger. On réapplique l'appareil à attelles.

7 septembre. — Le pouce peut déjà être un peu fléchi volontairement.

12. — Menace d'érysipèle qui ne se réalise pas.

19. — Flexion déjà appréciable de l'articulation métacarpo-phalangienne. Dans la crainte de voir le pouce se raccourcir, on commence l'extension continue au moyen de l'appareil à luxation du pouce, qu'on suspend au lit du malade. Cette extension est exercée plusieurs heures par jour. Au niveau de la phalange reséquée, on sent un tissu de consistance ostéoïde, quoique encore un peu souple.

Vers le milieu du mois d'octobre, le malade quitte le service, malgré le désir que nous avions de le retenir plus longtemps; il commençait déjà à se servir efficacement de son pouce. La deuxième phalange plie un peu sur la première, qui a acquis une consistance osseuse. Les mouvements de l'articulation métacarpo-phalangienne, quoique encore roides, sont de plus en plus étendus. Quant à la phalange reproduite, elle est en haut plus épaisse que la phalange du côté opposé; en bas, elle paraît un peu amincie, autant qu'on peut en juger du moins à travers les tissus fibreux qui la recouvrent. Le pouce opéré, mis en présence du pouce sain, présente un raccourcissement de 5 ou 6 millimètres au plus; il est plus gros à cause de la tuméfaction des tissus contus; mais il n'est plus douloureux qu'à une forte pression, et possède tous les éléments de la mobilité physiologique. Les tendons ne s'étant pas mortifiés, malgré leur contusion, on peut espérer qu'ils reprendront peu à peu leur souplesse.

Malgré la fréquence des cas dans lesquels on peut avoir à extraire des esquilles dans cette région, c'est le seul exemple nettement démonstratif que nous ayons à citer pour éclairer la question de la régénération des phalanges après les résections traumatiques; mais nous en avons un grand nombre pour les cas d'ostéite suppurée.

### 3° De la régénération des phalanges après les panaris et les diverses ostéites.

Bien que ce soit là un sujet sur lequel il semble facile de s'éclairer, à cause de la quantité considérable de faits que chacun est à même d'observer, les opinions les plus diverses sont encore émises sur cette question.

Il est certain que le plus grand nombre des panaris ne sont pas suivis de régénération appréciable. L'os sorti, il reste un moignon difforme dans lequel on constate un tissu dur, mais plutôt fibreux qu'osseux; s'il y a des noyaux osseux, ils sont masqués au milieu de la masse fibreuse. La raison en est que le périoste a été détruit avec l'os; il s'est gangrené en même temps que l'os s'est nécrosé. Presque partout les préjugés populaires s'opposent à l'ouverture hâtive des panaris; c'est cependant le moyen le plus sûr de limiter la nécrose et d'empêcher la gangrène des tissus fibreux périphériques (1).

Quand le périoste n'est pas gangrené, quand il y a eu seulement suppuration et non pas mortification, la phalange se reproduit très-bien, comme vont le démontrer les observations rapportées plus loin.

L'ostéite des phalanges ne se termine pas aussi souvent par nécrose qu'on le croirait au premier abord; ce n'est que tardivement que l'os enflammé cesse de vivre. Quand on opère dans le mois qui suit l'invasion de la maladie, on retire presque toujours des séquestres vasculaires. Ils ont été séparés par une

(1) Bauchet, *Du panaris et des inflammations de la main*, 1858. Bauchet rejette le panaris périostique. Il soutient que l'invasion de l'os est toujours secondaire, que le tissu cellulaire sous-cutané ou le tissu des gaînes tendineuses sont le point de départ des inflammations qui produisent la nécrose. Il nous paraît difficile de se prononcer sur ce point; mais quelle que soit l'origine de la nécrose, elle a été précédée d'une périostite qui a pu amener la destruction totale ou partielle du périoste par gangrène.

médullisation inégale de l'os enflammé; mais si on lave ces séquestres, on reconnaît qu'ils sont constitués par un tissu rosé et vasculaire.

L'ostéite raréfiante en est la forme habituelle. L'os se résorbe en grande partie; il est remplacé par des bourgeons médullaires. Si alors on fend une phalange affectée de panaris, on retire seulement quelques débris d'os, partiellement nécrosés et raréfiés, mais vivants sur le reste de leur étendue. On peut même extraire avec des pinces des phalanges entières sans qu'elles soient nécrosées pour cela; elles ont seulement perdu leur adhérence avec le périoste enflammé, auquel elles sont unies par des vaisseaux et des fongosités. La disparition du tissu osseux par médullisation, ou son élimination par nécrose, sont des effets divers de la périostite qui a constitué le panaris au début, ou du moins a compliqué la maladie à une certaine période de son évolution.

Observation XXV. — *Panaris et ablation de la phalange unguéale du pouce. — Appareil à pression latérale. — Reproduction osseuse parfaite.* — Marie Charbon, vingt-trois ans, ouvrière en soie, entre à l'Hôtel-Dieu le 8 janvier 1866.

Un mois avant son entrée à l'hôpital, cette malade se fit au pouce droit une piqûre d'aiguille qu'elle négligea; bientôt se manifesta un panaris limité à la deuxième phalange du pouce. Vingt jours après environ, on l'ouvre verticalement le long de la face palmaire de la phalange : cataplasmes de farine de lin; mais la plaie ne se cicatrise pas. Une fistule existe toujours au niveau de l'incision. Une suppuration assez abondante s'en écoule. Enfin la malade entre à l'Hôtel-Dieu le 9 janvier.

Après avoir agrandi l'ouverture avec le bistouri, on retire avec des pinces la phalange entière dépourvue de sa surface articulaire; il en était resté une hauteur de 1 à 2 millimètres au plus. La phalange extraite est encore vasculaire, excepté sur un de ses bords, où une étroite zone de 3 à 4 millimètres de longueur est réellement nécrosée; le reste de son tissu est raréfié et vasculaire.

Le doigt est maintenu dans l'extension par un bandage approprié, composé d'attelles et de bandelettes. Les jours suivants, dès qu'il y eut moins de gonflement, on chercha à modeler ce doigt en portant alternativement les attelles sur les parties latérales et sur les faces dorsale et palmaire.

24 janvier. — La plaie a cessé de suppurer; le doigt a conservé sa forme et sa longueur. Il est seulement moins effilé.

8 février. — Le tissu qui remplace la phalange enlevée est encore flexible; vers la partie supérieure cependant, on sent déjà une consistance osseuse.

8 mars. — L'ossification continue à se produire et envahit le tissu fibreux. On sent un tubercule osseux, partant de la base de la phalange et s'étendant de plus en plus vers la pointe. Les mouvements s'exécutent bien dans l'articulation phalangienne. Un doigt de caoutchouc remplace les attelles.

22 mars. — L'ossification se dessine plus nettement; on la sent inégale à travers le tissu fibreux; de petits ostéophytes se dessinent à sa surface; elle descend de plus en plus vers la pointe du doigt. La forme de la phalange est régulière; en mettant les doigts en présence, on reconnaît qu'il n'y a que 3 millimètres de raccourcissement. Les mouvements de l'articulation phalangienne s'exécutent de mieux en mieux. La seule différence, c'est que le doigt est moins élégamment effilé; il est un peu ramassé en spatule.

Nous avons recueilli plusieurs observations semblables, mais nous croyons inutile de les rapporter, parce que les circonstances sont à peu près les mêmes que dans le cas précédent. Nous y reviendrons, d'ailleurs, à propos des résections articulaires; car nous aurons alors à rapporter quelques opérations portant à la fois sur deux os contigus.

Relativement à l'importance du traitement consécutif, nous ferons remarquer que les malades, qui ne veulent pas s'y soumettre pendant tout le temps nécessaire, perdent le bénéfice du premier traitement. Il faut le continuer méthodiquement pendant deux mois environ (les pressions latérales produisent, comme l'extension, l'allongement du moignon). On alterne les deux moyens, jusqu'à ce que la phalange soit solide. La plupart des malades que nous recevons dans les hôpitaux ne veulent pas s'y soumettre; c'est pour eux une perte de temps, et peu leur importe d'avoir un bout de doigt un peu plus court; mais comme on se trouve parfois en présence de malades pour lesquels la forme d'un doigt est de la plus haute importance, il est bon de savoir ce qu'on peut obtenir. Le traitement consécutif,

qui n'est qu'une question de coquetterie pour la dernière phalange, est d'une utilité réelle pour les phalanges supérieures et les métacarpiens.

Il est une maladie rebelle qui demande dans certains cas l'amputation, et qu'on pourra essayer de guérir par la résection, lorsqu'elle siégera sur un doigt important à conserver : c'est le *spina-ventosa*. Cette affection qui, dans sa forme grave, coexiste souvent avec la diathèse tuberculeuse, est constituée par des amas de moelle fongueuse, qui distendent la couche corticale de l'os. La phalange (la première généralement) peut acquérir un volume cinq ou six fois plus gros qu'à l'état normal. Le doigt ressemble, comme on l'a dit, à une bouteille dont le goulot serait représenté par les deux phalanges inférieures. Nous avons essayé deux fois de conserver la phalange; une fois par un évidement suivi de la cautérisation au fer rouge; une autre fois par une résection. Après l'évidement, nous pratiquâmes une compression méthodique pendant un certain temps, le résultat fut bon immédiatement, mais nous finîmes par amputer; la cavité ne se comblait pas et les parois osseuses ne subissaient pas de retrait concentrique. La résection sous-périostée eut des suites immédiates qui paraissaient favorables; mais, au bout de six semaines, la cicatrisation n'était pas complète. A partir de ce moment, nous avons perdu de vue le malade.

Nous faisons donc encore des réserves pour l'utilité de la résection, ou plutôt de l'extirpation sous-périostée, dans les cas de spina-ventosa porté à un degré extrême. Mais les exemples de guérison spontanée par la nécrose de la partie affectée nous font penser qu'on pourra utilement intervenir dans certains cas.

---

# CHAPITRE IX

## RÉSECTIONS ET ABLATIONS SOUS-PÉRIOSTÉES DES OS DU MEMBRE INFÉRIEUR.

SOMMAIRE. — Résection du fémur. — Résection de la diaphyse fémorale dans les caries et les fractures compliquées. — Procédés opératoires et traitement consécutif. — Résection du grand trochanter. — Os de la jambe; tibia; péroné. — Résection sous-périostée du tibia; fractures compliquées; ostéite chronique; abcès sous-périostique aigu; nécrose diaphysaire non limitée. — Procédés opératoires. — Faits cliniques. — Des changements qui se passent dans le membre opéré après la résection du tibia; hypertrophie, luxation, courbure du péroné. — Dans quels cas faut-il reséquer simultanément le péroné et le tibia? — Résection et ablation complète du péroné. — Résection et ablation complète des divers os du pied. — Os du tarse; calcanéum; astragale. — De la forme du pied après l'ablation et la résection du calcanéum. — Epaisseur des lambeaux cutanéo-périostiques. — Procédé pour l'ablation et la résection sous-périostée du calcanéum. — Faits cliniques. — Os du métatarse et des phalanges; considérations générales sur la valeur des tentatives de conservation. — Ablation complète du premier métatarsien; résultats divers; amputation sous-périostée de cet os. — Résection des autres métatarsiens.

On devra être plus réservé encore pour le membre inférieur que pour le membre supérieur, lorsqu'il s'agira d'entreprendre la résection d'une diaphyse. Si la pseudarthrose a des inconvénients sérieux pour le bras et l'avant-bras, elle constitue un grave danger pour la cuisse et la jambe. Mais, tout en ayant constamment présents à l'esprit cette différence générale, il ne faut pas se retrancher dans une abstention absolue. S'il est des résections qu'on doive à peu près abandonner, il en est d'autres dont on ne saurait trop préconiser les avantages, même pour les os qui servent le plus immédiatement à la marche ou à la station, tels que le calcanéum et les os de la jambe. Il y a, sous ce rapport, à introduire ou à réintégrer dans la pratique générale quelques bonnes opérations.

## § I. — Résection du fémur.

### 1° Résection de toute l'épaisseur de la diaphyse fémorale.

Nous n'avons pas pratiqué de résections étendues du fémur dans toute son épaisseur. Creus y Manso (1) nous paraît être le seul chirurgien qui ait fait récemment cette opération pour une lésion chronique autre que la nécrose.

Il s'agissait d'une ostéite suppurée, survenue sur un homme de vingt-neuf ans. L'état général était grave, la suppuration abondante; des hémorrhagies avaient lieu fréquemment et partaient de l'intérieur de la cavité de l'os, remplie de fongosités. Après une consultation, à laquelle prirent part cinq professeurs de la faculté de Grenade, Creus se décida à faire la résection sous-périostée. Il enleva 17 centimètres de la diaphyse. L'opération fut accompagnée d'une hémorrhagie et de vives douleurs (le malade n'avait pu être complétement anesthésié par le chloroforme); elle fut suivie d'une syncope. Cinq jours après, l'opéré mourait d'infection purulente.

D'après les détails de l'opération, il s'agissait d'une inflammation ayant envahi tous les tissus de l'os. Le périoste était épaissi, et à la surface de l'os on voyait de nombreuses stalactites éburnées. L'os était augmenté de volume par la superposition de couches régulières de nouvelle formation. Deux larges ouvertures conduisaient dans la cavité médullaire, d'où étaient sortis autrefois quelques petits séquestres, et qui contenait une moelle très-vasculaire. Cette cavité était plus petite que la cavité d'un fémur normal; elle était circonscrite par des parois osseuses très-épaisses.

En pareil cas, nous conseillerions de faire non pas une résec-

(1) *Ensayo teorico-practico sobre los resecciones subperiosticas.* Granada, 1862, p. 93 et suiv.

tion de toute l'épaisseur, mais une résection latérale et un évidement, pour enlever les fongosités médullaires d'où proviennent les hémorrhagies. Une fois les ouvertures élargies et la cavité vidée de ses fongosités, le reste de l'os se serait trouvé dans le cas de ces os épais dans lesquels on a creusé une tranchée pour aller à la recherche d'un séquestre. Le séquestre enlevé et la cavité bourrée de charpie, des bourgeons charnus de bonne nature s'élèvent de la paroi osseuse, et finissent par combler la perte de substance.

Demarquay a communiqué à la Société de chirurgie (1) une observation d'ablation de la diaphyse fémorale que nous devons rappeler ici, bien qu'il ne s'agisse, selon l'auteur, que d'une extraction de séquestre; mais le périoste, épaissi et doublé de productions osseuses, ou plutôt ostéoïdes, encore peu consistantes, dut être divisé pour opérer l'extraction d'une portion de la diaphyse, longue de 11 centimètres. Ce fait peut être rapproché de celui que nous avons cité à propos du tibia, et dans lequel en enleva la diaphyse nécrosée de cet os, pendant que la gaîne périostique était encore molle et flexible (page 15).

Depuis l'exemple hardi de David, on pratique très-souvent des résections latérales pour l'extraction des séquestres. Nous avons eu l'occasion de faire quatre ou cinq opérations de ce genre sur une grande étendue d'os, et toujours avec succès.

Par contre, tous les chirurgiens redoutent, et avec raison, les ablations de toute l'épaisseur de la diaphyse. On conçoit cependant des cas exceptionnels qui pourraient la réclamer; mais c'est là une opération toujours redoutable dans un grand hôpital. (Voy. chap. XIII, *De quelques accidents des fractures.*)

La résection de toute l'épaisseur du fémur sur une petite longueur peut ne pas être une opération très-grave, quand on la

(1) *Bulletin de la Société de chirurgie* pour 1863, p. 138.

pratique en dehors des influences nosocomiales, à en juger par les succès de Meyer (de Wurtzbourg) (1). Ce chirurgien a pratiqué plusieurs excisions cunéiformes du fémur pour redresser des courbures rachitiques; il a été jusqu'à retrancher une portion d'un fémur sain pour le mettre au niveau de l'autre fémur, raccourci par une fracture mal réduite. Il a toujours réussi dans ces opérations, qu'il pratiquait dans une maison de santé. Si l'on rapproche de ces faits le grand nombre de fractures du fémur compliquées de plaies, observées sur les paysans, à la campagne, et parfaitement guéries, on verra qu'il ne faut pas formuler de propositions trop absolues. Mais, nous le répétons, en nous mettant au point de vue de la chirurgie d'hôpital, nous considérons ces opérations comme très-graves, et à l'ablation totale d'une grande longueur de la diaphyse fémorale, nous préférerions généralement l'amputation de la cuisse, toutes les fois qu'elle pourrait se faire au-dessous du tiers supérieur.

Le fémur a été souvent reséqué pour fracture compliquée; parmi ces faits, il en est quelques-uns qui nous intéressent, au point de vue de la régénération de l'os. Il y a d'abord un fait ancien rapporté par Velpeau (2). On enleva neuf pouces du fémur au vingt-huitième jour de la fracture; la plaie mit sept mois à guérir. Il n'y eut qu'un raccourcissement de deux pouces, et la cuisse était assez solide pour permettre la marche. L'âge du blessé et le moment où l'on fit l'opération expliquent ce

(1) *Deutsche Klinik*, 1856, et Heyfelder, *trad.* Bæckel, p. 83.

(2) *Traité de méd. opér.*, t. II, p. 578. — Voici le fait tel que le rapporte Velpeau. « Un officier de seize ans eut les deux fémurs fracturés: à droite l'os est fracassé dans l'étendue d'environ quatre pouces; le fragment inférieur figurait une fourche; le supérieur, malgré ce qui en était fracassé, et cinq pièces qui en furent ôtées par la plaie, chevauchait si fort, que la réduction en fut impossible. L'amputation aurait été faite, si Lauquine (*Journal de Verdun*, avril 1733, p. 97, 240) n'avait pas trouvé en avant du fragment supérieur une fente qui pénétrait dans le canal médullaire et s'étendait jusqu'à cinq ou six travers de doigt de la hanche, un peu au-

résultat. Sur des sujets de seize ans, en effet, au dix-huitième jour d'une fracture, le périoste sera plus adhérent aux parties molles qu'à l'os, et on le conservera, en grande partie du moins, dans toute résection, qu'on le veuille ou qu'on ne s'en préoccupe pas.

Nous connaissons déjà le fait remarquable de Fabre (de Meyronne) (page 63, chap. III). Le membre conserva sa longueur, malgré une résection de 7 centimètres de la diaphyse. C'est la seule opération qui doive être pratiquée chez les enfants. Pour les adultes, la chirurgie conservatrice est de plus en plus en faveur parmi les chirurgiens militaires (Salleron, Legouest). La mortalité effrayante des amputations de cuisse par coups de feu, et, d'autre part, les exemples nombreux de blessés qui ont guéri, malgré une fracture du fémur, par ce genre de blessures, ont détourné de l'amputation immédiate, que les statistiques erronées de Ribes avaient fait à tort regarder comme la seule planche de salut.

Chez les enfants, la périostite phlegmoneuse de toute l'étendue de la diaphyse, d'un cartilage de conjugaison à l'autre, pourrait faire mettre en question l'ablation du corps du fémur. Nous ne reviendrons pas sur l'opportunité de la méthode expectante, même dans les cas en apparence les plus graves : c'est à la cuisse surtout qu'une intervention devrait être légitimée par l'impossibilité absolue d'agir autrement. On ne pourrait tenter la résection que pour éviter une amputation.

L'extrémité inférieure du fémur est très-fréquemment le

dessous du grand trochanter. La fièvre, la diarrhée, accablaient le malade. La plaie fut dilatée et le fragment supérieur scié jusqu'au-dessus de la fente le vingt-huitième jour. La portion sciée et celles qui furent extraites représentaient neuf pouces du corps du fémur, dont il ne restait que dix à douze travers de doigt environ. Cessation des accidents ; extension permanente dès le troisième jour, boîte pour loger le membre. Cure en sept mois, avec un raccourcissement de deux pouces. La marche est solide. »

siége des ostéopériostites juxta-épiphysaires. Le rôle important que joue cette extrémité dans l'accroissement du membre inférieur implique une vitalité très-active, et constitue une disposition aux affections inflammatoires. De là la fréquence des séquestres qu'on enlève dans cette région. Quand nous intervenons pour enlever l'os mort, un an, deux ans, et plus dans certains cas, après les symptômes aigus, nous faisons une opération simple et sans danger pour la solidité et la forme du membre. Si nous fussions intervenus au début, nous aurions été exposés à faire une opération inutile et dangereuse.

L'ostéomyélite aiguë, bornée à la diaphyse, est plus grave, mais elle n'est pas incurable. Nous croyons que sur les enfants, placés en dehors des influences nosocomiales, elle se termine souvent par nécrose, quelquefois même sans mortification de l'os.

Nous en avons observé un fait qui nous paraît assez intéressant pour que nous le citions ici.

Observation XXVI. — *Ostéomyélite aiguë du fémur. — Vaste collection purulente avec une grande quantité de graisse liquide nageant à la surface. — Symptômes typhoïdes. — Guérison sans nécrose de la diaphyse.* — En décembre 1864, on apporta dans notre service un jeune homme de quinze ans, qui avait été traité depuis une quinzaine de jours pour une douleur profonde de la cuisse, s'accompagnant d'un état typhoïde. Trois ou quatre jours avant son entrée, on avait appliqué deux vésicatoires à la face interne du membre. Dès que le malade fut apporté dans la salle, nous reconnûmes une fluctuation profonde, sous-aponévrotique, à la face interne de la cuisse; nous ouvrîmes le foyer par une grande incision, et il en sortit un litre de liquide, d'abord analogue à un bouillon fortement chargé de graisse, puis ressemblant tout à fait à du pus. La graisse surnageait; les premières couches du liquide étaient transparentes, et les inférieures contenaient les globules purulents. L'os était à nu dans le fond du foyer.

Cette opération ne produisit qu'un soulagement momentané; les douleurs profondes persistaient toujours. Nous ouvrîmes alors le canal médullaire avec un petit perforateur, en deux points, au niveau de la terminaison inférieure du canal. Une des perforations amena une douleur très-vive, quand le foret pénétra dans la moelle. Il ne s'en écoula pas de pus, mais

le lendemain les douleurs se calmèrent. Elles reprirent bientôt avec la même intensité qu'auparavant, et il nous fut impossible de voir ce qui sortait par les perforations, que nous regrettâmes, du reste, de n'avoir pas faites plus larges, parce qu'elles étaient exposées à se boucher. L'état général, un moment amélioré, s'aggrava; le genou s'enflamma; tuméfaction de la synoviale, douleurs excessives à la pression. Nous pensâmes alors à la nécessité de l'amputation, si l'articulation venait à suppurer, et nous mandâmes les parents du jeune homme, pour leur faire part de notre projet. Sur leur refus, nous leur dîmes qu'il n'y avait d'autre moyen de sauver leur enfant que de le sortir de l'hôpital et de le transporter à la campagne ou dans un lieu salubre. On l'emmena dans un des faubourgs de la ville, où il fut soigné par le docteur Violet. Au bout de huit jours, les symptômes commencèrent à s'amender, et, quatre mois après, ce jeune homme vint nous revoir à l'Hôtel-Dieu. Il avait fait 3 kilomètres en s'appuyant sur une canne seulement. Il n'était sorti pendant cet intervalle que deux ou trois petits séquestres à peine gros comme un pois. La suppuration était presque complétement tarie. Une seule fistule siégeant au niveau de la région juxta-épiphysaire inférieure donnait lieu de temps à autre à un léger écoulement de pus; le stylet n'arrivait pas jusqu'à l'os. Le genou était ankylosé, et le fémur plus gros dans ses deux tiers inférieurs que celui du côté opposé.

Si ce malade fût resté à l'Hôtel-Dieu, il est infiniment probable qu'il eût succombé à la pyohémie au bout de huit ou dix jours, et même plus tôt; sa translation dans un milieu plus salubre lui a fait surmonter les accidents déjà déclarés, en même temps qu'elle a prévenu la complication que nous redoutions.

On peut admettre que, dans ce cas, le contenu du canal médullaire s'est fait jour à travers le tissu spongieux de la portion juxta-épiphysaire inférieure. C'est de cette région de l'os que paraissaient provenir les petites portions nécrosées. Les perforations que nous avions pratiquées ont dû également favoriser l'issue du pus et de la graisse.

### 2° Procédés opératoires. — Traitement consécutif.

En nous occupant des résections coxo-fémorale et fémoro-tibiale, nous indiquerons les procédés qui pourront servir à

reséquer ou le tiers supérieur ou le tiers inférieur de l'os. Quant à la résection de la diaphyse, elle est indiquée par tous les auteurs comme devant se faire sur le côté externe. Là, en effet, l'os est superficiel et loin des vaisseaux et des nerfs importants.

Pour se conformer aux règles des résections sous-périostées, on devra faire l'incision sur la face externe, mais un peu en arrière, de manière à tomber dans l'interstice qui sépare le biceps de la portion externe du triceps. Si l'os est volumineux, cette incision ne suffira pas pour découvrir la portion à reséquer. On fera une incision perpendiculaire à chaque extrémité, l'inférieure la plus longue, de manière à tailler un lambeau trapézoïde antérieur. L'incision inférieure portât-elle sur les muscles jusqu'au delà du droit antérieur, qu'elle ne nuirait guère au fonctionnement ultérieur du triceps, le nerf venant de la partie supérieure.

Relativement à la position du membre, on agirait, mais avec plus de prudence encore, comme à l'humérus, c'est-à-dire qu'on rapprocherait d'autant plus que l'on compterait moins sur la régénération. Extension chez les enfants; rapprochement exact chez les adultes. Dans le doute, sur les adolescents, on rapprochera complétement, si la perte de substance n'est pas trop considérable. Le raccourcissement de deux ou trois pouces est parfaitement compatible avec une vie active (1), lorsque le

(1) Nous trouvons dans la thèse de Champion (page 68) un fait digne d'être cité, à cause de la conservation des fonctions, malgré un raccourcissement énorme du membre. Quatre pouces, deux sur chaque fragment, avaient été enlevés par Moreau fils sur le corps du fémur, pour une fracture non consolidée, avec altération des bouts de l'os.

« Elle (la cuisse) est raccourcie de près de cinq pouces, parce que les fragments ne se sont pas réunis bout à bout, mais latéralement, ce qui rend le cal assez volumineux; la flexion de la cuisse sur le bassin s'opère difficilement par l'action des muscles; le genou est légèrement ankylosé;

membre est solide; le bassin s'incline, et les membres s'égalisent en apparence, pourvu que l'accroissement ultérieur ne vienne pas encore augmenter la différence.

### 3° Résection du grand trochanter.

Pour les caries de cette apophyse, on aura généralement recours à l'abrasion, à l'évidement et aux nombreux procédés qui sont destinés à enlever une petite portion, superficielle ou centrale, de l'os. Nous avons, dans une circonstance, fait une opération plus radicale, et enlevé la totalité du grand trochanter avec la gouge et le maillet, en conservant la totalité de son enveloppe périostale. L'opération a été très-simple, et la guérison rapide. Quant au degré de régénération, il n'était pas pos-

*le malade marche facilement avec un talon élevé, et il peut porter de lourds fardeaux.* »

Bien qu'on puisse citer quelques faits analogues après les fractures, on en trouvera peu où la marche ait été facile avec un simple talon, après un pareil raccourcissement.

Dans ce fait de Moreau, il n'a pas été question de périoste ni de régénération. Si Moreau père avait cru à la régénération, sans s'occuper du périoste toutefois, Moreau fils n'y croyait plus. A l'époque où il écrivait (1803 à 1816), le périoste était tout à fait laissé dans l'ombre ; on ne lui accordait pas la propriété de régénérer les os (voyez *Introduction*, t. I, et l'on ne parlait des expériences et des opinions de Duhamel que pour les combattre. Larrey avait fait une résection sous-périostée sur un chien, et n'avait pas réussi. Personne enfin n'avait l'idée de ménager le périoste dans les résections. En lisant du reste les observations de Moreau, de Champion, on n'est pas étonné qu'ils n'eussent pas de régénération ; ils taillaient de larges lambeaux, choisissaient les procédés les plus expéditifs, isolaient l'os en coupant les muscles et les tendons, ne se préoccupant que des vaisseaux et des nerfs.

Ne croyant pas à la régénération, ils ne faisaient rien pour l'obtenir. Ils eussent été cependant dans les meilleures conditions favorables, à cause de leur pratique à la campagne. Mais ils n'avaient pas encore l'anesthésie, et, quand le malade souffre, on doit se hâter de terminer, et choisir les procédés les plus rapides. Or, la plupart des opérations que nous décrivons, eussent été impossibles sans l'insensibilité du patient.

sible de l'apprécier exactement. Il y avait une masse dure et saillante, probablement ostéo-fibreuse.

Observation XXVII. — *Carie du grand trochanter. — Résection sous-périostée. — Guérison.* — Marie Bastin, âgée de trente-deux ans, tisseuse, entrée dans la salle Saint-Paul, le 4 mai 1863.

Il y a douze ans, vaste abcès de la région trochantérienne, dû probablement à une inflammation de la bourse séreuse de cette région. Large ouverture par le docteur Barrier. Guérison.

En 1861, nouvelles souffrances et nouvel abcès; il ne sortit aucun séquestre. Guérison après une longue suppuration.

A son entrée, 4 mai 1863, on constate un trajet fistuleux et des décollements sous-cutanés au niveau de la région trochantérienne. L'ouverture spontanée de l'abcès s'étant faite sur le trajet de la première cicatrice, le stylet, conduit sur l'os dénudé, pénètre dans ses vacuoles sans trouver de séquestre mobile. Repos et traitement général jusqu'à la fin de juillet; mais, l'état local ne s'améliorant pas, on intervient.

Le 29 juillet, incision longitudinale sur la cicatrice de la première opération, pénétrant jusqu'à l'os. On prend alors la sonde-rugine, et l'on détache de chaque côté un lambeau cutanéo-périostique, en facilitant le détachement par une petite incision cutanée perpendiculaire à la première. On met à nu de cette manière tout le grand trochanter jusqu'à sa base, et on l'attaque avec la gouge à cause de la friabilité de son tissu. On l'eût attaqué avec la scie de Martin, s'il eût offert trop de résistance au premier instrument. On circonscrit avec un ciseau toute la partie malade, en enfonçant avec un maillet l'instrument à 5 ou 6 millimètres; puis, avec un élévatoire, on détache d'un seul morceau toute la partie circonscrite. Avec la gouge à main, on nettoie la plaie du reste des parties fongueuses et cariées. On enlève tout ce qui était ramolli. On bourre la plaie de petites boulettes de charpie, et l'on place la malade dans une gouttière Bonnet, afin qu'elle ne puisse pas faire de mouvements violents ou désordonnés.

30. — La malade souffre dans le pied du côté opéré.

31. — La douleur du pied a fait place à une douleur dans le genou. Il n'y a pas cependant de gonflement dans l'une ou l'autre de ces régions. Pouls fréquent; rétention d'urine.

2 août. — Suppuration abondante et fétide; état général meilleur cependant; miction possible. Pansement désinfectant avec la poudre de charbon, quina et camphre.

A partir de ce jour, l'état général et local va s'améliorant d'une manière progressive. La malade commence à se lever vers le milieu de septembre. En novembre, elle sortait chaque jour en s'appuyant sur une canne.

Examinée le 3 janvier, c'est-à-dire cinq mois et cinq jours après l'opé-

ration, elle présente l'état suivant : Cicatrice complète depuis longtemps; au niveau du trochanter, on sent un tissu dur tenant à l'os, mais encore mal isolé des parties molles périphériques. Vue de face, la région trochantérienne paraît aussi saillante que celle du côté opposé; vue de côté, elle est parcourue par une cicatrice déprimée et qui est adhérente à l'os. On voit alors que le déficit osseux n'est pas complétement comblé. La malade vient de faire 3 kilomètres à pied; elle marche sans claudication, quand elle ne se presse pas. — Elle n'a pas été revue depuis.

La résection du grand trochanter est une bonne opération à tous les points de vue. Les succès de Velpeau l'ont fait admettre dans la pratique, et elle est recommandée par beaucoup de chirurgiens. Si l'altération s'étend au delà des limites du trochanter, on peut la poursuivre avec la gouge, au risque même d'affaiblir le col du fémur. Il faut alors seulement prendre les plus grandes précautions contre une fracture qui serait probablement très-grave ; condamner la malade à l'immobilité jusqu'à la cicatrisation de la plaie, et soutenir ensuite le membre avec un tuteur.

### § II. — Os de la jambe : tibia et péroné.

A cause de la fréquence des fractures et des altérations dont ils sont le siége, ces os ont été très-souvent reséqués. Nous avons trouvé, même dans les faits anciens, quelques exemples de régénération osseuse par les gaînes périostiques ; on pourrait en multiplier les exemples ; mais ce n'est qu'avec des faits nouveaux qu'il est possible d'apporter la précision nécessaire dans la discussion des importants problèmes que soulève cette question.

1° Résection sous-périostée du tibia. — Indications ; fractures compliquées. — Ostéite chronique. — Abcès sous-périostique diaphysaire ; nécrose diaphysaire non limitée. — Opérations intermédiaires entre la résection et l'ablation des séquestres.

Dans trois circonstances, nous avons été à même de suivre les processus réparateurs après la résection d'une portion no-

table de toute l'épaisseur du tibia. Une fois, nous avions enlevé 17 centimètres de la diaphyse; deux autres fois, 7 et 12 centimètres de l'extrémité inférieure de cet os. Dans le premier cas, la régénération a été très-tardive; dans le second, la portion enlevée s'est rapidement reproduite; dans le troisième, le résultat ne peut pas, à l'heure où nous écrivons, être complétement apprécié, parce qu'il y a trop peu de temps que l'opération a été pratiquée.

1. *Fractures compliquées.* — Des exemples de résections, suivies de régénération, ont été depuis longtemps signalés (1). On en trouvera même de récents dans lesquels la régénération a eu lieu sans que l'opérateur ait songé à conserver le périoste.

Mais nous répéterons encore ici qu'on a conservé le périoste sans le vouloir ou sans le savoir; cette membrane était déjà séparée naturellement ou se détachait au moment de l'opération, en raison de sa plus grande adhérence aux parties molles qu'à l'os. Nous ne demanderions pas mieux que de pouvoir accepter ces régénérations sans périoste; mais alors il faudrait admettre que chez l'homme la régénération osseuse est infiniment plus facile que chez les animaux. C'est une conclusion nécessaire; mais comment la concilier avec l'opinion de ceux qui ne veulent pas que le périoste produise de l'os chez l'homme comme chez les animaux. Nous renvoyons, du reste, à notre première partie, l'analyse expérimentale pouvant seule permettre des propositions précises sur ce point.

C'est pour des fractures multiples, comminutives, avec fissures longitudinales et plaie extérieure, que l'on devra retrancher une partie du tibia. Si dans ces cas-là on peut essayer d'abandonner le membre aux efforts curateurs de la nature,

(1) Voyez Velpeau, *Nouveaux Éléments de méd. opér.*, t. II, p. 572 et suiv.

dans les lésions purement diaphysaires, la résection nous paraît de rigueur, lorsque la fracture pénètre dans l'articulation. Dans cette dernière circonstance, il n'y a que l'amputation ou la résection à pratiquer. Or, toutes les fois que l'état des parties molles permet de conserver le membre, il vaut mieux reséquer, dût-on avoir à enlever le tiers et la moitié du tibia. Chez les enfants et les adolescents, jusqu'à l'âge de vingt à vingt-cinq ans, nous pensons que la résection est, sous tous les rapports, avantageuse, parce que la régénération s'obtiendra. Plus tard, bien que la régénération doive rester incomplète, ou même ne doive pas s'effectuer du tout, on fera une opération qui ne sera pas plus grave que l'amputation, et qui permettra au blessé de marcher avec un appareil, si la perte de substance n'est pas trop considérable. Nous rapporterons plus loin quelques faits, pour prouver les ressources de la nature en pareil cas.

2. *Ostéite chronique suppurée avec ou sans séquestres.* — L'abrasion, les trépanations multiples, la résection longitudinale, l'évidement, sont les opérations classiques en pareil cas, et il n'y a pas autre chose à faire, surtout comme première tentative (chap. II, page 33). Dans les cas où ces opérations sont insuffisantes pour arrêter le mal, que faut-il faire? Dès que l'expectation n'est plus possible, on doit mettre en question la résection de toute l'épaisseur ou l'amputation. Comme ces insuccès des résections superficielles ou centrales s'observent, surtout sur les sujets affaiblis, cacochymes, on aura peu de chances d'obtenir la régénération après la résection totale. On peut espérer cependant que l'ablation de la partie altérée permettra le rétablissement de la santé générale, et, par cela même, la reconstitution du nouvel os. Mais, en présence de cette incertitude, il est prudent de calculer sur l'absence de régénération, et il faut alors

se demander si la conservation d'un membre privé de soutien osseux sera une terminaison avantageuse pour l'opéré.

Lorsque le malade est d'avance décidé à sacrifier son membre; lorsqu'il veut absolument en finir avec sa maladie, qu'il préfère un membre mutilé, mais qui lui permettra de marcher solidement, à un membre entier, mais faible, le chirurgien devra préférer l'amputation. Mais que de malades ne trouve-t-on pas qui ne veulent d'amputation ni de mutilation à aucun prix, et qui préfèrent conserver un membre, quelque imparfait qu'il soit. Leur désir devra être alors d'autant mieux écouté, qu'avec un appareil tuteur, on pourra rendre au membre une partie de sa force. Dans cette alternative, le chirurgien nous paraît donc devoir s'inspirer, et de la position sociale, et du désir du malade.

3. *Périostite phlegmoneuse générale aiguë; abcès sous-périostique.* — Nous avons déjà fait connaître notre opinion (p. 126 et 188), et recommandé l'expectation dans ces affections, qui s'entourent d'abord de symptômes alarmants, mais qui finissent souvent par céder, en se terminant par nécrose de la totalité ou d'une partie seulement de la diaphyse.

Dès que les symptômes aigus s'arrêtent, que l'état général s'amende, on a tout intérêt à attendre, même dans les cas où une nécrose de toute la diaphyse doit s'ensuivre. Le séquestre sert d'attelle, les ossifications nouvelles se forment autour de lui, et l'on peut plus tard l'enlever par une opération simple.

Mais dans les cas exceptionnels où les symptômes ne s'amendent pas, où la stupeur, la prostration surviennent; lorsque l'infection purulente est menaçante, que faut-il faire? N'y a-t-il à choisir qu'entre l'amputation du membre ou l'expectation, c'est-à-dire entre le sacrifice du membre ou la mort du malade? Nous pensons qu'en pareil cas, bien que le danger ne soit pas

aussi menaçant que lorsqu'une articulation est envahie, on doit se décider à enlever la diaphyse altérée.

Dans ces derniers temps, Holmes, Letenneur, se sont trouvés en présence de cas analogues, et ils ont agi de la même manière. La diaphyse du tibia avait été en grande partie dénudée par un abcès aigu sous-périostique ; les symptômes avaient été très-graves au début, mais ils étaient encore inquiétants. On pouvait craindre que les malades ne résistassent pas à l'abondance de la suppuration ; l'infection purulente pouvait, d'un instant à l'autre, rendre le mal incurable. L'extraction du tibia parut alors le moyen le plus sûr et le plus prompt de guérir le malade. Nous rapportons plus loin ces deux importantes observations.

Comme le résultat final de ces vastes périostites suppurées est la nécrose de l'os, l'opération qu'on fait en pareil cas pourra ressembler à une simple extraction de séquestre ; tout dépendra du moment de l'intervention. Si l'on opère au début, alors que l'os est encore vivant et vasculaire, que le périoste est encore adhérent sur une certaine surface, on fera en réalité une résection ; mais, si l'on attend que la diaphyse ait été isolée de toutes parts, qu'elle ne tienne plus que par quelques faibles adhérences médullaires, au niveau de ses extrémités, on ne fera guère qu'une extirpation de séquestre.

Nous avons donc ici, comme pour l'ostéite phosphorée des maxillaires, des cas intermédiaires entre les résections proprement dites et les ablations de séquestres. Il nous paraît important de le faire remarquer, pour éviter les discussions de mots. Nous avons fait intervenir, le moins possible, les cas de nécrose dans la détermination des sources de la régénération osseuse, pour ne pas rentrer dans ces discussions interminables qu'avaient soulevées, pendant cinquante ans, les expériences de Troja ; mais si nous les avons négligés comme moyen de dé-

monstration, nous devons ne pas oublier leurs relations étiologiques. (Voy. chap. V, 1re partie.)

Ce qu'il y a d'indéterminé encore, c'est l'intervention chirurgicale au moment de la violence des accidents, alors que rien ne peut faire prévoir l'issue de la maladie. Nous avons proposé la résection dans le cas où une articulation est envahie, parce qu'alors on ne doit pas compter sur la guérison spontanée; mais, pour des lésions purement diaphysaires, il vaut mieux attendre, le danger est moins pressant. On comprend cependant que l'extirpation d'une diaphyse atteinte d'ostéomyélite puisse être le meilleur moyen de faire cesser les accidents aigus dont elle est cause, et de prévenir l'infection purulente à laquelle le malade est exposé.

C'est avec l'amputation de la jambe, nous le répétons, qu'il faut comparer l'extirpation de la diaphyse du tibia; or, d'une manière générale, nous croyons pouvoir admettre que cette dernière opération est moins grave que la première (1).

(1) En consultant la statistique, on trouve que les résections de la diaphyse du tibia fournissent une mortalité moins grande que l'amputation de la jambe. Heyfelder (*trad.* Bæckel, p. 122) donne le tableau suivant :

| Causes de la résection. | Nombre de cas. | Conservés en vie. | Succès complets. | Résultats incomplets. | Morts. |
|---|---|---|---|---|---|
| Fractures | 65 | 47 | 43 | 4 | 18 |
| Pseudarthroses | 11 | 11 | 10 | 1 | 0 |
| Cas difformes | 16 | 15 | 14 | 1 | 1 |
| Incurvations | 11 | 11 | 11 | 0 | 0 |
| Maladies organiques. | 22 | 20 | 19 | 1 | 2 |
| Total | 125 | 104 | 97 | 7 | 21 |

« Les résections des os de la jambe avec solution de continuité ont donné, en général, trois quarts de succès complet, un quart de guérisons imparfaites (manque de réunion, amputation, etc.). Les cinq sixièmes des opérés ont gardé la vie. Ces résections sont donc bien plus favorables que les amputations de la jambe, dont un tiers se terminent fatalement. Pour les amputations immédiates, la proportion des décès s'élève même à la moitié. »

Bien que ces statistiques nous paraissent peu rigoureuses, il n'en ressort pas moins que les résections du tibia n'ont pas la gravité qu'on pourrait leur attribuer à priori.

On voit donc que dans cette question il importe de bien poser le problème. Tout chirurgien sera condamnable d'enlever un tibia, quand il pourra guérir son malade par une opération plus simple, et quand l'amputation ne sera pas mise en cause. Mais il nous paraît devoir être imité quand, par l'ablation du tibia, il mettra son malade hors de danger de mort, la régénération dût-elle rester imparfaite.

### 2° Procédés opératoires.

La face interne du tibia étant sous-cutanée et facile à délimiter, c'est sur cette face qu'on fera l'incision cutanéo-périostique. A cause de l'acuité du bord interne, il faut faire l'incision rapprochée de ce bord, afin de pouvoir le contourner pour le passage de la sonde-rugine. Ce contournement est toujours difficile, à moins qu'on n'ait détaché le périoste sur une longueur de 12 à 15 centimètres. Il faut avoir une tige fortement courbée, et même alors fait-on généralement une trouée à la gaîne périostique, au niveau du bord postérieur du tibia. Mais, une fois la sonde rugine passée, on introduit la scie à chaîne dans la cannelure, et l'on sectionne l'os. La sonde retirée, on soulève successivement avec un fort davier chacun des fragments de l'os, et l'on dénude le bord et la face postérieurs. De cette manière, il n'y a pas de perte de substance au périoste. Si cette membrane est peu adhérente, on achève sa dénudation avec la sonde elle-même, en la promenant de haut en bas dans la gaîne périostique. Dans les cas de résection portant sur une partie seulement de la diaphyse, il vaut mieux d'abord isoler par deux traits de scie la portion à retrancher ; on achève ensuite de la dénuder de son périoste à la partie moyenne.

Nous avons déjà fait remarquer que, par cette manœuvre, on

dénudait l'os un peu plus haut que le point de section. De petites incisions, perpendiculaires à la gaîne périostique, diminuent le décollement. Nous nous étions même demandé si l'on ne pourrait pas sectionner simultanément l'os et le périoste; une fois le fragment à reséquer séparé du reste de l'os, on le dépouillerait de sa gaîne périostique, qui serait laissée en place dans ses rapports avec les parties molles périphériques. De cette manière le périoste de la partie reséquée serait séparé des deux bouts de l'os. Mais nous croyons que c'est là un mauvais procédé, au point de vue de la régénération, et nous y renonçons d'autant plus, que la nécrose des zones dénudées nous paraît devoir être tout à fait exceptionnelle.

Nous ne décrivons pas spécialement l'extraction de la partie supérieure ou de la partie inférieure du tibia; c'est à propos des

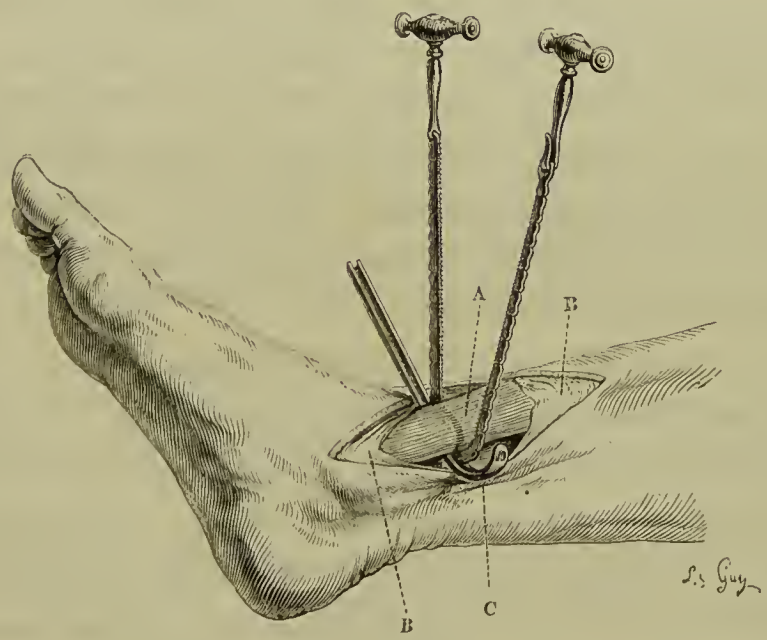


Fig. 33.

*Procédé pour la résection sous-périostée du tibia.*

Cette figure montre comment doit être passée et maintenue la sonde-rugine pour protéger la gaîne périostique pendant les mouvements de va-et-vient de la scie à chaîne. — A. Surface de l'os dénudée de son périoste. — B. Gaîne périostique. — C. Sonde-rugine passée entre l'os et la gaîne périostique. — D. Scie à chaîne.

résections du genou et du cou-de-pied que nous compléterons ce que nous avons à dire.

### 3° Faits cliniques.

Nous avons reséqué le tibia sur une étendue de 17 centimètres pour une ostéite diaphysaire, ayant intéressé tous les tissus de l'os, périoste et moelle, compliquée de petits séquestres, mais remarquable en ce que l'os avait été rapidement médullisé sous l'influence de l'inflammation. C'était la forme d'ostéite qu'on rencontre souvent aux phalanges. Sous l'influence de l'inflammation, l'os se raréfie, et la substance calcaire disparaît pour faire place au tissu médullaire. Quand l'ostéite s'arrête, la substance osseuse se reconstitue. Aussi n'est-on, ce nous semble, autorisé à opérer, dans ces cas-là, que lorsque les symptômes généraux et les fusées purulentes commandent une intervention active. C'est la seule fois où nous ayons opéré pour des lésions de ce genre. La reproduction a été incomplète parce que le malade a été très-gravement atteint par une série d'érysipèles qui avaient profondément altéré sa constitution. Une fois sorti de l'hôpital, il a vécu en outre dans les conditions hygiéniques les plus mauvaises.

Nous l'avons revu trois ans après l'opération, et il existait encore un vide d'un centimètre au milieu du tibia, comblé par du tissu fibreux. Nous avons alors traité cette pseudarthrose par les perforations de la substance intermédiaire et le grattage du périoste (voy. chap. XIII), et l'ossification s'est opérée peu à peu dans le tissu intermédiaire, de sorte qu'on ne trouve aujourd'hui qu'une mobilité très-obscure entre les deux parties du tibia. Le fonctionnement du membre, depuis qu'un appareil a été adapté à la jambe, semble de plus en plus fortifier le tissu nouveau.

Observation XXVIII. — *Ostéo-myélite suppurée du tibia avec altération profonde ; raréfaction et ramollissement de l'os. — Symptômes généraux graves au début. — Persistance de la fièvre; suppuration abondante. — Pas de décollement épiphysaire; le tissu propre de la diaphyse est spécialement attaqué. — Résection de 17 centimètres de la diaphyse sans toucher aux épiphyses. — Reproduction entravée par des érysipèles multiples.* — Laurent Lindor, âgé aujourd'hui de vingt ans, s'était bien porté jusqu'en décembre 1860. A cette époque, il reçut sur la jambe un coup de pied de bœuf qui produisit une violente contusion. Bientôt des douleurs sourdes se montrèrent dans le tibia. Le malade continua à marcher; le soir il couchait dans un endroit bas et humide. Les douleurs augmentèrent d'intensité; le membre se tuméfia, et le malade entra à l'hôpital de Chalamont, où une collection purulente fut ouverte au bistouri. Écoulement de pus fétide, fièvre continue avec exacerbations journalières, affaiblissement rapide.

Le malade entre à l'Hôtel-Dieu le 15 mars 1861, salle Saint-Louis.

On constate l'existence de plusieurs trajets fistuleux conduisant directement sur le tibia que le stylet pénètre sans rencontrer de séquestres volumineux, excepté en un point, à la superficie de l'os, où se trouve une portion mobile. L'os est ramolli en certains points et creusé de sillons tapissés de fongosités, par lesquels non-seulement on pénètre dans la cavité médullaire, mais on traverse l'os de part en part.

Le membre est considérablement gonflé ; la suppuration abondante ; un mouvement fébrile se montre tous les soirs. On attend trois semaines environ, en faisant chaque jour le traitement du symptôme, sans bénéfice pour le malade.

Nous nous déterminons alors à intervenir, pensant que l'ablation de la portion centrale de la diaphyse et l'extraction de quelques petits séquestres suffiraient à la guérison. Mais les lésions étaient plus étendues que nous ne l'avions cru d'abord; aussi dûmes-nous devoir pratiquer une opération plus radicale.

L'os était presque complétement médullisé en certains points; la substance osseuse avait disparu et fait place à des fongosités molles, saignant dès qu'on les froissait avec le stylet; l'inflammation avait amené la résorption rapide des éléments calcaires contrairement à ce qu'on observe dans les cas analogues; il n'était pas préalablement sorti de séquestre.

C'est dans ces conditions que nous enlevâmes 17 centimètres de la diaphyse du tibia, en procédant par plusieurs ablations partielles et successives, exécutées toutefois pendant la même séance.

Ainsi, après une première section faite au niveau des fistules les plus abondantes, et qui intéressaient la portion la plus ramollie, dûmes-nous remonter en haut et enlever 9 ou 10 centimètres de l'os. Dans un second temps, on enleva en bas 4 ou 5 centimètres. La portion totale mesurait, comme nous l'avons dit, 17 centimètres.

La pièce enlevée, la quantité de fongosités était telle, qu'en réunissant

ensemble les différentes portions solides on obtenait à peine une colonne osseuse mesurant 10 centimètres de hauteur. Le reste avait disparu par médullisation. La portion nécrosée avait été bien moins considérable que le déchet de la substance osseuse.

Parmi les portions extraites se trouve une masse de 6 centimètres de hauteur, comprenant toute l'épaisseur du tibia, présentant des dépôts sous-périostiques, irréguliers, creusés de sillons vasculaires. Le canal médullaire est rempli par une substance spongieuse très-friable, dont quelques aréoles contiennent du pus. L'os ancien est compris entre ces deux portions; il est traversé par de nombreux canaux contenant des vaisseaux et de la moelle. Cette masse correspondait à la partie moyenne du tibia et se trouvait limitée en haut et en bas par les portions ramollies et médullisées de la diaphyse. C'est dans ces dernières portions qu'étaient contenus de nombreux petits séquestres encore vasculaires.

Il n'y avait, nous l'avons déjà dit, qu'une portion nécrosée très-étroite, longue de 3 ou 4 centimètres, et placée superficiellement. Ainsi donc, la lésion appartenait à la variété d'ostéite dite *raréfiante*.

L'opéré fut placé dans une gouttière et pansé comme à l'ordinaire. Sa convalescence fut entravée par six érysipèles successifs. Une arthrite fémoro-tibiale se déclara à la suite d'un de ces érysipèles; elle s'accompagna de vives douleurs et fit craindre la suppuration de l'articulation. Elle s'amenda peu à peu sous l'influence des émollients et, plus tard, des vésicatoires.

Le malade, ne pouvant se remettre au milieu des conditions hygiéniques que crée le régime hospitalier, fut envoyé à la campagne, où le travail de réparation, quoique mal dirigé, se fit en partie. L'enfant vécut à la campagne, constamment privé de secours médicaux, travaillant au milieu des étangs de la Bresse, et n'ayant qu'une alimentation insuffisante. Il était pâle, anémique, bouffi, lorsqu'il rentra à l'Hôtel-Dieu en mars 1865.

A ce moment, on trouve que la reproduction du tibia s'est effectuée en partie dans des dimensions que nous rappellerons plus bas; la réparation s'est faite de façon à constituer deux colonnes mobiles l'une sur l'autre, ce qui amène une pseudarthrose dans la continuité du nouveau tibia.

Nous le revoyons en juillet 1865. Il est dans l'état suivant : Le tibia gauche, le tibia opéré, est aplati et incurvé, de façon à présenter la concavité de sa courbure en dedans. Le péroné du même membre est également un peu incurvé; sa convexité regarde en avant; le corps de l'os est un peu hypertrophié en épaisseur. L'extrémité supérieure du péroné s'est luxée sur le tibia; elle a remonté et s'est mise presque de niveau avec le bord supérieur de la rotule. Le genou est ankylosé, presque complétement immobile : la rotule est soudée aux condyles du fémur.

Les mouvements que permettait la pseudarthrose sont diminués d'une

façon notable après un grattage du périoste et des perforations de la substance intermédiaire.

Nous avons ainsi cherché à irriter ces tissus pour les faire ossifier comme nous le pratiquons, du reste, dans les cas de pseudarthrose ordinaire.

Si l'on mesure le membre malade, comparé au membre sain, on trouve qu'il est plus court de 9 à 10 centimètres. Il avait grandi depuis l'opération; aussi, en tenant compte de l'ascention du péroné, peut-on évaluer à 9 ou 10 centimètres la hauteur de la portion osseuse nouvelle.

Le malade, avec un appareil à talon élevé et point d'appui sur l'ischion, marche parfaitement sans boiter et sans avoir besoin du secours d'un bâton.

Notre opéré est venu nous revoir le 1er septembre 1866; depuis un an il marche avec son appareil, sans canne ni béquille. Il a repris ses occupations de *taupier*, et se tient sur ses jambes toute la journée. Le tibia s'est notablement consolidé depuis que nous avons irrité le tissu fibreux intermédiaire. On ne sent plus de vide distinct entre les deux portions osseuses; quand on cherche à faire mouvoir une des deux portions sur l'autre, on ne perçoit qu'une mobilité très-obscure. La marche est cependant encore impossible sans l'appareil.

Bien que la reproduction ait été lente et imparfaite, l'état actuel du malade est préférable à celui d'un amputé de la cuisse. La propagation de l'inflammation à l'articulation du genou indique que la totalité de l'os a été plus ou moins atteinte par la maladie; ce n'est que secondairement, cependant, que l'inflammation s'est étendue d'une manière menaçante à l'articulation voisine. Au moment de l'opération, les symptômes étaient encore indécis.

Nous avons reséqué deux fois le tibia pour cause traumatique. Dans le premier cas, il s'agissait d'un homme âgé de plus de quarante ans, qui avait une fracture longitudinale du tiers inférieur de cet os, avec plaie, pénétrant dans l'articulation, et produite par le choc d'une pierre. Nous ne vîmes le malade que seize jours après l'accident; il avait eu un léger frisson les deux jours précédents. Malgré la triste signification de ce symptôme, comme les forces n'étaient pas encore trop altérées, nous mîmes le foyer de la fracture à nu, et nous reséquâmes, par la méthode sous-périostée le tiers inférieur du tibia. Après

avoir enlevé de larges esquilles, qui étaient encore adhérentes, nous sciâmes le fragment supérieur à la limite du décollement du périoste.

L'opération fut rendue facile par l'inflammation; le périoste était épaissi et peu adhérent. Malheureusement, la résection avait été faite trop tard, c'était une tentative presque désespérée; mais la seule qu'il fût permis de faire. Le malade avait déjà déclaré ne pas vouloir se laisser amputer au chirurgien qui l'avait soigné avant nous; nous ne cherchâmes point à lui faire changer de résolution, car l'amputation, faite à cette période, avait encore moins de chance de réussir que l'opération que nous pratiquâmes. En enlevant la source de la suppuration, en débarrassant la plaie des esquilles, en ouvrant largement l'articulation, on se mettait dans les meilleures conditions possibles pour arrêter l'infection purulente. Mais les accidents continuèrent et le blessé succomba dix jours après. Pour l'autre cas, voyez chap. XII, *Résection tibio-tarsienne*.

### 4° De l'utilité du membre dans les cas où la régénération de la diaphyse du tibia n'a pas lieu.

Il existe déjà dans la science quelques faits qui prouvent que le membre ne reste pas inutile, malgré l'absence de régénération d'une longue partie du tibia. Champion (1) cite un opéré de Moreau, huissier de sa profession, auquel on avait enlevé quatre pouces de la diaphyse du tibia, puis évidé les extrémités, et qui pouvait faire jusqu'à dix lieues par jour, bien qu'il restât un vide de deux pouces et demi de long entre les deux fragments de l'os reséqué. L'opéré avait douze ans, au moment où l'opération fut faite, en 1792. Champion l'examina vingt et un ans après, en 1813, et constata ce qui suit :

(1) Thèse citée, p. 88.

Observation XXIX. — *Résultat d'une résection de la diaphyse du tibia pratiquée par* Moreau, *sur une étendue de quatre pouces avec évidement des bouts de l'os. — Examen fait par* Champion *vingt et un ans après l'opération.* — « La jambe n'offre rien de remarquable dans son tiers inférieur, la portion du tibia qui s'y trouve, et dont on avait diminué l'épaisseur, est un peu plus mince que l'autre; elle a cinq pouces de longueur. Au-dessus de cette portion, il existe un vide occupé par des parties molles de deux pouces et demi d'étendue; il aboutit en haut à l'extrémité supérieure du tibia, laquelle est fortement inclinée en arrière; cette rencontre se fait obliquement, et offre un angle ouvert, qui a deux pouces et demi de profondeur, mesuré d'une ligne tirée entre l'extrémité tarsienne du tibia et la rotule qui se trouve descendue de près d'un pouce.

» Le péroné a conservé sa forme et ses rapports jusqu'au niveau de l'espace sans os dont j'ai parlé. A partir de là, cet os, dont l'extrémité tibiale est luxée et a acquis plus de volume, s'incline en arrière et en dehors, puis il se courbe en devant et vient se placer au côté externe de l'extrémité inférieure du fémur. Ce qui produit un angle arrondi et très-saillant à la partie externe et postérieure de la jambe, qui se trouve là inclinée dans le même sens.

» Les mouvements d'extension et de flexion de la jambe sur la cuisse ont lieu, mais ils sont bornés. Ils se passent dans l'articulation du genou bien faiblement; la plus grande mobilité existe entre le péroné et le fémur. Quand la jambe est étendue, l'extrémité du péroné se trouve logée derrière le condyle externe du fémur, à la courbure duquel elle est accomodée; et, dans la flexion, elle se porte transversalement au-dessus de lui, presque au niveau de la face antérieure de la cuisse.

» Les mouvements d'adduction et d'abduction sont plus étendus là que du côté sain, et l'extrémité supérieure du tibia n'y participe pas.

» Le pied est convenablement nourri; il a la pointe tournée en dehors; il est plus court que l'autre de huit lignes. Il ne touche le sol que par les deux premiers orteils, et principalement par le gros à son articulation avec le métatarse. Dans la progression, la face interne de la jambe est portée en avant; le péroné devient le centre du mouvement. Il est aussi celui du point d'appui, et c'est là que Parisot y rapporte la lassitude qu'il éprouve après avoir beaucoup marché. Quelle que soit la difformité dont je viens de rendre compte, l'extrémité n'en est pas moins solide. Cet homme, qui exerce la profession d'huissier, est constamment en courses, et il a fait plusieurs fois dix lieues dans un jour; il a pu même, dans une rixe, renverser un homme d'un coup de pied. Il se sert habituellement d'une canne, dont il pourrait se passer, en ayant toutefois le soin de maintenir les deux os de la jambe rapprochés inférieurement par trois ou quatre tours de bande médiocrement serrés. »

Quand l'os ne se régénère pas, il se passe dans la région opérée divers changements qui peuvent expliquer l'utilité du membre.

5° Des changements qui se passent dans le membre opéré après la résection du tibia. — Hypertrophie, luxation, courbure du péroné.

Nous avons vu, dans notre partie expérimentale (chap. XII), qu'après la résection d'un os il s'opère diverses modifications dans la nutrition et la situation de l'os parallèle, s'il s'agit d'un segment de membre à plusieurs os, comme l'avant-bras et la jambe. Tantôt l'os restant s'hypertrophie, tantôt il reste stationnaire, et s'arrête même dans son développement. Nous avons trouvé la cause de cette différence dans le fonctionnement du membre. Si, après la résection, le membre est capable de fonctionner un peu, l'os restant s'hypertrophie en épaisseur, et, à mesure qu'il fonctionne, son hypertrophie augmente. Si, au contraire, le membre est incapable d'agir, de se mouvoir, de soutenir le corps de l'animal, on voit l'os restant rester stationnaire, et, quand l'animal est jeune, participer à l'arrêt d'accroissement que subit la totalité du membre.

A cette première cause d'hypertrophie s'en ajoute une autre; c'est la propagation d'un certain degré d'inflammation qui active la prolifération des couches sous-périostales, et produit ainsi un plus grand accroissement de l'os en épaisseur.

Ces deux influences agiront sur le péroné après la résection du tibia, et généralement on verra cet os, si grêle à l'état normal, acquérir une épaisseur et une force plus grandes. Il ne faut pas trop y compter, cependant, car, dans certains cas, il cédera à la pression du corps, se luxera en haut sur le tibia, ou bien se courbera comme une tige flexible. Dans ces derniers cas, il favorisera d'une autre manière le rétablissement

fonctionnel; ce sera en permettant le rapprochement des surfaces de section du tibia, et en réduisant par là la distance à combler par le tissu nouveau.

Sur notre opéré de l'observation XXVIII, nous avons observé la luxation en haut de l'extrémité supérieure, et un léger épaississement de la diaphyse de l'os. Holmes, Letenneur, ont noté le même fait.

Dans certains cas, les deux bouts du tibia pourront se souder séparément au péroné (1), et il en résultera alors, non pas précisément une consolidation de la colonne de soutien (à moins que la portion intermédiaire ne s'hypertrophie), mais une fixité plus grande dans les articulations supérieure et inférieure.

6° Dans quels cas faut-il reséquer simultanément le péroné et le tibia?

On ne peut pas répondre d'une manière absolue à cette question. Les faits manquent encore, et l'on ne pourrait se guider que sur des présomptions plus ou moins fondées. La possibilité d'obtenir la régénération osseuse change les conditons du problème; les raisons qu'on a fait valoir jusqu'ici en faveur de l'amputation n'ont plus la même importance. Il ne faut donc pas vouloir préjuger cette question avec des faits anciens; les observations encore peu nombreuses que nous possédons nous promettent pour l'avenir des résultats meilleurs que ceux qu'on a obtenus avec les méthodes anciennes.

S'il s'agit d'une fracture compliquée, que les deux os fassent saillie et soient également altérés, il faudra naturellement

(1) Chez les animaux, cette soudure des bouts de l'os reséqué à l'os parallèle est fréquente; au cubitus, par exemple, après la résection du radius et réciproquement. (*De la production artificielle des os*, etc., *Journal* de Brown-Séquard, 1859.)

les reséquer tous les deux, de manière à leur laisser la même longueur, une fois la réduction opérée.

Mais si le tibia est seul malade ou fracturé, faudra-t-il enlever une égale portion du péroné? Par les faits cliniques que nous rapportons plus loin, on peut voir qu'aucun des chirurgiens qui ont pratiqué des opérations sous-périostées n'a jugé cette résection nécessaire. Il est des cas, cependant, où elle doit être mise en question.

Si l'on a à retrancher, par exemple, pour une fracture compliquée, 5 ou 6 centimètres du tibia sur un homme qui a dépassé la cinquantaine, ne serait-il pas prudent de retrancher une quantité égale du péroné, par la raison que la régénération du tibia étant improbable à cet âge, on devra chercher tous les moyens de conserver au blessé un membre solide? Une résection du péroné, méthodiquement faite, n'aggraverait guère les accidents et préviendrait certainement la pseudarthrose.

L'utilité de la résection du péroné, en pareil cas, serait en raison inverse des chances de régénération du tibia.

Chez un enfant et chez un adolescent, cette résection complémentaire ne pourrait pas être mise en question. On devrait y renoncer également chez l'adulte, s'il y avait une trop grande perte de substance. Le membre serait tellement raccourci, qu'il risquerait de ne plus être utile, malgré sa solidité.

### 7° Faits cliniques empruntés à divers chirurgiens.

C'est pour le tibia que nous trouvons les faits de reproduction osseuse les plus remarquables et les plus complets. Sans revenir aux observations anciennes qui nous offriraient encore de nombreux documents, nous nous bornerons aux cas dans lesquels on a fait intentionnellement et méthodiquement des

opérations sous-périostées. Nous trouvons des exemples très-variés, quant à la nature de l'affection qui a nécessité l'opération. Larghi, Creus-y-Manzo, ont opéré pour des ostéites chroniques; Langenbeck, Neudörfer, pour des fractures compliquées; Jambon et Aubert, Holmes, Letenneur, pour des ostéo-périostites aiguës ou des périostites phlegmoneuses avec nécrose de l'os plus ou moins imminente.

*Résections opérées pour des ostéites suppurées aiguës sans séquestres mobiles.* — Nous avons pu juger par nous-même du résultat obtenu par Jambon et Aubert. Ce dernier chirurgien présenta l'opéré au Congrès de Lyon, en 1864, et toute l'assemblée put constater combien le succès était complet, au point de vue de la forme et du fonctionnement du membre. 10 centimètres de l'extrémité inférieure du tibia avaient été retranchés; la portion enlevée s'était parfaitement reproduite; l'opéré pouvait faire 20 kilomètres dans la journée et danser pendant plusieurs heures de suite.

Observation XXX. — *Résection sous-périostée de 10 centimètres de l'extrémité inférieure du tibia pour une ostéite suppurée avec décollement épiphysaire et invasion de l'articulation tibio-tarsienne, par* Jambon et Aubert, *de Mâcon. — Très-belle reproduction osseuse : rétablissement parfait des fonctions du membre.* « Michel Duvert, vingt et un ans, est le huitième enfant d'une famille de cultivateurs. Il eut, à l'âge de sept ans, un abcès à la partie inférieure de la jambe droite. Cet abcès, dont la formation dura de sept à huit mois, fut ouvert par M. le docteur Bouchard, de Mâcon, et guérit complétement après une suppuration de quinze à vingt jours. Depuis lors, nulle enflure, nulle douleur dans ce membre jusqu'à l'âge de dix-sept ans. Dans les premiers jours de janvier 1860, Duvert entre à l'hôpital de Mâcon, se plaignant, depuis une marche pénible pour aller faire du bois, se plaignant, dis-je, d'une fatigue générale avec douleur, le soir, dans le bas de la jambe droite. On y constate la rougeur, la chaleur, le gonflement douloureux des parties dures et molles, indice d'une inflammation aiguë et profonde du tissu osseux. La peau s'ouvre en plusieurs points. Le pied devient œdémateux. Au commencement de février, je le vis avec mon confrère, M. Jambon, chirurgien en chef de l'hôpital; plusieurs fistules, de chaque

côté du membre, donnaient issue à une suppuration abondante, les douleurs étaient vives, la fièvre ardente, le sommeil nul. Le malade s'affaiblissait, une fin prochaine était à craindre ; l'amputation semblait indiquée. Pourtant les os du pied paraissaient sains ; le stylet pénétrait facilement la substance du tibia, mais trouvait le péroné lisse et résistant et ne sentait d'ailleurs de ce dernier os qu'une très-petite surface dénudée. Voulant tout essayer avant d'en venir à l'amputation, nous résolûmes, mon confrère et moi, d'extraire la portion de tibia frappée de carie, de séparer, s'il était possible, le périoste, et, respectant le péroné, de conserver ainsi au membre toute la longueur pendant le travail régénérateur que nous espérions, sans trop y compter, vu l'état inquiétant du sujet.

» Michel Duvert étant chloroformisé, une première incision le long du péroné nous assura que nous pouvions conserver cet os. La portion malade du tibia ayant été largement découverte, cet os fut d'abord divisé par la scie à chaîne sur la limite supérieure du mal, à 10 centimètres au-dessus de l'articulation.

» Le périoste enflammé et très-épaissi se détacha partout facilement.

» L'os, carié dans toute son épaisseur, se brisa sous nos doigts en deux morceaux, dont l'inférieur, représentant l'épiphyse, fut un peu difficile à détacher des os du tarse qui furent trouvés entièrement sains. L'hémorrhagie fut médiocre ; il n'y eut point de ligature à faire : le membre fut mis dans une gouttière matelassée ; la plaie pansée avec de la charpie humide. Les suites de l'opération furent des plus heureuses. Après une abondante suppuration, les bords de la plaie rapprochés sans suture se réunirent par un travail cicatriciel venu du fond. Deux mois ne s'étaient pas écoulés que toute la fistule avait disparu, et que l'on sentait, à la pression, une dureté de bon augure. Sous l'influence des toniques alimentaires et médicamenteux, le travail de réparation osseuse se fit avec rapidité. Moins de six mois après l'opération, Duvert se promenait dans les cours, à l'aide d'une seule canne, et, après dix mois de séjour à l'hôpital, il en sortait pour n'y plus rentrer.

» Quatre ans se sont écoulés, ce jeune homme n'a cessé de travailler comme cordonnier ; la marche est facile ; il fait souvent à pied 20 kilomètres dans sa journée et danse plusieurs heures de suite. Le long séjour de sa jambe dans un appareil inamovible tel que la gouttière qui la comprimait un peu a produit une atrophie du membre, comme on peut en juger sur le sujet que je vous présente. Toutefois si le membre est moins long que l'autre, les proportions n'ont pas changé ; la portion de tibia enlevée s'est reproduite avec toutes ses dimensions, sauf une dépression longitudinale correspondant à l'incision et à la plaie du périoste ; on voit même une légère saillie remplaçant la malléole. Enfin, résultat inattendu, l'ankylose n'est point aussi complète qu'on aurait pu le redouter, et, soit mobilité réelle du pied sur l'os reproduit, soit facilité supplémentaire développée

pas l'exercice dans le jeu des articulations si serrées du cou-de-pied, celui-ci exécute de légers mouvements; ce qui explique la possibilité de marcher longtemps et de danser sans fatigue et presque sans claudication.

» La portion d'os enlevée présente des particularités intéressantes : elle s'est brisée, comme je vous l'ai dit, en deux fragments, au point de jonction de l'épiphyse avec l'extrémité inférieure de la diaphyse. L'os est là carié dans toute son épaisseur; il est infiltré de sanie. Le tissu compacte altéré et en partie détruit ne présente plus que des lamelles friables, résultant de ce genre d'inflammation que Gerdy a qualifié de raréfiante. Une mince enveloppe recouvre le tissu spongieux de l'épiphyse criblée de trous dus à cette même altération. Le fragment supérieur tranché par la scie est remarquable par l'absence presque complète du canal médullaire, et par l'épaississement du tissu compacte; comme si, dans cette partie, l'ostéite avait produit un dépôt plus abondant de phosphate calcaire (ostéite condensante du même auteur). Enfin, sur les faces antérieure, interne et surtout postérieure de ce fragment, on remarque, dans les seuls points où le périoste eût conservé quelque adhérence, une couche de production osseuse rougeâtre, canaliculée, évidemment de formation récente, tendant à s'étendre comme une gaîne autour de l'os malade, et donnant à celui-ci l'apparence d'un séquestre sur le point d'être invaginé. D'où provient cette couche osseuse vivante établie sur un os mort, si ce n'est du périoste qui les entourait tous les deux et n'adhérait qu'à ce tissu nouveau ? Et quel autre organe que le périoste a pu, après l'opération, sécréter cette colonne solide qui supporte le poids du corps, et réparer en six mois une brèche de 10 centimètres de long, intéressant le tibia dans toute son épaisseur ? »

Malgré quelques expressions qui pourraient faire admettre la mort, d'une partie au moins, de la masse osseuse reséquée, il n'est pas possible de classer cette opération parmi les ablations de séquestre. Il n'y avait pas de fragment osseux mobile. Il a fallu scier la portion diaphysaire, et l'épiphyse tenait aux parties fibreuses qui s'y insèrent à l'état normal. L'os était dénudé, il est vrai, comme dans les abcès sous-périostiques; mais c'est par une véritable résection qu'il a été enlevé. Le périoste n'était pas ossifié au moment de l'opération; en arrière, seulement, il contenait une couche osseuse de nouvelle formation; il a été intentionnellement conservé; il était très-épaissi et faiblement adhérent à l'os dans la plus grande partie de son étendue. Plus tard, peut-être, si le malade eût résisté aux accidents de

la suppuration osseuse et articulaire, les parties dénudées auraient pu se nécroser; mais, au moment de l'opération, aucune séparation n'indiquait un travail d'élimination. Les faits de Holmes et de Letenneur se rapprochent du précédent par la nature de l'affection; ils en diffèrent par leur siége, car la diaphyse était seule envahie; les articulations étaient saines.

Observation XXXI. — *Périostite suppurée de la totalité de la diaphyse du tibia avec symptômes généraux graves. — Extraction de la diaphyse avant la réossification de la gaîne périostique, par* Holmes. — *Guérison. — Régénération de l'os. — Raccourcissement du membre.* « William S..., âgé de dix ans, entre à l'hôpital le 5 avril 1865 pour un abcès sous-périostique aigu du tibia gauche. Il est pâle, délicat, adonné à la masturbation, sans présenter toutefois les signes d'une affection constitutionnelle. Le mal a débuté sans cause connue, le 15 mars, par une douleur dans le cou-de-pied, suivie d'un gonflement, qui s'étend bientôt à la jambe. L'ouverture d'une collection purulente, le 20, n'arrête pas la maladie. Au moment de l'admission, pouls dur, à 132, respiration fréquente, peau fraîche, langue nette, grande faiblesse, délire la nuit; jambe tuméfiée et pâle depuis les orteils jusqu'au genou; on soupçonne du liquide dans les articulations tibio-fémorale et tibio-tarsienne. Incision vers le milieu du tibia; un stylet introduit démontre une dénudation très-étendue de l'os. On prescrit un régime tonique, et lorsque l'état général est meilleur on procède à une exploration plus complète à l'aide du chloroforme. On constate alors que le tibia est dénudé en haut, en bas et en arrière, dans tous les points que le doigt peut atteindre. On reste dans le doute pour la région interosseuse et pour les limites supérieure et inférieure du décollement; mais de l'état des articulations on conclut que la diaphyse entière est isolée. M. Holmes, encouragé d'ailleurs par son collègue M. Smith, se décide alors à enlever tout l'os nécrosé.

» Opération le 15 avril. Une longue incision étant pratiquée sur le tibia, le décollement du périoste à la face postérieure fut facilement obtenu à l'aide d'une sonde conduite avec le doigt. Même facilité au niveau de l'espace interosseux. La scie à chaîne, passée sous le tibia, le divise près de son extrémité supérieure; le segment saisi avec de fortes pinces est détaché de l'épiphyse supérieure à l'aide de quelques mouvements. Même manœuvre pour le segment inférieur. Ainsi se trouve enlevée la diaphyse tout entière, mesurant sept pouces un tiers. L'opération n'avait duré que quelques minutes. Écoulement sanguin assez abondant fourni par le périoste, mais facilement arrêté par le tamponnement et sans ligature. Quelques fragments d'os nouveau adhéraient à l'os enlevé, ainsi que quelques lambeaux du périoste. Celui-ci, du reste, ne présentait point d'autres lésions.

» Membre placé dans une boîte ordinaire à fracture. M. Holmes espérait

bien que le membre garderait sa longueur, parce que, grâce à la conservation de l'épiphyse supérieure du tibia et de l'articulation péronéo-tibiale, le péroné servirait d'attelle, et maintiendrait à distance les deux épiphyses tibiales jusqu'à la formation du nouvel os.

» Le lendemain, on enlève la charpie qui remplissait la cavité, et l'on soutient les bords avec des bandelettes. État satisfaisant; appétit; pouls plus fort; douleurs moindres qu'au moment de l'admission. Le gonflement du genou parut d'abord diminuer; mais bientôt des abcès se formèrent dans le voisinage de l'articulation; au reste, ils suppurèrent peu de temps, et passèrent vite à l'état fistuleux; ce qui fait supposer qu'ils ne communiquaient point avec l'articulation, c'est que plus tard on s'assura que la rotule glissait facilement et sans douleur. Le gonflement de la région tibio-tarsienne se dissipa spontanément. La jambe fut constamment maintenue dans l'appareil de Mac Intyre, et l'on ne soupçonnait point son raccourcissement, lorsque celui-ci fut constaté dans les premiers jours de juin, alors que la consolidation était déjà très-avancée. On vit alors que la tête du péroné était très-saillante en haut, d'où fut conclu que les abcès superficiels, ayant altéré l'articulation péronéo-tibiale supérieure, avaient empêché le péroné de remplir le rôle d'appui, sur lequel on comptait.

» On tenta sans succès d'allonger le membre dans la boîte à fracture d'Assalini; quoique flexible encore, l'os nouveau était trop solide déjà pour céder au degré de force qu'il était permis d'employer sans danger.

» L'enfant resta à l'hôpital jusqu'au 2 octobre, puis passa quelques semaines à Margate. Lorsqu'il fut présenté, le 1er décembre, à la *Western Medical and Surgical Society*, il était en parfaite santé : le membre était solide, tout à fait inflexible à ses deux extrémités; le tibia était remplacé par une masse osseuse de même forme, un peu plus épaisse et moins régulière cependant. Deux fistules, l'une en haut, l'autre au milieu de la jambe, ne conduisaient point à une dénudation osseuse. La mensuration attentive reconnut un pouce et demi de raccourcissement; roideur du genou comme s'il y avait ankylose fibreuse. L'enfant marchait avec agilité à l'aide d'une canne (1). »

Malgré le raccourcissement du membre, dû, comme dans le cas cité dans l'observation XXVIII, à l'ascension du péroné, la reproduction a été ici remarquable. La portion enlevée a été remplacée par une masse osseuse plus épaisse.

On pourrait se demander à propos de cette observation s'il n'aurait pas mieux valu attendre que les ossifications périosti-

(1) Observation publiée dans *The Lancet*, 31 mars 1866, traduite et commentée dans la *Gaz. hebd.*, 25 mai et 22 juin 1866, par Verneuil.

ques fussent déjà sinon effectuées, du moins plus avancées. Nous nous sommes déjà expliqué à ce sujet quand nous avons recommandé l'expectation pour toutes les ostéites diaphysaires, tant que les articulations ne sont pas envahies. C'est pour arrêter la suppuration et les fusées purulentes, et prévenir la pyoémie qui peut être plus ou moins imminente, qu'il nous paraît rationnel d'intervenir. Or, dans le fait de Holmes, l'opération, quoique ne paraissant plus aussi pressante qu'elle eût pu l'être à la première période, a été suivie d'une prompte amélioration dans l'état général, et à ce point de vue le malade en a retiré un bénéfice réel. Dans l'appréciation que Verneuil a donnée de cette observation, il fait quelques restrictions dans ce sens et nous nous y rattachons complétement.

Letenneur (de Nantes) a fait dans ces derniers temps une opération qui se rapproche beaucoup de celle de Holmes. Il s'agissait d'une périostite suppurée du tibia avec dénudation et décollement des extrémités juxta-épiphysaires de la diaphyse. La régénération s'accomplissant lentement au centre de l'os, Letenneur employa, pour activer l'ossification, un procédé ingénieux et très-rationnel. Il irrita le tissu fibreux intermédiaire par un corps étranger placé dans sa substance. Cette imperfection de l'ossification au centre de la diaphyse vient confirmer ce que nous avons déjà fait remarquer dans plusieurs expériences.

Voici cette observation encore inédite, que nous devons à l'obligeante communication de l'auteur.

Observation XXXII. — *Périostite suppurée de la diaphyse du tibia avec symptômes généraux graves. — Ablation de la totalité de la diaphyse malade par* Letenneur. — *Guérison. — Reproduction incomplète.* « Poucher, douze ans, entré à l'Hôtel-Dieu de Nantes le 17 juillet 1865. Six semaines auparavant, chute dans une carrière. Le 11 juillet, douleur à la partie supérieure de la jambe. Convulsions; perte de connaissance pendant deux jours. Gonflement

de la jambe; incision qui ne donne pas de pus. Entré le 17. État typhoïde très-grave; frisson; teinte jaune de la peau. Jambe gauche tuméfiée, empâtement, peau luisante, rougeur disséminée. Douleurs conquassantes. L'incision faite par le premier médecin donne issue à un pus fétide; dénudation de l'os; pas de fluctuation dans la longueur du membre; articulation saine. Douleurs très-vives vers l'articulation coxo-fémorale. A la jambe droite, abcès que je considère comme dépendant d'une infection purulente.

» Le 25 juillet seulement, je crus devoir faire une incision qui soulagea le malade, mais ne donna pas de pus. Le 27 une autre incision fut faite, il s'écoula un peu de pus fétide et quelques globules graisseux. Les jours suivants, écoulement abondant, cessation du délire; la dénudation du tibia s'étendait dans toute la longueur de la diaphyse; articulations saines. Le 2 août, mobilité de l'épiphyse inférieure. Le 7 août, mobilité de la diaphyse supérieure. Opération le 8. Incisions supérieure et inférieure; la peau est conservée dans le tiers moyen : mouvement de verrou; extraction de la diaphyse entière. Périoste un peu épaissi, blanc et brillant, dans quelques points; rouge et saignant dans d'autres où il était resté adhérent.

» Le 10 septembre, on sent une aiguille osseuse descendant de l'épiphyse supérieure et supportant le ligament rotulien (longueur 6 centimètres). A la fin de septembre, ossification sous les bords de la plaie supérieure et de la plaie inférieure. Aucun travail dans la partie moyenne où il n'y a pas eu d'incision. Pendant que les deux épiphyses étaient le point de départ de stalactites qui suivaient les bords des cicatrices, le partie moyenne du périoste semblait s'amoindrir et ne se sentait plus sous le doigt. Cet état a produit un raccourcissement notable de la jambe, avec subluxation du péroné à sa partie supérieure.

» Au mois de mars, persuadé que la nature ne ferait plus rien, je pratique une incision unissant la cicatrice inférieure à la cicatrice supérieure, je découvre le périoste réduit au milieu à un petit cordon du volume d'un tendon des muscles de l'avant-bras. Ce cordon est incisé dans toute sa longueur, une gouttière y est pour ainsi dire sculptée; un drain est placé dans cette gouttière et maintenu au moyen de cinq épingles à insectes qui traversent les bords du périoste. Les aiguilles se détachent au bout de quelques jours, mais le drain est maintenu pendant trois semaines au moyen de bandelettes agglutinatives. Cette opération a ramené les propriétés ostéogéniques du périoste et les stalactites supérieures et inférieures se sont allongées et marchent les unes vers les autres sans s'être rencontrées encore quand l'enfant a quitté l'hôpital.

» J'espère que l'os se régénérera complétement, mais il me paraît impossible que le membre soit aussi long que l'autre. Je suis persuadé que le résultat eût été meilleur et plus prompt, si j'avais passé un drain dans la cavité du périoste immédiatement après l'extraction du séquestre. » (Voyez *Note additionnelle.*)

*Ablation de la diaphyse du tibia dans les cas d'ostéite chronique.* — Nous nous sommes déjà suffisamment expliqué sur les indications que peuvent présenter les inflammations diaphysaires chroniques, aussi n'y reviendrons-nous pas ici. Mais quelques réserves que nous devions faire sur l'utilité des résections totales dans ce genre de lésions, nous croyons utile de rapporter diverses observations qui sont remarquables au point devue de la régénération de l'os. Voici d'abord un fait de Larghi (1).

Observation XXXIII. — *Résection sous-périostée de la diaphyse du tibia pour une ostéite chronique sur une étendue de* 20 *centimètres, par* Larghi. — *Reproduction de la portion enlevée.* « Stradella Jean, âgé de douze ans, de Refrancore, opéré le 4 décembre 1853, sorti le 30 avril 1854.

» La maladie est ancienne; je ne la crois pas déterminée par une cause accidentelle. Le grossissement du tibia s'étend depuis l'apophyse supérieure jusqu'à l'inférieure. Il y a quatre ouvertures à la surface antérieure de l'os; l'inférieure n'est pas loin de l'articulation du pied; une ouverture latérale interne se trouve sur le bord correspondant de l'os. Quatre autres ouvertures sont placées derrière le bord externe de l'os et se succèdent les unes aux autres; elles conduisent dans une cavité interne de l'os. Cet os que je traite est horriblement atteint; je crois que c'est un os de nouvelle formation peut-être plus malade et plus difforme que celui qu'il a remplacé. En inspectant les sinus on aperçoit au fond des lames blanches, qui sont les derniers restes de l'os ancien. Le malade est d'une taille élevée, mince; de tempérament anémique; chez lequel le système cardio-vasculaire est insuffisant. Sa constitution est pauvre, bien peu propre à la reproduction osseuse; mais si l'individu était d'une bonne constitution, il ne présenterait pas le tibia en cet état.

» *Extraction.* — Le malade est disposé à se laisser opérer. Les nombreuses ouvertures ostéo-cutanées sont des indices clairs de la gravité du mal qui afflige cet os : c'est un vrai crible. En bas, les sinus étaient très-rapprochés de l'articulation. Cependant, d'après les données anatomiques, on savait qu'il ne pénétrait pas dans l'articulation tibio-tarsienne. Le tibia est atteint dans toute son étendue; la maladie paraît s'arrêter aux apophyses, qui vivent souvent d'une vie autre que celle du restant de l'os. Le mode d'opération fut simple, très-simple, une incision cutanéo-périostée sur la face

(1) Nous en empruntons la traduction abrégée à Larghi, lui-même, qui l'a publiée dans la *Gazette médicale de Paris*, 1859, p. 785. On trouvera dans ce volume toutes les autres observations du chirurgien de Vercell.

antérieure du tibia, de l'une à l'autre de ses extrémités. Je fis encore deux incisions transversales : la supérieure sur les condyles du tibia, l'inférieure sur le col du pied. Ces deux dernières étaient seulement cutanées.....

» ..... La section achevée, j'examine la partie inférieure du tibia, près de l'articulation; je touche, je regarde : il était partout criblé. Il n'y avait pas à hésiter, il fallait extraire tout ce qui était atteint. Je me mis à l'œuvre, j'éprouvai des difficultés à introduire la scie à chaîne. J'y renonçai, et je le coupai en détail avec les ciseaux de Liston; je me servis des mains pour achever la résection. La portion supérieure avait déjà été isolée en grande partie; en la soulevant je l'isolai complétement et la reséquai avec la scie à chaîne.

» Avant de commencer la résection, je soulevai le périoste qui se trouve au-dessous du ligament inférieur de la rotule : de cette façon, je ne blessai aucun tendon ni en haut, ni en bas du pied, et à la partie inférieure du tibia je n'endommageai aucun nerf de médiocre calibre; nulle part, je ne déchirai le périoste, qui resta intact dans toute son étendue; il était épais, de couleur rouge vif. Je ne restai pas à le contempler.

» *Suture.* — Je passai sept points de suture entrecoupée sur le trajet longitudinal du tibia; je ne compris dans la suture que la peau et le tissu cellulaire sous-cutané. Je fis deux points de suture pour chaque incision transversale. Je plaçai le membre sur un plan ascendant.

» 4 décembre. — Potion laudanisée.

» 5. — Laudanum, dix gouttes; vin, 800 grammes. La réaction n'est pas forte; le membre présente sa conformation naturelle.

» 6. — Il n'y a pas de fièvre. Le fil inférieur a coupé un des bords externes; une humeur muqueuse sort des ouvertures, et en bas, où les bords se sont disjoints, on injecta de l'eau tiède par une des ouvertures. J'enlevai le fil inférieur détaché d'un côté et je renouvelai l'appareil.

» 11. — J'enlève les cinq petits rubans inférieurs; l'adhésion s'est faite par première intention dans les deux tiers supérieurs de l'incision, non dans le tiers inférieur; deux cavernes sont ouvertes près de la malléole, ce sont les anciennes ouvertures.

» 27 janvier. — Il n'y a plus de fièvre; les plaies ne sont pas encore vivaces, mais elles ne sont plus aussi livides : je les cautérise avec le nitrate d'argent. L'abcès, l'érysipèle et la faible constitution du malade ont retardé le développement et la confection de l'os nouveau; dès aujourd'hui cependant, considéré en masse, il a déjà sa consistance; les parties qui le recouvrent n'étant plus œdémateuses, il est facile de l'examiner. L'abcès et l'érysipèle que nous avons eu à combattre nous ont empêché de pratiquer sur le membre les tractions modulatrices de l'os nouveau. L'os s'est de nouveau pilé comme auparavant dans la partie externe et supérieure. Je renouvelle les tractions, et j'applique à la cuisse, à la jambe et au pied un appareil

latéral externe. Tandis que le nouvel os est incliné au côté extérieur, la rotule se trouve retournée au côté interne.....

» 25 février. — Le tibia, déplacé au dehors, a déjà repris une autre forme, et se porte au côté interne; j'ajoute à l'ancien appareil un coussinet fémoral interne, afin de porter la rotule en dehors. Le même jour je plaçai un carton tibial postérieur à l'effet de soulever l'os nouveau. La jambe se présente comme en état de santé. Les sinus ont un bel aspect; il ne sort plus une goutte de pus; cédant aux tractions, à l'appareil, le nouvel os s'est porté sensiblement en dedans, de manière qu'aujourd'hui il n'a plus un mauvais aspect, même pour l'opérateur le plus exigeant.

» 2 mars. — L'os est entièrement formé dans ses parties supérieures, où l'on sent dans toute son extension le bord interne du tibia; mais son ossification est retardée dans sa partie inférieure. En cet endroit il s'affaisse sous la compression, ce qui indique qu'il est encore charnu en bas, au point où était ouverte la grande caverne périostée. Le nouvel os cependant est loin d'être difforme, je le dirais plutôt d'un bel aspect. Vu néanmoins de son côté antérieur, il me semble un peu creusé; il y a dans la partie supérieure un petit sinus non encore cicatrisé que j'ai cautérisé aujourd'hui; sa profondeur est d'un centimètre ou un centimètre et demi. Il y en a encore un que je crois superficiel, au lieu correspondant à l'ancienne caverne. L'os nouveau ne paraît pas avoir en bas, près du pied, sa grosseur naturelle. Du reste, le malade va bien; je lui donne chaque jour une décoction de lichen et de quinquina, et bien souvent je fais pratiquer sur le membre les extensions et contre-extensions ordinaires. Sans doute le nouveau tibia s'est développé et ossifié bien lentement; mais aussi il était difficile de trouver un tempérament moins apte à cette reproduction.....

» 1er avril. — Tous les jours encore une humeur sort du sinus inférieur. A présent, la forme de l'os est régulière et ne laisse rien à désirer.

» 13 avril. — Je cautérisai encore le sinus supérieur, qui n'était plus profond; j'en fis autant pour l'inférieur dans la même condition. Le malade se lève tous les jours et s'appuie sur le nouveau membre. Le nouveau tibia était complétement dur dans les trois quarts supérieurs! déjà depuis longtemps on distinguait les deux bords interne et externe; le quart inférieur, qui était mou et flexible, est déjà devenu résistant et ne cède plus à la pression. Le nouveau tibia était d'une forme très-régulière, comme si l'ancien n'avait pas été extrait. Il était un peu plus gros dans les trois quarts supérieurs.

» Stradella voulut sortir de l'hôpital le 30 avril 1854, pour retourner à son pays avec un de ses compatriotes qui avait amené un malade à la clinique.

» *Dimensions de l'os extrait.* — Longueur de la partie extraite, 22 centimètres. Circonférence au milieu, 10 centimètres 4 millimètres. Circonférence aux extrémités, 11 centimètres..... »

Ces opérations seraient certainement très-graves dans les hôpitaux, et nous ne voudrions les entreprendre que dans les conditions que nous avons déterminées plus haut, c'est-à-dire pour éviter une amputation. Mais, dans un autre milieu, à la campagne, dans un petit hôpital, on peut être plus hardi. Avec de meilleures conditions hygiéniques, le champ opératoire doit s'étendre à mesure que le danger des traumatismes diminue. Que l'on considère, du reste, les succès qu'obtiennent les chirurgiens de campagne dans le traitement des fractures les plus compliquées, et l'on comprendra que l'ablation d'une diaphyse osseuse n'ait pas, dans un milieu salubre, les dangers que nous lui attribuons, et avec raison, dans nos services hospitaliers.

Voici un autre fait analogue à celui de Larghi pour la nature de l'affection, et aussi remarquable quant à la régénération. Il appartient à Creus y Manso (de Grenade); nous en empruntons la traduction à Verneuil, qui l'a publiée et commentée dans la *Gazette hebdomadaire*.

Observation XXXIV. — *Ostéite ulcéreuse du tibia. — Résection sous-périostique de toute la diaphyse par* Creus y Manso (de Grenade). — *Régénération complète de toute la partie enlevée. — Guérison lente avec rétablissement des fonctions du membre* (1). — « Mariano Ginieney, âgé de quinze ans, de constitution faible, évidemment scrofuleux, entre à l'hôpital le 10 avril 1861. Il a subi les maladies de l'enfance, et, vers l'âge de dix ans, a contracté le choléra. Peu après, contusion du pied droit, diastasis de l'articulation. Guérison prompte et complète. A douze ans, adénite inguinale droite suppurée et guérie au bout quelques mois.

» En avril 1860, sans aucune cause connue, inflammation aiguë au pied gauche, avec grande tuméfaction et induration de toute la jambe; douleurs vives; marche rapide. Vésicatoire volant, puis trois incisions pratiquées à diverses hauteurs sur la crête du tibia et donnant issue à une notable quantité de pus. Le traitement mis en usage calme les douleurs et diminue le gonflement; mais, en 1861, les phénomènes d'acuité reparurent, et au mois d'avril on constatait l'état suivant : Tuméfaction générale du pied et de la jambe très-marquée, surtout au tiers moyen de cette dernière. Peau rouge

(1) *Gaz. hebdom.*, 8 janvier 1864.

et épaissie; douleurs intenses, trajets fistuleux disséminés en grand nombre le long de la crête du tibia. A leur faveur, le stylet arrive partout jusqu'à l'os, qu'il pénètre; mais tantôt il pénètre dans le canal médullaire, tantôt atteint de petites esquilles. On diagnostique une ostéite ulcéreuse de nature scrofuleuse.

» Huile de foie de morue, ferrugineux, régime tonique; localement les émollients. Les symptômes inflammatoires se calment; mais, comme on ne pouvait espérer par ces moyens une guérison radicale, on se décide à la résection de l'os malade, avec conservation du périoste, en vue de régénération osseuse. On applique préalablement un appareil de Scutin, qui est fendu, enlevé, mais conservé pour être réappliqué après l'opération, et qui devra servir de moule extérieur au membre opéré. Opération le 10 juin. Chloroforme mal supporté; incision longitudinale parallèle à la crête du tibia, à 1 centimètre en dedans de cette crête, étendue de la tubérosité antérieure du tibia jusqu'à 5 centimètres de l'articulation tibio-tarsienne. Aux deux extrémités de cette longue incision, on incise transversalement la peau dans l'étendue de quelques centimètres. Dissection conduite entre l'os et le périoste avec les ongles et le manche du scalpel, en n'employant le tranchant que pour diviser les parties molles qui pénètrent dans les trous osseux ou les insertions tendineuses; on arrive ainsi jusqu'à la face postérieure du tibia; un stylet flexible, introduit entre l'os et le périoste et recourbé en anse, sert à décoller facilement la membrane fibreuse en haut et en bas, et à effectuer le passage de la scie à chaîne.

» Toute la partie malade étant isolée, on sépare la diaphyse inférieurement par une coupe oblique en bas et en arrière, supérieurement par une coupe oblique en sens inverse. On respecte la tubérosité antérieure et l'insertion du tendon rotulien. Aucune hémorrhagie. La plaie est entièrement tapissée par le périoste. Les épiphyses sont saines; le tissu osseux est normal au niveau des sections.

» Quelques sutures réunissent les incisions transversales, et deux points sont placés vers le milieu de la grande incision longitudinale. On place le membre dans une gouttière de Scutin. Pansement simple. Potion antispasmodique; diète, repos absolu.

» *Examen de la pièce.* — La diaphyse a perdu sa forme prismatique normale, elle est devenue cylindrique; sa partie moyenne a subi une augmentation de volume très-considérable. On observe onze ouvertures à sa surface, six grandes et cinq petites, qui communiquent toutes avec le canal médullaire et sont remplies de tissu fongueux; çà et là les trous vasculaires sont très-nombreux et très-dilatés; ailleurs l'os ressemble à de l'ivoire. Toute la surface est rugueuse et couverte de sillons.

» La portion reséquée mesure 19 centimètres en devant, 16 en arrière, à cause de l'obliquité des coupes. La circonférence, mesurée en trois

points, donne 8 centimètres en haut, 7 centimètres en bas, 10 au milieu (1).

» Le reste de l'observation renferme les suites de l'opération. J'en vais donner l'analyse : Le premier jour se passe suffisamment bien. Le lendemain, la fièvre traumatique s'allume assez intense. Le troisième jour, les sutures sont enlevées ; la suppuration est très-abondante, mais les douleurs sont minimes, et la plaie présente un bel aspect. Les incisions transversales sont réunies. La fièvre tombe et l'appétit renaît ; à partir du cinquième jour la suppuration diminue. Le 18 juin (huitième jour), on remplace la gouttière par des coussins et des attelles. Iodure de fer, alimentation assez abondante.

» Le 20, la jambe présente une certaine résistance, et un examen attentif démontre que le travail de régénération commence. L'état général est excellent. On reconnaît, le 25, à la partie supérieure de la plaie, un petit séquestre qu'on extrait le 29. La plaie se rétrécit et la suppuration diminue. Quelques bourgeons charnus sont réprimés avec le nitrate d'argent.

» Le 7 juillet, on explore la solidité de la jambe, et l'on constate les progrès de l'ossification. Le 15, on perçoit le nouveau tibia, qui offre déjà partout une consistance cartilagineuse, et en quelques points une véritable dureté osseuse. La cicatrisation de l'incision est très-avancée, elle est presque complète à la partie moyenne du membre. Il reste aux extrémités deux plaies, l'une en haut, d'un centimètre et demi, l'autre en bas, de 3 centimètres. On les touche de temps en temps avec le nitrate d'argent.

» Le 23, un petit abcès s'ouvre spontanément à la partie supérieure et externe. Il répond à une ancienne fistule au niveau de laquelle le périoste était détruit. Vers la fin du mois, pour maintenir la solidité du membre et lutter contre la rétraction des muscles du mollet, on met la jambe dans une gouttière de fil de fer. Cet appareil détermine peut-être une pression trop forte, toujours est-il que la jambe est enflammée et que la consistance de l'os nouveau diminue ; on supprime donc la gouttière et l'on fomente avec l'eau blanche. L'accident n'a pas de suites. Le 11 août, on remet l'appareil : le tibia a repris sa consistance et pourrait soutenir le poids du corps.

» Le 2 septembre, la plaie inférieure est complétement cicatrisée, et, dans ce point, la fusion de l'os ancien avec le nouveau est définitivement obtenue. Il n'en est pas de même à la partie supérieure : la plaie reste fongueuse ; on enlève, le 18, un petit séquestre venant de l'os ancien. Une affection catarrhale intercurrente survint au commencement d'octobre, et l'on constate comme résultat une diminution manifeste de la consistance de l'os nouveau. Il n'y paraît plus le 25 ; on remplace la gouttière. La jambe est droite, le mollet grossit ; les mouvements du cou-de-pied se rétablissent.

(1) Une fort belle planche de grandeur naturelle représente la jambe après l'opération et la pièce osseuse reséquée. D'après le dessin et les détails donnés plus haut, on voit qu'il s'agit d'une ostéite, et non d'une nécrose, comme on l'a dit. Pour parler plus exactement, c'est un cas d'hyperostose diaphysaire consécutive sans doute à une ostéomyélite suppurée. (*Note de Verneuil.*)

Le malade marche avec une béquille le 5 novembre. Du 6 au 10 décembre, petit abcès à la plante du pied. A la fin de l'année, l'état général est excellent. Toute la jambe va bien; mais la plaie supérieure n'est pas fermée, et le stylet dénote une carie de la partie supérieure de l'os ancien.

» (Ici se termine l'observation dans l'*Essai sur les résections sous-périostiques;* mais l'auteur a pris soin de nous faire parvenir le complément de ce fait, car la guérison ne fut complète qu'au mois de mars 1863. La cure fut traversée par divers accidents sans grande gravité du reste.) Voici en résumé cet appendice.

» Janvier 1862. — Le malade appuie en marchant toute la plante du pied sur le sol. Un petit abcès se forme au niveau de l'extrémité inférieure du nouvel os. Son ouverture donne issue à quelques gouttes de pus sanguinolent.

» Février. — L'abcès de la partie supérieure de la jambe se rouvre; tout le membre devient douloureux.

» Mars. — Deux fistules persistent au niveau du bord interne du tibia; la jambe se couvre d'une éruption eczémateuse.

» Avril. — Les trajets fistuleux ne se ferment pas, et l'union entre l'os nouveau et l'os ancien ne paraissant pas assez solide, on se décide à mettre à nu les parties malades. Au moyen de trois incisions perpendiculaires entre elles, on taille un lambeau qui comprend le périoste; on le dissèque, on le relève, et l'on découvre ainsi les extrémités osseuses contiguës : l'os nouveau a une dureté cartilagineuse; l'os ancien sa consistance normale, mais il est revêtu d'une couche de cartilage. Les deux surfaces représentent assez exactement ce qu'on observait au bout des moignons des membres amputés.

» On ne peut expliquer la persistance des deux fistules que par l'existence sur l'os ancien d'un point raréfié et carié qu'on enlève avec la gouge et le marteau. Le lambeau est réappliqué et fixé par la suture, les agglutinatifs et la compression. Les jours suivants, une partie de ce lambeau se sphacèle et se détache; mais l'os sous-jacent toutefois n'est pas dénudé. La plaie se recouvre de bourgeons charnus de bonne nature. La cicatrisation marche, quoique avec lenteur; à la partie inférieure et interne persiste un petit trajet au fond duquel existe une esquille.

» Mai. — Quelques fongosités sont réprimées avec le nitrate d'argent; eczéma impétigineux de la face interne de la jambe.

» Juin. — Tuméfaction douloureuse du membre qui disparaît assez promptement. L'opéré marche à l'aide d'une canne; deux points ne sont pas encore cicatrisés, mais ils ne communiquent point avec la profondeur. L'os est ferme, et l'état général satisfaisant.

» Juillet. — Cicatrisation complète, grande solidité de l'os nouveau. Bains de mer en août et septembre. Le malade revient en très-bonne santé.

» Octobre. — Ulcération au point qui répond à l'opération du mois d'avril; le stylet arrive jusqu'à l'os. On applique le fer rouge; l'escharе tombée, la plaie présente une belle coloration.

» Novembre. — On trouve au fond de la plaie quelques petits séquestres mobiles qu'on ne peut extraire. La jambe présente encore de la tuméfaction et de la rougeur qui cèdent aux moyens appropriés.

» Décembre.— Le stylet rencontrant toujours une esquille mobile, on dilate la fistule et l'on extrait la pièce osseuse.

» Janvier. — La plaie diminue rapidement; cependant elle n'est cicatrisée qu'en mars. Une nouvelle affection catarrhale survenue en février retarde la cure.

» En avril et dans les mois suivants, la guérison se confirme. Au mois de juillet, l'état général et local est aussi satisfaisant que possible. Il existe, à la vérité, un peu de claudication; mais elle n'empêche pas l'opéré de se livrer aux travaux pénibles de sa profession. Elle dépend du relâchement des ligaments latéraux du genou et de l'exagération du mouvement de rotation de la jambe sur la cuisse. »

Nous avons cru devoir reproduire ces observations, parce qu'elles nous paraissent très-démonstratives au point de vue de la régénération par le périoste. Nous ne pouvions du reste invoquer notre propre expérience pour cette catégorie de faits. Les résections latérales, la trépanation et l'évidement nous ont toujours suffi pour les cas, très-nombreux d'ailleurs, que nous avons été à même d'observer.

### 8° Résection et ablation complète du péroné.

Nous avons, dans trois circonstances, enlevé une portion notable de l'extrémité supérieure du péroné, 11, 8 et 6 centimètres. Dans un cas, le malade, auquel nous avions pratiqué dans la même séance l'évidement (non articulaire) de l'extrémité supérieure du tibia, succomba au quarante-cinquième jour de l'opération, à une pourriture d'hôpital compliquée d'hémorrhagie. Voici les détails de l'autopsie.

Observation XXXV. — *Résection de 11 centimètres de l'extrémité supérieure du péroné sans pénétrer dans l'articulation péronéo-tibiale supérieure. — Évidement simultané de l'épiphyse du tibia. — Bon résultat immédiat. — Pourriture d'hôpital; hémorrhagie abondante survenue pendant le sommeil du malade. — Mort d'épuisement cinq jours après. — Autopsie.* — Salle Saint-Louis, 46;

dix-huit ans; teint pâle, anémique; traces d'affections osseuses anciennes. Fistules ossifluentes sus-orbitaires; fistules multiples autour de l'articulation du genou à droite.

Par ces dernières fistules le stylet pénètre sur la tête du péroné et dans les condyles du tibia. Le genou est sain. On essaye d'abord de refaire la constitution du malade par un traitement tonique et antiscrofuleux; puis l'état local ne s'améliorant pas, on se décide à reséquer la portion du péroné altérée.

*Opération.* — Elle fut pratiquée le 6 juin 1862. Incision de 12 centimètres le long du péroné, mais un peu en arrière de l'os. On sépare les péroniers du jumeau externe; on isole le nerf avec des crochets mousses. La gaîne périostique incisée, on l'isole tout autour de l'os. La tête du péroné était surtout altérée; elle était dénudée sur une grande partie de sa face externe et ramollie dans sa plus grande étendue. L'altération était surtout marquée au-dessous de sa partie renflée; vers l'articulation l'os était moins malade. L'articulation péronéo-tibiale paraissait saine.

Avec une gouge bien tranchante, nous sectionnons la tête de manière à laisser en place la surface articulaire. L'articulation se trouve ainsi protégée comme par un couvercle de tissu osseux, un peu raréfié seulement. Nous soulevons alors le péroné en saisissant la tête avec un davier, et nous séparons les adhérences de son bord interne. Nous sectionnons l'os avec la scie à chaîne à 11 centimètres au-dessous.

Nous élargissons ensuite les fistules qui conduisent dans les condyles du tibia, et nous évidons la tête de cet os de manière à creuser une cavité qui pouvait loger une petite noix.

Cette opération eut les suites immédiates les plus simples; trois jours après le malade avait repris le régime qu'il suivait avant l'opération; appétit excellent. Pansement avec des boulettes de charpie. Trois semaines après, la plaie prit un mauvais aspect au niveau de la partie supérieure de la gaîne périostique, au point correspondant à la tête du péroné, ainsi qu'au niveau de la plaie du tibia. Pansement avec le glycérolé iodo-tannique. La plaie ne s'améliora pas; couche pultacée aux points envahis. Cautérisation au fer rouge. Légère amélioration. Une nuit le malade fut pris d'une hémorrhagie abondante dont on ne s'aperçut que le matin. A partir de ce moment, affaiblissement continu, pouls rapide, diarrhée; mort cinq jours après.

La pièce fut montrée à la Société des sciences médicales. Il n'y avait pas encore de tissu osseux, mais la gaîne périostique était très-épaissie. En certains points elle avait une dureté cartilagineuse. Il y avait en dedans, le long de l'insertion du ligament interosseux, une couche longitudinale très-consistante. La petite portion d'os qui forme le couvercle de l'articulation péronéo-tibiale ne s'est pas nécrosée. La cavité de l'évidement du tibia contenait quelques bourgeons charnus; mais comme nous l'avions cautérisée quelques

jours auparavant, parce que la pourriture d'hôpital l'avait envahie, nous ne pûmes pas apprécier le travail réparateur. L'hémorrhagie qui s'était déclarée venait, selon toute apparence, de l'artère articulaire inférieure, au niveau de la tête du péroné; c'est en ce point que la pourriture d'hôpital avait occasionné le plus de désordres. Les trois quarts inférieurs de la gaîne périostique n'avaient pas été cautérisés au fer rouge, la pourriture d'hôpital ne les ayant que superficiellement envahis; c'est là aussi que nous avons constaté un commencement de réparation, malgré les mauvaises conditions générales du sujet.

Dans cette opération, l'articulation périnéo-tibiale supérieure n'a pas été ouverte. Comme elle n'était pas malade, bien que l'altération du tissu osseux s'étendît sur la presque totalité de la tête du péroné, nous n'avons pas fait de désarticulation; nous avons laissé un petit couvercle osseux de 3 ou 4 millimètres d'épaisseur, qui a suffi pour protéger la cavité articulaire.

9° Dangers résultant de la communication de l'articulation péronéo-tibiale avec l'articulation tibio-fémorale; conservation d'un couvercle osseux protecteur dans les cas où l'articulation n'est pas envahie par la suppuration. — Moyen de prévenir dans tous les cas la section du nerf sciatique poplité externe.

La fréquence de la communication de l'articulation péronéo-tibiale avec celle du genou rend dangereuse l'extirpation de l'extrémité supérieure du péroné. On ne peut pas prévoir d'une manière certaine la communication de ces deux articulations.

Si, dans les cas où l'articulation périnéo-tibiale est ouverte et en suppuration, il n'y a aucun retentissement du côté du genou, on peut conclure à l'indépendance des deux cavités; et après l'ablation de la tête du péroné, le genou ne pourra être envahi que par la propagation d'une inflammation diffuse.

Mais lorsque, comme dans notre observation, l'articulation n'est pas ouverte, on ne pourra pas savoir si la communication existe; aussi croyons-nous préférable de ne pas désarticuler, malgré le peu d'épaisseur de tissu sain qui limite l'articulation.

La surface articulaire est très-petite, et le couvercle protecteur, dont l'épaisseur sera du reste déterminée par la profondeur de l'altération, continuera de vivre, malgré sa séparation du reste du péroné.

Cette indication, se rencontrant dans les cas d'ostéite suppurée et surtout de carie de la tête du péroné, c'est-à-dire dans les cas où le tissu osseux a perdu sa consistance, on exécutera ce temps d'opération avec une simple gouge.

Le ménagement de cette couche osseuse protectrice nous paraît d'autant plus utile, que nous avons une fois été obligé de pratiquer secondairement l'amputation de la cuisse à la suite d'une résection de l'extrémité articulaire du péroné. Rien ne nous avait annoncé la communication des deux articulations; le genou ne présentait aucun signe d'arthrite. Au quatrième jour, une inflammation violente s'y propagea; nous amputâmes la cuisse, et le malade mourut d'infection purulentes. Nous avions retranché 8 centimètres du péroné pour une ostéo-arthrite ancienne, avec fistules, décollements intermusculaires, rétraction du biceps, etc.

Un autre danger de la résection de l'extrémité supérieure du péroné provient de la présence du nerf poplité externe. La lésion de ce nerf est considérée comme à peu près inévitable par les auteurs de médecine opératoire (Malgaigne, A. Guérin). On la signale explicitement dans quelques observations, et l'on ne décrit pas de procédé pour l'éviter.

Une incision longitudinale le long du bord ou de la face externes de l'os intéresse nécessairement le nerf, parce que cet organe contourne le col et lui est accolé. Il est cependant facile de l'éviter; mais, pour cela, il faut procéder d'une certaine manière. Il faut d'abord s'assurer de la situation du nerf dans le premier temps de l'opération.

Dans le cas où l'articulation est ouverte et où l'on doit enlever

une portion de la diaphyse, on peut, sans prendre toutes ces précautions, découvrir l'os au-dessous de la tête, le scier, relever le fragment, le dépouiller de bas en haut, et désarticuler ensuite par torsion. Ce procédé est suffisant pour les cas où le périoste est déjà décollé autour d'un os plus ou moins nécrosé ; mais, d'une manière générale, il vaut mieux découvrir la tête de l'os et reconnaître le nerf.

PROCÉDÉ POUR LA RÉSECTION DE L'EXTRÉMITÉ SUPÉRIEURE DU PÉRONÉ.

1er TEMPS. *Incision de la peau et mise à découvert du nerf poplité externe.* — On fait l'incision le long du tendon du biceps, qui fait toujours un relief sensible sous la peau. On la commence 2 ou 3 centimètres au-dessus de la tête; on la dirige ensuite le long de l'os, mais un peu en arrière, de manière à tomber dans l'interstice qui sépare le jumeau externe ou plutôt le soléaire du faisceau des péroniers.

On n'intéresse que la peau et l'aponévrose; le nerf s'aperçoit au niveau du col; il s'agit de le mettre à l'abri.

2e TEMPS. *Isolement du nerf et incision intermusculaire.* — On protége le nerf avec deux crochets mousses placés à 2 ou 3 centimètres l'un de l'autre. C'est le point important de l'opération. Ainsi protégé par les crochets, il est dégagé du tissu cellulaire qui le retient contre l'os, puis tiré en avant afin de permettre l'incision de la gaîne périostique. L'incision faite sur le bord postérieur du péroné, et continuée dans sa direction, sépare le soléaire des péroniers, et permet de découvrir l'os dans la longueur voulue, en suivant l'interstice musculaire.

3e TEMPS. *Dénudation de l'os; détachement du tendon du biceps.* — L'os ayant été découvert par l'incision précédente, on le dénude selon les règles habituelles; on détache le tendon du biceps qui se continue avec la gaîne périostique; on scie l'os, on le renverse en haut, et l'on achève la dénudation en dedans.

Le nerf poplité externe peut s'épanouir et se diviser en plusieurs branches au moment même où il contourne le col. Si alors on se contentait de s'assurer de la première branche qu'on aperçoit, on pourrait couper les autres, et produire une paralysie partielle des muscles des régions antérieure et externe.

C'est ce qui nous est arrivé dans un cas; nous avions cru

mettre le nerf à l'abri, et nous nous aperçûmes, quelques jours après l'opération, que le pied se déviait en dedans. La division d'une des branches nous paraît l'explication la plus plausible de cet accident. Y avait-il eu distension trop forte du nerf que nous avions voulu protéger? Nous ne le pensons pas, car on n'exerça pas de tiraillement excessif. Aussi, instruit par cet exemple, ne saurions-nous trop recommander de s'assurer avec le plus grand soin du nerf, avant de faire toute incision profonde. C'est depuis lors que nous avons conçu le procédé que nous venons de décrire, et qui nous paraît offrir toute la sécurité désirable.

Dans ce dernier cas (le troisième de ceux que nous avons signalés en commençant cet article), le malade guérit; la suppuration se tarit, quoique lentement, à cause d'une diathèse scrofuleuse très-caractérisée. Mais nous n'avons pu suivre notre opéré assez longtemps pour nous assurer du degré de régénération de l'os. Il ne nous a pas été possible de le retrouver, malgré les perquisitions les plus actives.

L'incision que nous avons décrite pour la résection de l'extrémité supérieure ne peut servir pour l'ablation totale de l'os. En la prolongeant jusqu'à la malléole, on couperait le faisceau des péroniers. Il faut alors, après avoir dénudé la moitié supérieure, scier l'os et découvrir la moitié inférieure par une seconde incision, suivant la face superficielle de l'os en bas, et se prolongeant jusqu'au milieu de la jambe, entre les péroniers et l'extenseur commun.

Le péroné a été extirpé dans son entier ou dans sa plus grande étendue par plusieurs chirurgiens (Percy, Béclard, Scutin). Robert (de Prague) a publié une observation intéressante au point de vue de la régénération (1). Ce chirurgien

(1) *Wiener Wochenschrift*, 1855, p. 513, et Holmes, *Addition* au *Traité* de Wagner.

enleva la totalité du péroné pour une ostéite aiguë, avec points nécrosés au centre. Le malade guérit très-bien. Au quarantième jour, il y avait déjà, à l'angle inférieur de la plaie, une masse dure, épaisse, se terminant en une pointe dirigée en haut. A la huitième semaine, cette masse s'étendait jusqu'au tiers de la hauteur de l'os. Au bout d'un an, il y avait une masse osseuse représentant la moitié de la longueur du tibia. La tête du péroné s'était reproduite sous la forme d'une masse arrondie en forme de balle, unie par une traînée fibreuse à la portion de la diaphyse régénérée.

### § III. — Résection et ablation complète des divers os du pied.

Les résections partielles du pied occasionnent encore les plus grandes dissidences parmi les chirurgiens. Les uns les condamnent en bloc, préférant en venir immédiatement à l'amputation, qui produit une mutilation, il est vrai, mais qui, à l'aide d'un appareil prothétique, permet à l'opéré de marcher solidement et de vaquer à ses affaires. Les autres, s'appuyant sur certains faits cliniques incontestables, ont fait appel de cette condamnation trop sommaire, et se montrent de plus en plus disposés à tenter la conservation de l'organe. Nous ne pouvons aborder ici tous les points de cette discussion, qui nous paraît destinée encore à se renouveler bien souvent, tant les résultats varient d'un cas à l'autre après une même opération ; nous allons seulement apporter quelques faits, pour démontrer l'utilité de certaines opérations conservatrices qui nous paraissent trop rarement usitées.

On a souvent à enlever de petits os du tarse, nécrosés ou cariés (cunéiformes, cuboïde) ; mais ces opérations, bonnes en elles-mêmes, et exécutées sans procédé opératoire spécial, ne

peuvent être généralement plus démonstratives pour la régénération que l'ablation des os du carpe, auxquels nous n'avons pas consacré de description spéciale. Nous ne nous y arrêterons donc pas, renvoyant d'ailleurs à ce que nous avons dit sur la cautérisation et l'évidement de ces os (chap. II, p. 36 et 38).

### 1° Calcanéum.

Nous avons fait deux fois l'extirpation complète du calcanéum ; nous pouvons même dire trois fois, car, dans le troisième cas, les deux tiers postérieurs ayant été enlevés d'un seul morceau, nous avons extrait avec la gouge la majeure partie du tiers antérieur. Une quatrième fois nous avons enlevé les deux cinquièmes postérieurs par une section oblique en avant, et évidé à un centimètre de profondeur la portion restante.

C'est là une opération qui donne d'excellents résultats et que nous ne saurions trop recommander. Vanzetti (1) a communiqué à la Société de chirurgie un beau résultat obtenu après l'ablation complète de l'os sur un garçon de quatorze ans. Rigaud (de Strasbourg) a fait plusieurs fois cette opération (2); mais, malgré ces faits, l'opération n'est pas acceptée par la généralité des chirurgiens français, qui redoutent d'avoir un membre inutile et gênant. A l'étranger, cette opération a été, au contraire, souvent pratiquée, et nous aurons à citer plusieurs cas d'ablation sous-périostée, observés en Allemagne et en Angleterre dans ces derniers temps.

L'évidement avec la gouge et le trépan, la cautérisation, donneront d'excellents résultats, toutes les fois que la lésion sera bornée à la portion postérieure saillante, et que les articulations ne seront pas envahies. C'est même par ces opéra-

(1) *Bulletin de la Société de chirurgie* pour l'année 1862.
(2) Bœckel, *Traduction* d'Heyfelder.

tions qu'il faudra commencer dans la généralité des cas; mais si ces tentatives ne réussissent pas, on devra avoir recours à l'ablation sous-périostée de l'os.

Nous avons vu, dans la partie expérimentale, que le calcanéum se reproduit d'une manière très-remarquable pour l'accomplissement des fonctions du pied chez le chien et chez le lapin; chez l'homme, on aura des résultats aussi satisfaisants.

Le sujet de notre XXXVI^e observation a recouvré l'intégrité des fonctions de son pied, dont elle souffrait depuis huit ans. Il y a incontestablement une masse osseuse nouvelle, sur laquelle porte le poids du corps (fig. 36). Le tissu nouveau ne cède pas, quelque pression qu'on lui fasse subir, et le tendon d'Achille s'y implante directement.

2° Procédé pour l'ablation et la résection sous-périostées du calcanéum.

Le calcanéum paraît au premier abord très-difficile à extraire. Il donne insertion au tendon d'Achille, à des ligaments très-solides, et il est entouré de tendons qui glissent à sa surface. On peut cependant l'enlever complétement sans sacrifier aucun tendon et sans couper d'autres ligaments que les ligaments interosseux et calcanéo-scaphoïdiens. Une seule incision suffit pour cette opération, et le tendon d'Achille conserve tous ses rapports avec la gaîne périostique, et par là avec l'avant-pied, qu'il continuera à mouvoir, au cas où l'os ne se régénérera pas.

Cette opération, pratiquée d'après les règles générales que nous avons exposées, donne d'excellents résultats, immédiats et définitifs. Il faut seulement bien se rappeler certaines notions anatomiques, afin de procéder avec méthode.

Les temps principaux sont : une incision coudée sur le côté externe du pied, le déjettement en dedans du tendon d'Achille et de tous les tissus qui le recouvrent; puis enfin, la section

du ligament interosseux, qu'on ne peut pas détacher comme les ligaments périphériques.

### DESCRIPTION DU PROCÉDÉ OPÉRATOIRE.

1er TEMPS. *Incision des parties molles jusqu'à l'os.* — Cette incision a une forme coudée : elle comprend une portion verticale et une portion horizontale ; la portion verticale suit le bord externe du tendon d'Achille, la portion horizontale le bord externe du pied. On la commence le long du bord externe du tendon d'Achille à 2 centimètres au-dessus du niveau de la pointe de la malléole externe. On la dirige en bas jusqu'au-dessous de la tubérosité externe du calcanéum : le bistouri change alors de direction, et suit le bord externe du pied jusque sur la face supérieure de l'apophyse postérieure du cinquième métatarsien. Cette partie de l'incision se dirige un peu en haut, afin de correspondre au bord supérieur de l'abducteur du petit orteil. L'incision cutanée étant tracée, et les limites du tendon d'Achille et de la masse musculaire plantaire étant reconnues par la vue et le toucher, on incise jusqu'à l'os, en allant avec prudence en avant, pour ne pas couper les tendons des péroniers.

2e TEMPS. *Dénudation de l'os.* — On prend alors une rugine, et l'on dépouille d'abord la moitié postérieure de la face externe du calcanéum ; puis avec le détache-tendon on sépare à petits coups toute l'implantation du tendon d'Achille. Une fois ce tendon détaché, on le déjette en dedans avec la peau qui le recouvre. On dénude ensuite la face inférieure de l'os, le tiers postérieur de sa face interne, et l'on reprend la dénudation en avant. Les tendons des péroniers étant écartés par des crochets mousses pour être confiés à un aide spécial, et l'insertion du ligament péronéo-calcanéen étant détachée, on dénude la portion antérieure ou grande apophyse du calcanéum ; on ouvre l'articulation calcanéo-cuboïdienne en écartant les parties fibreuses qui l'entourent. Le ligament calcanéo-cuboïdien interne ne peut être atteint que plus tard.

3e TEMPS. *Section du ligament interosseux calcanéo-astragalien. — Complément de la dénudation.— Rupture ou section des ligaments calcanéo-scaphoïdiens.* — Jusque-là l'os n'a pu être mobilisé, il tient solidement aux autres os du tarse ; on n'a fait que le dépouiller de la plus grande partie de son périoste. On introduit alors un bistouri à lame étroite dans l'articulation astragalo-calcanéenne ; on lui fait parcourir à deux ou trois reprises les deux facettes afin d'être bien sûr d'avoir coupé tout le ligament interosseux. C'est la même manœuvre que dans la désarticulation sous-astragalienne.

Le calcanéum est alors retenu par les coulisses fibreuses des tendons qui se réfléchissent sur sa face interne et par les ligaments calcanéo-scaphoïdiens, ainsi que par le ligament calcanéo-cuboïdien interne. Mais comme

il a acquis une certaine mobilité après la section du ligament calcanéo-astragalien, on le saisit avec un fort davier à plusieurs rangées de dents; on l'abaisse et l'on fait bâiller l'articulation calcanéo-astragalienne, afin d'aller couper avec le détache-tendon les ligaments calcanéo-scaphoïdiens. On écarte en outre le plus possible en dedans, avec des crochets mousses, la peau du talon; on achève la dénudation de la face interne; et, lorsqu'on sent qu'il ne reste que quelques adhérences qu'on ne peut pas atteindre directement, on les rompt par un mouvement combiné de torsion et de traction.

Ce qui rend, dans certains cas, cette opération laborieuse, c'est la friabilité de l'os; on ne peut pas alors le saisir assez solidement avec un davier pour écarter les surfaces articulaires. Il faut dans ce cas aller plus doucement, compléter avec la rugine la dénudation des faces superficielles, bien détacher les ligaments calcanéo-cuboïdiens inférieurs et les adhérences de la face interne.

On n'a pas besoin de se presser, car il n'y a pas de gros vaisseaux endommagés. On n'a même généralement pas de ligatures à faire.

Une fois l'os extirpé, la gaîne périostique reste béante; elle ne se ramasse pas sur elle-même, à cause de la résistance des tissus cutanés ou sous-cutanés qui la doublent; elle ne s'efface pas comme dans l'extraction de la diaphyse des os longs. On place une mèche de charpie, après avoir fait quelques points de suture à chaque extrémité de la plaie pour diminuer sa longueur.

L'adhérence du tendon d'Achille à la gaîne périostique permet au malade d'abaisser la pointe du pied dès les premiers jours qui suivent l'opération. Si la reproduction osseuse ne s'effectue pas, cette gaîne agit comme un tendon prolongé, et, comme il se forme toujours au moins des masses fibreuses résistantes, l'action du triceps sural est utilement conservée.

Dans la manœuvre, malgré la dissection du périoste, il est presque impossible de ne pas ouvrir quelques gaînes (péro-

niers, fléchisseur propre du gros orteil, etc.); mais si l'on essaye d'enlever le calcanéum par les méthodes ordinaires, on voit qu'on fait incomparablement plus de désordres. On ouvre alors toutes les gaînes; on est exposé à couper les tendons, à blesser l'artère tibiale postérieure, etc. Ici, comme partout, du reste, la conservation du périoste a l'incontestable avantage de rendre l'opération plus sûre, plus méthodique, et c'est au calcanéum que nous pourrions appliquer avec le plus de justesse ce que nous avons dit à propos des os en général, quand nous avons insisté sur les avantages des résections sous-périostées comme procédé opératoire, dans les cas où la régénération osseuse ne peut pas être espérée.

La résection du tiers ou de la moitié postérieure du calcanéum est beaucoup plus rapide; on dénude la partie qu'on veut retrancher; on la scie, soit directement, soit en perforant d'abord l'os dans la partie saine, et en coupant ensuite du centre vers la circonférence, au moyen d'une scie à chaîne ou d'une scie d'horloger.

3° Faits cliniques. — Régénération de l'os. — Conservation de la saillie du talon. — Inconvénient des procédés à incisions multiples.

Indépendamment de l'utilité du membre, deux points importants sont à considérer dans cette opération : le degré de la régénération osseuse et la forme du talon. Pour en donner une idée aussi exacte que possible, nous joindrons à nos descriptions des dessins représentant la forme du pied opéré.

Observation XXXVI. — *Résection des deux tiers postérieurs du calcanéum, exécutée après diverses opérations (cautérisation et évidement) portant sur les os du tarse. — Reproduction d'un calcanéum plus court que le calcanéum normal, mais assez saillant pour le rétablissement complet des fonctions du pied.* — Anna Cat, âgée de quinze ans, née à Chambéry, entre pour la première fois à l'Hôtel-Dieu de Lyon, dans notre service, le 4 avril 1864.

La jeune malade, qui est des plus intelligentes, raconte qu'elle n'a jamais

eu de maladies graves; elle mentionne seulement des douleurs ayant affecté à plusieurs reprises diverses articulations. Les articulations tarso-métatarsiennes sont le plus particulièrement le siége de ces douleurs, attribuées par la malade à la fatigue que lui causait l'étude de l'harmonium. Elle demande à être guérie par un autre moyen que l'amputation d'une affection chronique du pied sur laquelle elle fournit les renseignements suivants :

Il y a onze ans qu'elle commença à souffrir; les douleurs, d'abord intermittentes, la forçaient à suspendre complétement la marche pendant leurs périodes d'accès. Le gonflement du pied en masse se manifestait ensuite; dès le début, il fut plus marqué sous la malléole interne que sous celle du côté opposé. La première fistule eut lieu à l'âge de sept ans, à la suite d'un mouvement fébrile; cette fistule fournit un écoulement de pus abondant, puis une série d'abcès se formèrent à partir de ce moment jusque aujourd'hui; la malade évalue leur nombre à cinquante environ. La marche était devenue impossible, et c'est à peine si la malade pouvait de temps à autre appuyer le pied sur le sol. Lors de son entrée à l'hôpital, elle affirme qu'elle n'a plus marché sans béquille depuis l'âge de sept ans. L'état général s'était ressenti de la lésion locale; perte de forces, amaigrissement très-notable; teint pâle, perte d'appétit, digestions pénibles; l'auscultation, pratiquée avec le plus grand soin, ne fait découvrir aucune lésion pulmonaire.

A son entrée, le pied est volumineux, très-gonflé; les téguments sont tendus, blafards; la peau est percée çà et là de fistules multiples fournissant du pus; en d'autres points se trouvent des cicatrices fistuleuses. Le stylet pénètre dans les articulations tarso-métatarsiennes, aussi bien que dans l'articulation calcanéo-astragalienne.

La malade est soumise, sans succès pour l'état local, à un traitement tonique général pendant deux mois. Au bout de ce délai, nous nous décidons à intervenir.

1re *opération.* — Agrandissement et réunion des trajets fistuleux au moyen d'incisions appropriées pour pénétrer dans les articulations. Évidement et cautérisation des surfaces articulaires et des points cariés. Avec la gouge, on enlève toutes les portions ramollies et fongueuses, et le pied est traversé de part en part dans son sens transversal par le cautère actuel. Quelques points cariés du calcanéum sont soumis au même traitement.

Le cautère actuel avait créé dans les os du pied une espèce de tunnel où le doigt entier pouvait s'engager, allant de l'articulation cuboïdo-métatarsienne à l'articulation cunéo-scaphoïdienne.

Après cette opération, réaction vive, douleurs intenses dans le pied, sans aggravation de l'état général.

Enfin, la plaie se déterge, et au bout d'un mois et demi, le tunnel, qui permettait de voir le jour à travers le pied, se comble et se cicatrise définitivement. La malade retire un bénéfice réel de cette opération; les douleurs disparaissent; l'état général s'améliore, mais la malade ne peut utiliser son

membre pour la marche. L'arrière-pied reste gonflé, tendu, et des fistules persistent au niveau du calcanéum. Cet état persista jusqu'au 1er janvier 1865, où nous crûmes devoir intervenir à cause des lésions localisées dans le calcanéum qui restaient toujours stationnaires.

2e *opération.* — On pratique à la face externe du talon une incision curviligne remontant le long du côté externe du tendon d'Achille. On y joint deux petites incisions perpendiculaires au niveau des trajets fistuleux. Le tendon d'Achille est déjeté en arrière avec la peau qui le recouvre. L'incision périostique est pratiquée sur la face externe du calcanéum qu'on dénude avec la sonde-rugine. On enlève les deux tiers postérieurs du calcanéum sans avoir besoin d'employer la scie; l'os se brise sous l'effort du davier, à la réunion du tiers antérieur avec les deux tiers postérieurs. On continue ensuite l'opération avec la gouge, et l'on évide l'articulation calcanéo-astragalienne ainsi que le tiers antérieur du calcanéum. Cette portion osseuse fut ainsi réduite de plus de moitié, il ne resta d'intact que la portion interne, petite apophyse du calcanéum.

Les suites de l'opération furent très-simples; il n'y eut que peu de réaction; quelques douleurs se réveillèrent dans les points qui avaient été le siége de la première opération; un petit séquestre fut éliminé par une des fistules existant autrefois au niveau du cuboïde.

Une mèche placée dans la plaie, pour empêcher la cicatrisation cutanée, et des pansements ordinaires, constituèrent tout le traitement consécutif. La cavité alla de jour en jour se comblant par un tissu dur.

Le 22 novembre, la malade est complétement guérie. Le pied opéré est

Fig. 34.

Cette figure représente le pied, un an après l'ablation du calcanéum. Elle a été faite d'après une photographie. La saillie du talon est moins prononcée qu'à l'état sain, mais le poids du corps repose sur une tubérosité osseuse de nouvelle formation. On ne se rend pas bien compte de la direction des incisions à cause de la rétraction cicatricielle. L'incision transversale avait servi pour l'évidement pratiqué en premier lieu. Le moule du pied indique qu'il y a un vide de 8 millimètres entre la voûte plantaire et le sol, près du bord interne.

plus court de 18 millimètres que le pied du côté sain; il est plat, mais il n'y a pas d'excavation au niveau du talon. Il n'y a que peu de saillie du calcanéum en arrière, la face postérieure du nouveau talon se continue presque avec le plan général de la jambe.

Toutes les fistules sont fermées depuis longtemps. La marche est possible et facile, sans béquille ni bâton; les mouvements d'extension sont libres, les mouvements de flexion plus gênés. Le tendon d'Achille est implanté sur le nouveau calcanéum. Le talon reconstitué sert parfaitement pour la marche. Toute la face plantaire touche le sol; le pied est plat, nous l'avons dit, *mais nous devons faire remarquer que c'est là une conformation naturelle, puisque celui du côté sain* présente cette disposition à un degré très-prononcé.

La malade, présentée ce jour-là à la Société de médecine, avait fait sans soutien aucun une promenade de 4 kilomètres.

La figure 34 nous montre quelle était la saillie réelle du talon. Quoique le pied semble appuyer sur le sol par toute sa face plantaire, c'est réellement la saillie inférieure du talon nouveau qui supporte le poids du corps. La voûte plantaire n'est pas certainement accusée comme sur un pied bien fait; mais ce serait se montrer trop difficile que d'exiger cette perfection pour un pied qui était criblé de fistules et hors d'état de fonctionner depuis huit ans.

La lésion était tellement avancée que nous hésitions à tenter la conservation du membre; mais nous fûmes encouragé par la résolution de la jeune fille, qui se déclarait prête à se soumettre à toute tentative qui aurait quelque chance de lui conserver le pied, et nous nous décidâmes à l'opération complexe que nous avons décrite.

Nous avons revu la malade récemment, en avril 1866. Les fonctions du pied se sont encore améliorées. La forme est ce qu'elle était six mois auparavant; mais la saillie osseuse du talon est plus distincte, plus large, et c'est sur elle que porte évidemment le poids du corps dans la station. Il nous semble rationnel d'admettre que le frottement du talon et le fonctionnement du membre ont entretenu, dans le tissu nouveau, une irritation efficace. Nous avons déjà fait remarquer que,

chez les animaux, le calcanéum reproduit pouvait acquérir une épaisseur double et triple de l'état normal, à la suite de l'irritation entretenue par le frottement et les pressions du membre contre le sol.

C'est le même fait qui se produit dans le développement des exostoses des orteils ou des métatarsiens, sous l'influence de la pression des chaussures, chez les gens qui font de grandes marches.

Quant à la solidité du pied, elle a aussi progressé avec sa mobilité. Il y a eu cependant un instant, tendance à la déviation en dehors, mais il a suffi d'un brodequin un peu solide, pour empêcher un déplacement en ce sens.

Malgré la brièveté du nouveau calcanéum, le tendon d'Achille agit énergiquement sur lui. Notre opérée peut se tenir sur la pointe du pied et courir. Il n'y a point de claudication.

Dans un autre cas, nous avons reséqué la moitié postérieure du calcanéum sur un malade à qui nous avions enlevé, un an auparavant, la totalité du premier métatarsien. L'observation et le dessin du talon se trouvent à la page 290. L'opération est trop récente pour que nous puissions apprécier le degré réel de la régénération; mais la forme du talon est conservée. Il y a un relief sur lequel s'appuie le malade, et malgré l'ablation de deux des points du trépied plantaire, la voûte ne touche pas le sol; le pied n'est pas plat.

Nous avons pratiqué deux fois l'ablation complète du calcanéum. Dans un cas, nous avions pratiqué d'abord l'évidement de l'os; mais la maladie continuant, nous fîmes une extirpation complète. C'était pour une carie fongueuse de l'os. Dans le second cas, il s'agissait d'une ancienne fracture du calcanéum avec ulcération de la peau du talon et dénudation de la face inférieure de l'os. Nous fîmes une incision médiane postéro-inférieure.

Observation XXXVII. — *Carie du calcanéum ; fistules multiples. — Évidement. — Résultat nul. — Extirpation totale du calcanéum. — Bon résultat immédiat. — Opération trop récente pour apprécier le travail de régénération. — Conservation de la saillie du talon et de la voûte plantaire.* — A. Vieux, trente-six ans, entre le 20 mars 1866; ostéite suppurée du calcanéum, fistules à la face externe. Le stylet pénètre dans l'intérieur de l'os; pas de séquestre mobile. Symptômes inquiétants du côté de la poitrine, non caractérisés cependant; expiration prolongée à droite. Évidement partiel du calcanéum le 20 mai.

L'évidement n'ayant pas modifié l'état de la partie malade, et de nouvelles fistules s'étant ouvertes, nous pratiquons, le 29 juillet 1866, l'ablation complète par le procédé que nous avons décrit.

*Examen de la pièce pathologique.* — Le calcanéum est très-friable; il est atteint d'ostéite raréfiante; il est gras dans certains points, fongueux dans d'autres. La cavité résultant de l'évidement n'est pas comblée par du tissu nouveau; elle est remplie de fongosités, sans couches osseuses de nouvelle formation. Elle a de 15 à 22 millimètres dans ses différents diamètres. A sa paroi interne existe une portion nécrosée, prête à se détacher, de 6 à 8 millimètres de large et de 15 de long. Le cartilage des facettes articulaires est peu altéré; il est cependant coloré en rouge par imbibition. Le tissu osseux immédiatement sous-jacent est raréfié, et ses vacuoles remplies d'une moelle violacée.

15 octobre : le vide laissé par l'ablation de l'os est presque complétement comblé; le talon est dur et résistant, sans qu'on puisse encore affirmer cependant qu'il y ait du tissu osseux. La plaie est remplacée par une cicatrice fortement déprimée, au centre de laquelle est une dépression plus profonde suppurant encore. C'est le reste de la cavité laissée par l'ablation de l'os qui peut recevoir à peine le bout du petit doigt.

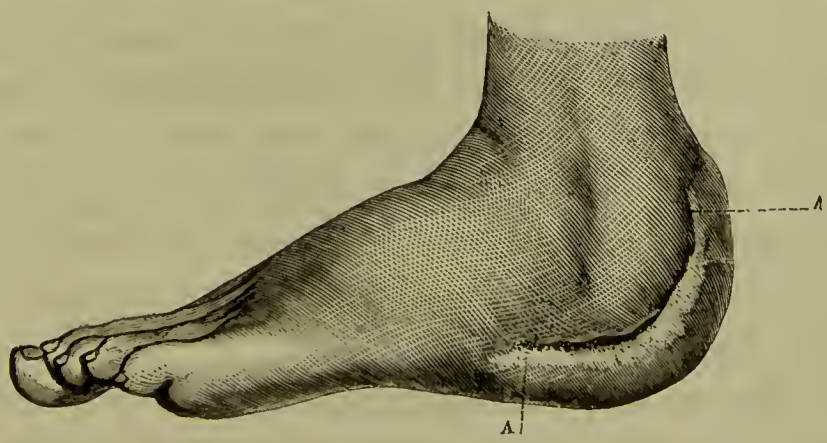


Fig. 35.

Forme du talon trois mois après l'ablation complète du calcanéum. — Le talon est très-résistant; on ne peut pas le déprimer avec la main, bien qu'on presse très-fortement.

Mais le résultat est remarquable par la conservation de la forme du talon. Sa saillie postérieure est diminuée, mais sa saillie inférieure est conservée à un degré suffisant pour empêcher que le pied ne touche le sol par toute sa face plantaire; la voussure normale persiste, et, bien qu'on puisse s'attendre à une légère diminution de cette saillie, une fois la cicatrisation complète, il y a tout lieu d'espérer un excellent résultat définitif, si la lésion thoracique n'y met pas obstacle. Quand on presse sur le talon, on reconnaît qu'il forme une saillie très-résistante, qui ne s'affaisse pas. En faisant reposer le pied par terre on peut introduire le doigt sous la convexité de la voûte plantaire. (Voy. *Note additionnelle.*)

Bien que cette observation soit encore incomplète, elle nous a montré les avantages de notre procédé opératoire. Le talon est peu déformé, à peine raccourci. Le revêtement périostéo-cutané est toujours resté épais, dur, ferme, et, avant même que la cavité ne fut comblée, il offrait une assez grande résistance à la pression. Le tendon d'Achille, qui lui est intimement uni, permet les mouvements d'élévation du talon et d'abaissement de l'avant-pied.

C'est dans la résection du calcanéum qu'on voit bien les inconvénients des procédés à incisions multiples. Quand on ne fait qu'une seule incision sans tailler de lambeaux, on constate que les tissus conservent mieux leur forme et sont plus résistants. Ils s'atrophient moins dans la suite, quel que soit le travail d'organisation qui s'opère dans la gaîne périostique. Lorsqu'on fait plusieurs incisions qui délimitent des lambeaux multiples, ces lambeaux se réunissent sans doute, mais en s'atrophiant dans une certaine mesure. Plus les incisions ont coupé de vaisseaux, plus la nutrition du lambeau est diminuée; les bords se rétractent, les angles s'émoussent, et il en résulte une cicatrice déprimée.

Dans les cas où la déformation pathologique de l'os obligerait de faire des incisions multiples, il faudrait toujours détacher des lambeaux cutanéo-périostiques, pour conserver les adhérences du tendon d'Achille à la peau et au reste de la gaîne

périostique. De cette manière le tendon ne se rétracte pas, et, si l'on peut obtenir la réunion immédiate des lambeaux à la partie postérieure, l'action du triceps sur l'avant-pied se rétablit bientôt.

Observation XXXVIII. — *Fracture ancienne du calcanéum accompagnée d'une fracture de la colonne vertébrale; paraplégie. Retour de la sensibilité et de la motilité. Marche impossible par suite de la carie du calcanéum. — Ablation de l'os. — Diarrhée consécutive, incoercible. — Fusées purulentes; arthrite tibio-tarsienne. — Mort deux mois après l'opération; formation de petites masses osseuses multiples au niveau du tendon d'Achille et dans sa substance; épaississement de la gaîne périostique.* — Antoine Jacquier, trente-huit ans. Il y a trois ans, chute de vingt pieds de hauteur; fracture par écrasement du calcanéum et fracture de la colonne vertébrale. Paralysie consécutive qui disparaît peu à peu. Depuis le mois d'avril de cette année, tuméfaction de la région calcanéenne; abcès, fistules, qui rendent la marche tout à fait impossible. Issue de petits séquestres peu de temps après. Au moment de son entrée, la partie inférieure de la saillie postérieure de l'os est à nu; le stylet s'enfonce dans l'os ramolli; la peau est largement ulcérée à ce niveau.

Nous pratiquâmes l'ablation complète du calcanéum par une incision médiane inférieure passant par le centre de l'ulcération, et nous trouvâmes à la coupe de l'os les traces de l'ancienne fracture; les portions compactes qui s'étaient enfoncées dans le tissu spongieux se reconnaissaient encore.

Les suites immédiates de l'opération furent simples: pendant vingt jours, il n'y eut aucune complication; la gaîne périostique était tapissée de bourgeons charnus de bonne nature, abondants surtout au niveau de l'insertion du tendon d'Achille.

Une diarrhée incoercible se déclara, puis des fusées purulentes se formèrent; l'articulation tibio-tarsienne fut envahie; des frissons se déclarèrent et le malade mourut près de deux mois après l'opération sans qu'on eût pu trouver un moment favorable pour faire l'amputation.

A l'autopsie, on constate dans la gaîne périostique une masse osseuse de près de 2 centimètres de long, qui avait été laissée au moment de l'opération; le périoste est épaissi tout autour et présente des points durs, mais non ossifiés. L'extrémité du tendon d'Achille est épaissie et contient un grand nombre de petits noyaux osseux; quelques-uns formés de substance compacte à la périphérie et de moelle au centre. Cette circonstance nous fait penser qu'ils étaient antérieurs à l'opération; le mauvais état général du sujet n'ayant pas été, d'ailleurs, depuis lors favorable au processus ossifique. Nous étions fondé à espérer un résultat favorable au point de vue de la régénération si le malade eût vécu assez longtemps, car au moment

de l'opération le périoste était épaissi. Il n'y avait pas en outre d'affection diathésique.

Les gaînes tendineuses qui se trouvent à la face interne du calcanéum étaient intactes. Celles des péroniers étaient envahies par la suppuration.

Malgré la mauvaise issue de cette opération, nous croyons que l'ablation du calcanéum est moins dangereuse que l'amputation de la jambe. Les suites immédiates avaient été très-bénignes, et tout nous faisait espérer une terminaison heureuse, quand survint cette diarrhée que rien ne put arrêter et qui fut le début des complications les plus graves. Dans le cas où les articulations voisines sont envahies consécutivement à l'opération, l'amputation de la jambe est la seule ressource qui puisse sauver le malade.

4° Faits empruntés à divers chirurgiens. — Forme du talon dans un cas où l'on avait opéré par la méthode ordinaire.

Les cas d'extirpation du calcanéum sont déjà assez nombreux dans la science pour qu'on puisse se convaincre de l'utilité de cette opération (1). On comprend que la crainte de priver le membre inférieur de son point d'appui le plus important ait empêché la vulgarisation de cette opération; mais toutes les objections théoriques doivent céder devant les faits (2). Les procédés pour l'ablation du calcanéum sont très-nombreux quant aux incisions extérieures, et nous ne pouvons les exa-

(1) Heyfelder (*loc. cit.*) compte vingt-quatre cas d'ablation complète du calcanéum, sans compter quatre cas appartenant à Rigaud, de Strasbourg, indiqués dans la traduction de Bœckel. Heyfelder attribue la première extirpation du calcanéum à Robert, de Prague (1837), mais avant 1814 Monteggia avait fait cette opération. (Voy. Vaquez, thèse de Paris, 1859. *Mémoire sur l'amputation de Malgaigne. Quelques mots sur l'extirpation du calcanéum*, et Monteggia, *Instituzioni chirurgiche*, 1814.)

(2) Verneuil, *De l'extirpation complète du calcanéum.* (*Gaz. hebdom.* 1857.)

miner ici, car ils ne réunissent pas les conditions que nous cherchons pour les résections sous-périostées.

Parmi les faits observés récemment, et dans lesquels les opérateurs ont intentionnellement conservé le périoste, nous en trouvons signalés plusieurs dans le compte rendu chirurgical de Gurlt pour 1862 (1). Deux appartiennent à Langenbeck (2), deux à Hilton (3) et un à Holmes et Johnson (4). Les observations de Langenbeck et de Hilton indiquent très-nettement la régénération de l'os. Quant à celle de Holmes et Johnson, elle dit qu'il n'y eut pas de travail de reproduction appréciable. Tous les opérés étaient des enfants de quatre à quatorze ans; c'est ce qui explique les heureux résultats au point de vue de la régénération. Plus récemment (5) Langenbeck, Neudörfer, ont pratiqué l'extirpation sous-périostée du calcanéum pour des plaies par armes à feu, et ont constaté la formation d'une masse osseuse nouvelle.

Nous n'avons jamais eu l'occasion de voir des sujets opérés par la méthode ordinaire; mais, à part les cas de périostite suppurée avec dénudation de la plus grande étendue de l'os dans lesquels on conserve le périoste sans avoir à s'en préoccuper, nous croyons que le résultat doit être très-imparfait, non-seulement au point de vue de la reproduction, mais encore au point de vue de la solidité du membre et de la régularité de l'allure. Si l'on pratique ces deux opérations comparativement chez les animaux, en conservant le périoste dans un cas, et en l'enlevant dans un autre, on a des résultats tout différents.

Bonsfield Page a fait représenter le talon de son opéré, et

(1) *Archiv für klinische Chirurgie*, 1864. *Jahresbericht für* 1862.

(2) Hillenkamp, *Dissert. inaug. de resect. sub-periost. tarsi.* Berolini, 1862.

(3) *The Lancet*, 1862.

(4) *Med. Times and Gaz.*, 1862. Le calcanéum n'avait été que partiellement reséqué; sur quatre résections une seule est dite sous-périostée.

(5) Heine, *Schussverletzungen der unteren Extremit.* (*Arch. für klin. Chir.*, 1866.)

nous reproduisons ici cette figure (1) qu'on pourra mettre en parallèle avec celles que nous avons fait graver plus haut.

On voit que sur cet opéré non-seulement il n'y a pas de saillie du talon, mais que la moitié de la voûte plantaire est plus basse que la partie postérieure du pied.

Malgré cette imperfection de la forme, la marche et la course étaient possibles; il n'y avait, dit l'auteur, qu'une sorte de claudication dans l'allure.

Ce résultat est très-remarquable, il prouve la compatibilité des fonctions du pied avec une déformation considérable de l'organe; mais on ne pourrait pas se flatter d'être toujours aussi heureux; ce serait, croyons-nous, s'exposer à des déceptions.

Quand on aura affaire à des enfants atteints d'ostéopériostite suppurée, de nécrose commençante, c'est-à-dire quand on conservera le périoste sans avoir besoin de s'en préoccuper, les résultats, comme nous l'avons dit plus haut, pourront être excellents quel que soit le procédé employé. Pour les adultes, la question est toute différente. Le périoste sera plus difficile à détacher; il aura plus ou moins perdu ses propriétés ostéogéniques; mais ce n'est pas une raison pour le sacrifier; c'est au contraire une raison de plus pour le conserver avec soin.

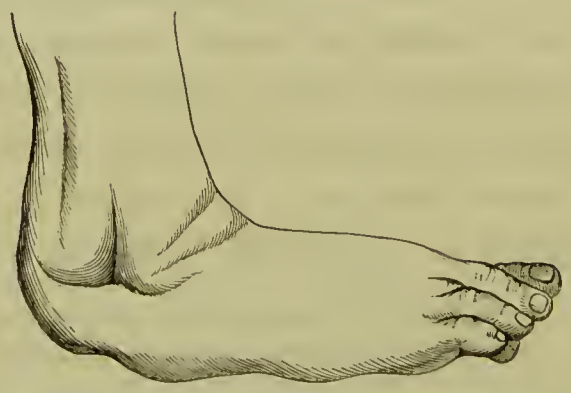

Fig. 36.
Forme du pied de l'opéré de Bonsfield.

(1) Nous l'empruntons à la thèse de Vaquez.

### 5° Astragale.

L'astragale est entouré de périoste sur une si petite surface que son ablation ne mérite guère le nom de sous-périostée. Mais, quoique ce périoste existe à peine, ce n'est pas une raison pour le sacrifier; il servira toujours à combler le vide laissé par l'ablation de l'os.

L'ablation de l'astragale a été faite souvent dans les cas de luxation de cet os. Il est aussi indiqué de la faire dans les résections tibio-tarsiennes, quand cet os est trop altéré (voy. *Résection tibio-tarsienne*, chap. XII). Mais, dans ces deux cas, il n'y a rien de particulier, au point de vue du manuel opératoire.

On pourrait avoir à pratiquer cette ablation pour des caries spécialement bornées à cet os, ou pour des fractures comminutives.

Il faut alors trouver un procédé opératoire qui réunisse le mieux possible les conditions que nous cherchons dans toutes les résections. C'est l'os le plus difficile à extraire, à l'état sain, parmi ceux dont l'ablation peut être mise en question.

Voici le procédé que nous employons sur le cadavre.

#### PROCÉDÉ OPÉRATOIRE.

On fait une incision courbe, en fer à cheval, sur le dos du pied. Elle commence en dedans, à la hauteur de l'articulation tibio-astragalienne au niveau du tendon du jambier antérieur; on la dirige ensuite en bas, en avant et en dehors, en décrivant une ligne courbe à convexité antérieure jusqu'au milieu du scaphoïde. On la fait ensuite remonter en arrière et en dehors de manière à contourner la malléole externe. On l'arrête à un centimètre au-dessous de la pointe de la malléole. Avant d'aller plus loin, il faut assurer la protection des tendons et confier à des aides spéciaux ceux des péroniers, d'une part, ceux des extenseurs, de l'autre. Le muscle pédieux peut à la rigueur être conservé, mais comme il est d'une faible importance relativement aux avantages que donne sa section, on doit le couper en travers, si l'on veut abréger l'opération; ou bien on sépare l'insertion supé-

rieure de ce muscle qu'on déjette en bas et en dedans. Pour faciliter le déjettement des tendons extenseurs en dehors, il faut les isoler de leur gaîne. On dénude alors le col de l'astragale et sa face externe non articulaire; on le dégage de ses adhérences capsulaires ou ligamenteuses au scaphoïde et au tibia. On entre dans l'articulation calcanéo-astragalienne pour couper le ligament interosseux. On renverse alors le pied en dedans, et avec le détache-tendon on détache l'insertion des forts ligaments tibio-astragaliens internes. On saisit ensuite l'os avec un davier, et l'on détruit le reste de ses adhérences par un mouvement de torsion et d'arrachement.

Les résultats de l'ablation de l'astragale luxé montrent que la cavité se comble par du tissu fibreux et s'efface par le rapprochement des os contigus qui se déforment réciproquement. Il est probable qu'en conservant, comme nous venons de l'indiquer, toutes les parties fibreuses et ligamenteuses, on aurait un tissu de cicatrice plus épais et plus abondant. Nous ne pouvons, du reste, que raisonner ici d'après des vues théoriques.

### 6° Os du métatarse; phalanges. — Considérations générales.

C'est pour les os du métatarse et des orteils que la chirurgie conservatrice peut commettre de véritables écarts, si elle est poussée à l'extrême. Il ne faut pas, en effet, déclarer le malade guéri, si on lui a conservé l'organe lésé et fait cicatriser la plaie; il faut lui rendre un pied solide dans la station et propre à la marche. Aussi doit-on envisager non-seulement le résultat immédiat, mais encore et surtout le résultat définitif de l'opération. On peut certainement pratiquer, et avec succès, la résection des phalanges et des articulations métatarso-phalangiennes, mais l'amputation est le plus souvent préférable. Elle ne produit pas de mutilation apparente; elle termine rapidement la maladie et produit en général de bons résultats définitifs.

Les résections exigent un traitement long, incertain, exposent à des déviations consécutives, laissent des déformations

gênantes qui réclament plus tard l'amputation. Aussi vaut-il mieux recourir de suite à ce dernier moyen, quand on n'a pas les plus grandes chances de rétablir l'intégrité de l'organe, ou du moins son parfait fonctionnement.

Ce qui a contribué à entretenir l'incertitude sur la valeur de plusieurs de ces résections, c'est la désignation, sous le nom de succès, de certains résultats qui étaient tout au plus des succès opératoires et nullement des succès physiologiques. Or, nous le répétons, c'est sur un pareil sujet que le résultat éloigné doit être nettement indiqué, si l'on veut que l'observation ait une valeur réelle.

Voici quelques règles générales qui nous paraissent applicables à ces diverses opérations.

Si l'orteil n'est pas parfaitement sain, s'il est déjà dévié, et surtout s'il est profondément altéré dans ses parties molles ou sa charpente, il est contre-indiqué de faire reséquer le métatarsien correspondant. Il vaut mieux tout enlever, orteil et métatarsien.

Si le malade ne peut pas être soumis à un traitement consécutif suffisamment prolongé, il vaut mieux également pratiquer l'amputation. La résection pourra sans doute donner consécutivement un meilleur résultat, mais ce ne sera qu'après un temps plus long et des soins plus minutieux.

Si, au niveau du métatarsien, les parties molles sont profondément altérées; si elles ont subi l'altération fongueuse, de manière à laisser peu d'espoir pour une régénération, l'amputation est généralement préférable, surtout lorsqu'il s'agit d'un adulte et d'un vieillard, ou d'un homme exerçant une profession pénible.

### 7° Résection et ablation complète du premier métatarsien.

Le premier métatarsien est le plus important de tous les os de cette rangée du tarse, à cause de son rôle dans la station et dans

la marche. Il est un des trois points sur lesquels porte le poids du corps; on l'a appelé, avec raison, le talon antérieur. Quand il a été enlevé, le pied porte sur le premier cunéiforme et la tubérosité postérieure du second métatarsien; la peau qui lui est sous-jacente n'appuie pas sur le sol. Il importe donc de se mettre dans les conditions voulues pour avoir au moins la reproduction d'une masse ostéo-fibreuse à la place de l'os enlevé.

La résection de son tiers ou même de ses deux tiers antérieurs est bien préférable à son ablation complète. Elle est beaucoup plus simple dans ses suites immédiates et plus efficace au point de vue de la reproduction; car nous savons, par une foule d'exemples expérimentaux et cliniques, que, toutes choses égales d'ailleurs, la reproduction est proportionnellement plus complète après une résection qu'après une ablation totale. Aussi ne faut-il sacrifier le dernier tiers de l'os qu'en cas de nécessité absolue.

*Extirpation complète.* — Nous avons fait six fois l'extirpation complète du premier métatarsien; tous les malades ont guéri; mais tous n'ont pas retiré le même avantage de l'opération. Nos deux premiers opérés ont eu consécutivement l'orteil relevé en haut par le tendon extenseur. Nous n'avions ni fait la ténotomie préliminaire, ni continué l'extension consécutive pendant assez longtemps.

Chez l'un, cette difformité n'était pas gênante; mais une fistule se rouvrit quelques mois après l'opération, et le malade mourut phthisique.

Chez le second, la rétraction arriva au point de gêner la marche; le gros orteil dépassait les autres d'un centimètre. La malade vint nous revoir quatorze mois après l'opération, et nous lui proposâmes l'amputation.

Un troisième opéré n'a pas été suivi assez longtemps pour que nous indiquions le résultat définitif.

Un quatrième a retiré un bon résultat de l'ablation de l'os. Le périoste était déjà transformé en une coque ostéoïde au moment de l'opération; ce n'avait pas été d'ailleurs une ablation tout à fait complète. Une masse osseuse épaisse se reforma à la place de l'os enlevé. Il s'agissait d'un adolescent de quinze ans.

Le cinquième a parfaitement guéri, malgré des tubercules pulmonaires; mais il n'y a pas eu de régénération osseuse ou du moins il n'y a eu qu'une reproduction très-incomplète. Il s'agissait d'un homme de quarante-trois ans, à constitution appauvrie, et qui a souffert toutes sortes de privations pendant sa convalescence. Voici son observation.

Observation XXXIX. — *Ostéite suppurée du premier métatarsien; fistules pénétrant dans l'articulation cunéo-métatarsienne.—Intégrité des phalanges.—Tubercules pulmonaires au premier degré. — Amaigrissement très-prononcé. — Ablation sous-périostée de la totalité du premier métatarsien. — Rétablissement de la santé générale. — Régénération osseuse rudimentaire. — Fonctions du pied rétablies; marche facile.* — Claude Salibon, trente-cinq ans, employé au chemin de fer de la Méditerranée, entre à l'Hôtel-Dieu le 30 avril 1864. Il y a trois ans, ce malade fit une chute dans laquelle il se contusionna fortement le pied; il put cependant continuer son service; mais, depuis ce moment, il souffrit plus ou moins dans le pied. Exacerbations fréquentes des douleurs. Huit mois avant son entrée à l'Hôtel-Dieu, aggravation brusque des symptômes; abcès au niveau du premier métatarsien. La suppuration a toujours continué depuis lors; dans ces derniers temps il en est sorti quelques petits fragments osseux. Pied tuméfié; marche impossible; gros orteil raccourci; sa pointe est retirée en arrière d'un centimètre; direction normale.

Symptômes inquiétants du côté du poumon; légère hémoptysie; expiration prolongée.

*Opération le 18 juin.* — Ablation complète du premier métatarsien; l'articulation phalangienne n'était pas ouverte par la suppuration; nous enlevâmes cependant l'extrémité antérieure parce que le tissu osseux était altéré jusque sur les limites du cartilage. L'articulation postérieure est remplie de fongosités. Tissu osseux friable, ramolli, gras. Dans le centre de

l'os sont plusieurs petites cavités pleines de fongosités, dans lesquelles pénétrait le stylet. Au niveau du corps de l'os le périoste fut régulièrement détaché; en arrière, il se continuait avec les fongosités et ne pouvait pas en être distingué. Après l'ablation de l'os, cautérisation au fer rouge des fongosités. Pansements simples, puis excitants; le malade quitta l'Hôtel-Dieu le 29 juillet sans être guéri, et dans d'assez mauvaises conditions générales. L'orteil ne s'était pas raccourci; il avait été soumis à l'extension à l'aide des doigts de caoutchouc.

Grâce aux soins que donna à ce malade le docteur Rieux, médecin du chemin de fer, la santé générale s'est rétablie et la plaie s'est cicatrisée, sauf une petite fistule, mais l'os ne s'est que très-imparfaitement régénéré; il n'y a qu'une bande fibreuse en avant et une plaque osseuse en arrière.

Nous venons d'apprendre par le malade lui-même (septembre 1866) que la guérison est assez complète pour qu'il puisse faire son travail de machiniste et marcher sans fatigue; il fait 3 kilomètres facilement. La santé générale est satisfaisante; il n'y a pas eu de nouvelle hémoptysie. Le malade, en un mot, se considère comme guéri.

Le sixième opéré nous a fourni le résultat qu'indique la figure 37. Il y a eu formation d'une masse fibreuse, contenant seulement quelques noyaux osseux ou ostéoïdes. Mais ce que nous devons faire surtout remarquer c'est la forme de la région.

Observation XL. — *Ablation sous-périostée complète du premier métatarsien et résection de la moitié postérieure du calcanéum. — Formation d'une masse fibreuse contenant des noyaux de consistance osseuse à la place du métatarsien. — Conservation de la saillie du talon.* — Joseph Chapelle, vingt-huit ans, scrofuleux; lésions osseuses anciennes; menace de tuberculisation pulmonaire. A son entrée à l'Hôtel-Dieu, fistules multiples autour du pied droit, en dedans au niveau du premier métatarsien, en dehors au niveau de la région calcanéenne externe.

En juillet 1865, ablation sous-périostée du premier métatarsien par l'incision latérale interne, et évidement du calcanéum.

Au bout de trois mois, cicatrisation de la plaie métatarsienne; persistance des fistules calcanéennes. Rétablissement de la santé générale.

Le malade rentre à l'Hôtel-Dieu le 20 avril 1866. On le soumet à un traitement général. Huile de foie de morue; bains sulfureux.

Le 17 juillet, résection de la partie postérieure du calcanéum représentant les deux cinquièmes au moins de la masse de l'os. Incision cutanée externe par le procédé que nous avons décrit; puis incision de dégagement en

dedans. (Cette incision transversale qui transforme notre première incision en incision en Y n'est pas nécessaire. Nous croyons qu'on pourra et qu'on devra même toujours s'en passer, même dans le cas où le calcanéum est augmenté de volume. On n'a alors qu'à porter un peu plus en arrière l'incision externe.)

La section de l'os a été faite obliquement en avant sans pénétrer dans l'articulation calcanéo-astragalienne. Les deux cinquièmes postérieurs de l'os ont été enlevés. Le trait de scie partant de la face supérieure en arrière de l'articulation astragalienne, se dirige en bas et en avant de manière à retrancher toute la partie malade du talon. Comme au delà l'os est encore malade, on achève de le reséquer avec la gouge et des cisailles.

*Examen de la pièce.* — On voit les deux cavités creusées par l'évidement; elles ne sont pas encore réparées par du tissu osseux; elles sont remplies en grande partie de granulations très-molles; il n'y a qu'un peu de tissu médullaire ossifié avec quelques aiguilles osseuses, flexibles et très-déliées. Les parois de la cavité ont bourgeonné; mais cependant les parois opposées n'arrivent pas au contact, de sorte qu'il existe un vide dans la cavité.

Au 1er octobre, le malade est dans l'état que représente la figure 37.

Le talon a conservé sa saillie, malgré la dépression qui existe au niveau des cicatrices. On ne peut encore apprécier exactement la nature du tissu reproduit; mais il est dur et ne s'affaisse pas quand le malade pose le pied par terre. Comme le membre est faible et la marche douloureuse, il se sert encore de béquilles.

La région métatarsienne forme une convexité moins prononcée qu'à l'état normal; elle touche le sol sans appuyer dans la station, mais dans la marche le poids du corps porte sur ce point, moins cependant que sur l'extrémité antérieure du deuxième métatarsien. Le gros orteil est raccourci, un

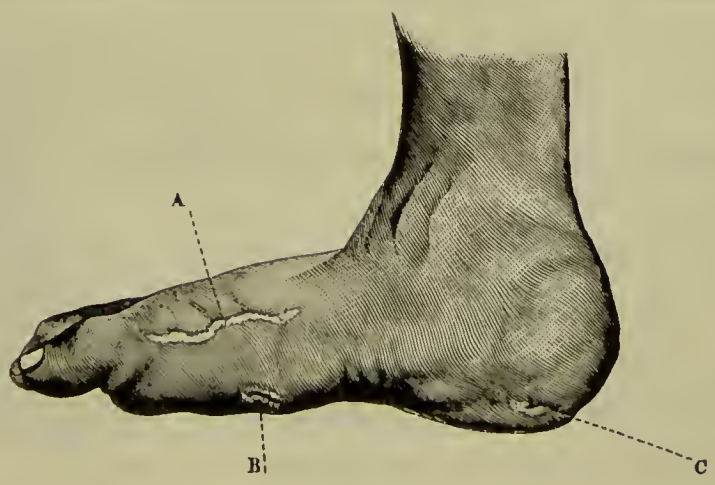


Fig. 37.

Cette figure, dessinée d'après une photographie, montre le résultat d'une double opération faite sur les os du pied; le premier métatarsien tout entier et la moitié postérieure du calcanéum ont été enlevés.

peu relevé, mais parfaitement mobile et nullement gênant. La flexion est surtout énergique.

Le métatarsien enlevé est remplacé par une masse qui a paru longtemps uniquement fibreuse; mais aujourd'hui on sent des nodosités de consistance ostéoïde au niveau de la partie moyenne de l'os, qui nous paraissent devoir encore s'épaissir et durcir quand le malade, guéri de sa plaie calcanéenne, pourra faire fonctionner son membre. (Voyez *Note additionnelle.*)

A propos de cette observation, nous devons faire remarquer l'épaisseur du bord interne du pied, au niveau du métatarsien enlevé. L'opération date d'un an, et la masse de tissu nouveau, quoique presque exclusivement fibreuse, prend une consistance de plus en plus dure.

Comme conclusion des différents faits que nous avons observés, nous ne préconiserons que dans une certaine mesure l'ablation complète du premier métatarsien avec conservation de l'orteil correspondant.

On peut, sans doute, obtenir presque toujours des résultats préférables à l'amputation du métatarsien avec l'orteil qu'il supporte, mais c'est après un traitement long, ennuyeux pour le malade. L'extension à l'aide des doigts de caoutchouc et la section préalable de l'extenseur empêcheront le relèvement de l'orteil; mais il faudra continuer longtemps le premier appareil, et, dans le cas où le tendon extenseur aura été coupé, on ne sait au juste ce que deviendra l'orteil sous l'influence des tendons fléchisseurs.

Chez les adultes, et en particulier chez ceux qui sont exposés à un travail pénible et qui désirent une guérison rapide, l'amputation est préférable, surtout quand on fait subir au procédé ordinaire les modifications que nous allons indiquer, dans le but de donner de l'épaisseur au coussinet du moignon.

Chez les enfants et les hommes jeunes, dans tous les cas où l'on pourra espérer la reconstitution d'une masse ostéo-fibreuse, nous préférerons l'ablation sous-périostée de l'os avec conser-

vation de l'orteil, surtout si l'on peut conserver le tiers postérieur de l'os.

Nous représentons ici l'appareil qui nous sert à faire l'extension continue dans les cas d'ablation ou de résection des métatarsiens. Il empêche le raccourcissement et la déviation de l'orteil (fig. 38).

8° Amputation du premier métatarsien et de l'orteil correspondant avec conservation du périoste métatarsien pour obtenir un moignon plus épais.

Dans les cas où l'amputation du premier métatarsien paraît préférable à l'ablation sous-périostée de cet os, on a tout avantage à faire une amputation sous-périostée. En laissant le périoste de l'os adhérent aux parties molles, on aura un moignon plus épais; de petites masses ostéo-fibreuses pourront se former à ce niveau, et il en résultera un coussinet épais, solide, pouvant servir d'une manière utile aux fonctions du pied.

On ne devra jamais s'attendre, en pareil cas, même chez les

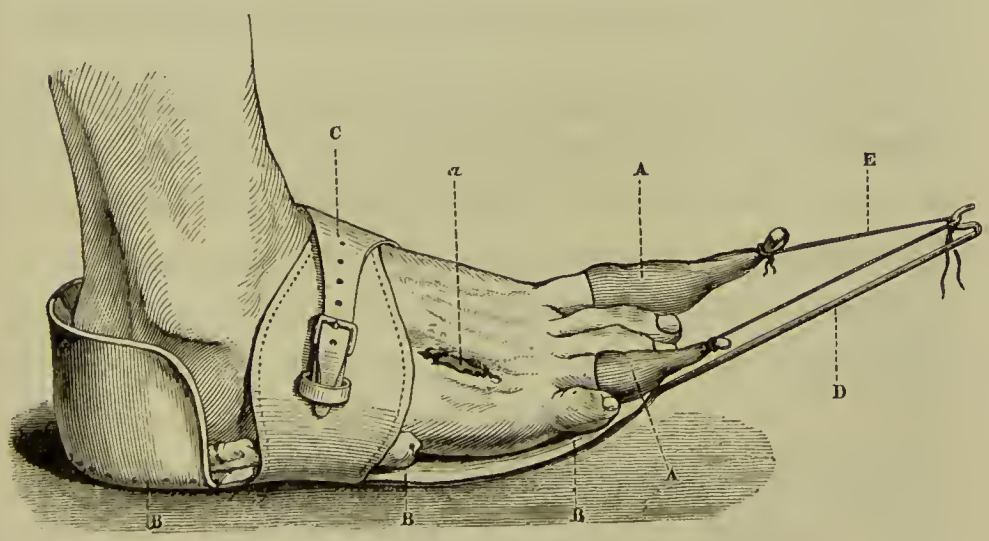


Fig. 38.

*Appareil pour l'extension de la gaîne périostique après l'ablation des métatarsiens.*

AA. Doigts de caoutchouc enveloppant l'orteil et fixés par un cordon B à une tige D qui est adaptée à une semelle de bois. — C. Courroie pour fixer la semelle. — *a*. Plaie résultant de la résection du quatrième métatarsien.

enfants, à avoir une reconstitution de l'os. Des expériences sur les animaux nous ont montré que, dans une amputation, l'ablation sous-périostée de l'os du moignon n'est suivie que d'une régénération très-incomplète. Les chairs se rétractent et s'atrophient comme dans tous les moignons et, malgré la conservation d'un tube périostique complet, on n'a qu'une production osseuse informe, irrégulière et peu abondante.

Mais pourvu que dans l'amputation du métatarsien il se forme une masse ostéo-fibreuse ou même une masse fibreuse épaisse, on aura tout avantage à procéder comme nous l'indiquons. Nous avons mis en pratique deux fois ce procédé; une fois pour l'amputation dans la continuité, et une autre fois pour la désarticulation, et nous avons eu un moignon très-épais. Nous n'avons pas suivi assez longtemps nos opérés pour apprécier la constitution définitive du moignon. Mais le résultat nous a paru supérieur à ce que nous avons observé après les amputations de ce genre par les procédés ordinaires.

### 9° Résection et ablation des deuxième, troisième et quatrième métatarsiens.

Ces os sont moins importants que le premier, et leur régénération peut faire défaut sans gêner beaucoup les fonctions du pied. Nous les avons enlevés pour des ostéites suppurées avec altération fongueuse des articulations tarso-métatarsiennes correspondantes. Chez les enfants et les jeunes sujets, la cautérisation de ces articulations avec le nitrate d'argent, le chlorure de zinc ou le fer rouge, nous a donné de bons résultats, et nous a dispensé ainsi de toute résection proprement dite.

### 10° Résection et ablation du cinquième métatarsien.

Quoique moins utile que le premier, le cinquième métatarsien joue un rôle important dans la statique du pied. Nous

l'avons reséqué plusieurs fois et enlevé à peu près complétement deux fois; dans un cas, il s'agissait d'une lésion traumatique.

Observation XLI.— *Plaie du bord externe du pied avec contusion et fracture incomplète du cinquième métatarsien. — Phlegmon; ostéite; suppuration abondante entretenue par la lésion de l'os. — Résection sous-périostée pratiquée six semaines après l'accident.— Reproduction de la partie enlevée.*— Joseph Robbe, quarante-deux ans, entre dans la salle des opérés, le 5 août 1863, pour une plaie contuse occasionnée par la chute d'une traverse de 150 kilogrammes. Les parties molles sont broyées; l'os écorné, fissuré, mais non transversalement fracturé. On soumet le malade à l'irrigation continue. Résultat immédiat très-favorable. Mais au bout de six semaines la suppuration est toujours abondante; de nouveaux abcès se forment autour du cinquième métatarsien; le bord externe de l'os est dénudé; quelques points sont superficiellement nécrosés.

Nous en faisons la résection sous-périostée le 17 septembre. Nous en reséquons 3 centimètres, sans pénétrer dans les articulations terminales. Le périoste épaissi et facile à décoller est conservé parfaitement sur les deux tiers de la périphérie de l'os.

La plaie se cicatrise rapidement; le 18 octobre, le malade quittait le service. On sentait à la place de l'os enlevé une traînée très-dure, mais non encore osseuse.

Nous revîmes ce malade dans le courant de l'année suivante. Une fistule s'était rouverte et il en sortit une petite esquille : mais ce que nous constatâmes ce fut l'ossification du périoste conservé. Le nouveau métatarsien paraissait plus gros à la partie moyenne que l'os enlevé; il était plus court. Le petit doigt s'était retiré en arrière d'un centimètre; nous n'avions pu employer pendant un temps suffisant les tractions continues.

L'ablation de l'os a été faite quarante-trois jours après l'accident, c'est-à-dire secondairement; le périoste était épaissi et vascularisé; aussi malgré l'âge du malade, a-t-il pu reproduire une masse osseuse suffisante.

Dans le second cas, où l'os a été enlevé dans ses deux tiers antérieurs, nous n'avons pas eu trace de régénération; c'était sur un homme de cinquante ans, d'une mauvaise constitution. La lésion était survenue spontanément. Les chairs étaient fongueuses.

Dans un autre cas, nous avons enlevé simultanément le cinquième, le tiers postérieur du quatrième, et nous avons évidé le cuboïde.

Observation XLII. — *Ablation sous-périostée des quatrième et cinquième métatarsiens; évidement et cautérisation du cuboïde. — Bon résultat immédiat; conservation de la forme du pied. — Opération trop récente pour apprécier le travail de régénération.* — Pierre Charobert, vingt-huit ans, entre à l'Hôtel-Dieu le 22 février 1866. Faible constitution; disposition tuberculeuse; amaigrissement et expiration prolongée, sans hémoptysie cependant.

Il y a un an, à la suite d'une marche forcée, tuméfaction du pied au niveau des deux derniers métatarsiens; abcès, fistules; pas de séquestres.

Actuellement, fistules; décollements de la peau au niveau du cinquième métatarsien; on pénètre avec le stylet dans l'articulation métatarso-cuboïdienne; marche impossible.

*Opération le* 25 *mars.* — Ablation sous-périostée presque complète du cinquième métatarsien; on ne laisse que l'extrémité phalangienne pour ne pas ouvrir l'articulation. Résection des deux tiers postérieurs du quatrième; on évide la plus grande partie du cuboïde et l'on cautérise les fongosités au nitrate d'argent.

Les portions enlevées sont ramollies, rouges et très-friables au niveau de l'articulation; grasses et friables à l'extrémité opposée. Réaction générale assez vive après cette opération. La fièvre tombe complétement au dixième jour. La plaie conserve pendant longtemps un aspect fongueux; on la panse avec des substances excitantes; digestif, glycérolé iodo-tannique, etc. Elle prit peu à peu un meilleur aspect en diminuant d'étendue. Pour prévenir le raccourcissement du pied au niveau des os enlevés, on employa l'extension continue au moyen de l'appareil que nous avons représenté. Le malade le gardait tantôt le jour et tantôt la nuit; mais il fut obligé de le suspendre à cause de divers accidents qui vinrent entraver la cicatrication : érysipèle, décollements sous-cutanés. Grâce à cet appareil les orteils correspondant aux métatarsiens ne se retirèrent que de 5 à 6 millimètres.

Le 18 août, le malade quitte l'Hôtel-Dieu pour aller dans son pays; sa santé générale s'était améliorée; l'état de la poitrine ne donnait plus d'inquiétude. Quant à la régénération, elle n'était pas effectuée. On ne sentait pas de masse osseuse évidente à la place des métatarsiens enlevés; il y avait seulement un tissu dur, mais encore flexible. La petite plaie qui reste a un très-bon aspect.

Nous ne citons ce fait qu'à cause de la conservation de la forme du pied et de la direction normale des orteils. Les trac-

tions continues avaient produit un excellent résultat. Quant à la reconstitution de l'os, elle n'avait eu lieu que par du tissu fibreux au moment où le malade a quitté l'Hôtel-Dieu. Il n'y avait pas encore de tissu osseux nettement appréciable.

---

# CHAPITRE X

## DES RÉSECTIONS SOUS-PÉRIOSTÉES DES GRANDES ARTICULATIONS EN GÉNÉRAL OU RÉSECTIONS SOUS-CAPSULO-PÉRIOSTÉES.

SOMMAIRE. — La conservation de la gaîne périostéo-capsulaire est la condition essentielle de la nouvelle méthode de résections. — Avantages généraux des résections sous-périostées articulaires ou sous-capsulo-périostées pratiquées chez l'homme. — Examen des objections qu'on peut leur adresser. — Du danger des fongosités articulaires qu'on laisse dans la plaie. — Explication de la perfection des résultats obtenus dans certaines opérations où l'on a opéré par les méthodes anciennes. — Du degré de reproduction des extrémités articulaires. — Règles opératoires générales applicables aux résections des grandes articulations. — Importance du traitement consécutif. — Du temps nécessaire à la reconstitution des articulations. — État anatomique des articulations sur lesquelles on peut avoir à pratiquer les résections sous-périostées. — Indications de ces opérations. — De l'état des capsules et des ligaments dans les arthrites suppurées. — Fongosités synoviales; leurs diverses formes. — Synovites et ostéo-arthrites suppurées. — Variétés des altérations anatomiques.

Ce qui caractérise essentiellement notre méthode opératoire pour les résections articulaires, c'est la conservation intégrale de la *gaîne périostéo-capsulaire*, c'est-à-dire d'un canal fibreux, intermédiaire, joignant entre eux les bouts des os reséqués, capsulaire au centre, périostique à chaque extrémité. La régénération de l'os s'opère dans la partie périostique; la partie capsulaire reste fibreuse et l'articulation se reconstitue. Dans les cas où la régénération osseuse n'a pas lieu, l'articulation se reconstitue également, quoique d'une manière moins parfaite; les muscles gardent leurs rapports réciproques et con-

tinuent à s'insérer, au moyen de la gaîne périostique, sur les leviers qu'ils doivent mouvoir.

**§ I. — Avantages des résections sous-périostées articulaires ou résections sous-capsulo-périostées chez l'homme. — Examen des objections qu'on peut leur adresser. — Règles opératoires générales.**

Nos premières expériences (1858) (1) avaient démontré l'importance de la conservation intégrale du canal périostéo-capsulaire pour la reconstitution d'une véritable articulation entre les extrémités osseuses reséquées. C'est cependant la partie de nos recherches qui a le moins attiré l'attention des chirurgiens, même de ceux qui se sont le plus préoccupés de la conservation du périoste (2).

1° Principe physiologique et idée fondamentale de la méthode. — Interprétation des succès obtenus par les procédés ordinaires.

Les expériences de Heine et de Flourens montraient bien l'importance du périosté, mais aucun expérimentateur n'avait dirigé ses recherches dans le but spécial que nous poursuivons (3). Aussi continuait-on de faire les résections comme par le

(1) *Gaz. hebdom.*, 31 décembre 1858, et *Journal de la physiologie*, 1859.

(2) Langenbeck (*Deutsche Klinik*, janvier 1863) rappelant les recherches de Heine, de Wagner et les nôtres, signale cependant le point de vue spécial où nous nous sommes placé en conservant la continuité de la gaîne périostéo-capsulaire.

En France, Sédillot avait peu favorablement jugé les résections sous-périostées articulaires. « Nous gardons le silence, dit-il, sur les résections sous-capsulo-périostées, qui paraissent impraticables. » (*De l'évidement des os*, p. 160.)

(3) Nous avons déjà (chap. IX, 1re partie) rappelé les expériences de Chaussier, Wagner, Steinlin, et nous avons montré en quoi leurs résultats diffèrent de ceux que nous avons obtenus nous-même. Les expériences de Chaussier avaient eu pour conséquence d'éloigner les chirurgiens de certaines résections, par les mauvais résultats qu'elles avaient fournis pour les gin-

passé; on pénétrait dans les articulations en coupant les ligaments, et une partie des muscles ou des tendons périphériques. On recommandait, cependant, de raser l'os, de ménager les muscles, de conserver ici un tendon, là un autre; mais tous les procédés paraissent encore avoir été perfectionnés en vue d'abréger la durée de l'opération, et de faciliter son exécution.

Plusieurs chirurgiens ont remis en faveur les incisions uniques pour l'extraction des articulations, mais avec des préoccupations tout autres que celles qui nous guident aujourd'hui. Chassaignac (1), celui d'entre nos compatriotes qui y a le plus insisté, s'éloigne complétement de notre manière de faire, par le second principe de sa méthode de résection. Il scie les os avant de les désarticuler, et il enlève de cette manière l'enveloppe fibreuse de l'articulation. Larghi (2), qui a le premier

glymes en particulier. Celles de Steinlin n'avaient pas paru, à leur auteur, très-encourageantes pour la pratique des résections articulaires chez l'homme. Très-remarquables, comme celles de Wagner, quant à la description des processus de guérison, elles n'ont pas été entreprises dans le but de déterminer la valeur des procédés opératoires. Steinlin tire de ses expériences des inductions avantageuses aux résections dans la continuité, mais il assombrit le tableau des résections articulaires en considérant leurs résultats comme plus souvent défavorables qu'avantageux, et il termine en disant que ces résections dans la contiguïté ne sont pas des opérations aussi sûres ni aussi innocentes que beaucoup de chirurgiens le représentent, et que par conséquent elles ne peuvent supplanter les amputations ou les désarticulations. (*Loc. cit.*, pages 25 et 26.)

(1) *Traité des opérations chirurgicales*, 1861, p. 603. Ce chirurgien avait proposé sa méthode de résection dès 1844 (*Mémoires de la Société de chirurgie*, t. I). « Tout mon système de résections repose sur quelques principes fondamentaux qui peuvent se résumer ainsi :

» 1° Ne faire qu'une seule incision tégumentaire pour toute résection, quelle qu'elle soit.

» 2° Scier toujours l'os avant de le désarticuler.

» 3° Faire l'extirpation isolée et successive de chaque extrémité osseuse articulaire, en commençant toujours par celle qu'il est le plus facile d'extraire, et faire en sorte qu'une extraction prépare l'autre. »

(2) *Loc. cit.* (Voy. page 180.)

exécuté sur le cadavre les résections sous-capsulo-périostées, voulait conserver intégralement les parties fibreuses de la jointure, mais sans ouvrir la capsule, qu'il recommande expressément de respecter. Il sciait aussi les os avant de les désarticuler, et compliquait par là le manuel opératoire, qu'il n'a jamais, du reste, exécuté sur le vivant. Pour nous, nous fendons au plus tôt la capsule par une incision longitudinale pour pénétrer immédiatement dans l'articulation, explorer les surfaces articulaires et déterminer la longueur d'os à enlever. Nous luxons les os après les avoir soigneusement dépouillés de leurs parties molles, et nous ne les sectionnons qu'après, excepté pour les articulations du poignet et du cou-de-pied.

Sans doute, nous le répétons encore, nos procédés n'eussent guère été exécutables autrefois, alors qu'il fallait compter avec la sensibilité du malade. Mais aujourd'hui, l'anesthésie a complétement changé les conditions des opérations, tant pour le malade que pour le chirurgien, et les arguments qu'on pourrait opposer au manuel opératoire des résections sous-périostées articulaires nous paraissent, par cela même, en retard de vingt ans.

Nous ne nous dissimulons pas, cependant, les objections physiologiques et cliniques qu'on peut adresser à notre manière de faire; nous nous les étions même exagérées à priori, et ce sont ces craintes qui nous ont empêché, il y a quelques années, d'être aussi affirmatif qu'aujourd'hui. Nous réservions seulement les résections sous-capsulo-périostées pour les cas traumatiques ou les arthrites suppurées récentes; nous avions crainte, pour les cas chroniques, de laisser dans la plaie les débris fongueux de l'ancienne articulation. L'expérience clinique nous a montré que nos craintes étaient exagérées, et qu'il y avait avantage à conserver le canal périostéo-capsulaire dans tous les cas où une résection articulaire doit être pratiquée.

En retranchant les fongosités et en les modifiant, immédiatement par le fer rouge ou le nitrate d'argent, et secondairement par des pansements excitants, on met la capsule dans de bonnes conditions de cicatrisation.

Quelque large que doive être l'excision de ces parties altérées, on ne détruit que par places l'enveloppe de l'articulation; on laisse une charpente fibreuse formée par la réunion des tendons, des ligaments et du périoste. Quoique le canal périostéo-capsulaire ait été perforé en plusieurs points par les trajets fistuleux et interrompu par places pour l'excision des fongosités, il forme un tout continu. Tous les organes qui le renforcent conservent leurs rapports réciproques, et, après la cicatrisation définitive, les muscles se retrouvent dans une situation qui leur permet d'agir avec ensemble et synergie.

Les chirurgiens qui ne trouveront pas nos arguments physiologiques suffisants nous objecteront que, de tous temps, par tous les procédés, on a obtenu des articulations mobiles et éminemment utiles après les résections. On nous citera même des cas de retour complet de la force et des mouvements dans le membre opéré, observés par des chirurgiens qui n'avaient pas le moindre souci de conserver le périoste et les parties ligamenteuses de la jointure (1).

Sans doute ces faits existent, et nous les admettons sans difficulté, bien que dans la plupart il eût été important de spécifier plus exactement ce qu'on entend par retour complet des mouvements et des fonctions. Nous nous garderons bien de les repousser, car ils viennent indirectement témoigner en notre faveur.

(1) Les chirurgiens auxquels appartiennent plusieurs de ces faits sont cependant ceux qui se sont toujours montrés confiants dans les propriétés ostéogéniques du périoste : Syme, Baudens, Textor, Langenbeck (Voy. *Résection scapulo-humérale*).

Ces beaux résultats ont été observés dans les cas où une petite portion d'os a été retranchée, où l'on s'est contenté de décapiter les extrémités articulaires et d'en exciser la portion comprise dans la capsule ou en deçà des insertions musculaires. Nous avons déjà fait remarquer cela en traitant la question au point de vue expérimental. Ces résections superficielles réussiront mieux encore chez l'homme que chez les animaux, parce que l'homme garde l'immobilité dans un appareil, ce qui permet aux parties sectionnées de se resouder plus exactement. Or, en pareil cas, s'il n'y a pas ankylose, on aura nécessairement un beau résultat. Il arrivera d'ailleurs souvent que les bouts d'un muscle ou d'un tendon coupés se resouderont dans une position favorable; mais, comme une soudure vicieuse est la règle pour certains muscles importants, il faut la prévenir en ne détruisant pas leurs attaches.

Avec les anciens procédés on a des os mobiles, mais non régulièrement articulés. Le membre est raccourci d'une longueur égale à la longueur d'os enlevée si les bouts se sont rapprochés. S'ils ont été maintenus à distance, le membre est flottant et sans fixité.

Lorsqu'on a enlevé une grande longueur d'os, lorsqu'on a dépassé certaines insertions musculaires, on a eu des résultats mauvais et très-insuffisants. Qu'on consulte les observations de résection de l'humérus après l'ablation d'une portion équivalant au quart ou au tiers de l'os (Moreau); qu'on examine les faits de résection du coude après le retranchement de 8 à 9 centimètres de l'humérus, et l'excision du radius jusqu'au delà de la tubérosité bicipitale, et l'on verra si les résultats des anciennes méthodes sont très-encourageants.

Pour les insertions musculaires, on trouvera le triceps soudé à l'humérus et non au cubitus, absolument comme dans nos expériences sur les chiens; le biceps soudé, non au radius, mais

à une masse fibreuse qui s'insère irrégulièrement (Voy. chaque résection en particulier).

Et puis nous devons encore faire ici la même observation que pour les résections sous-périostées diaphysaires. On a souvent conservé la continuité de la capsule et des insertions ligamenteuses, comme malgré soi, sans s'en préoccuper. Quand l'os est chroniquement enflammé et qu'il suppure depuis longtemps, ces tissus se détachent d'eux-mêmes (du moins en partie) par les mouvements qu'on imprime à l'os pour le luxer. L'inflammation a presque fusionné ces organes avec les tissus plus extérieurs, elle n'a diminué que les adhérences à l'os. C'est surtout pour la tête de l'humérus et du fémur que ces conditions favorables peuvent se rencontrer. Quand on a opéré pour des périostites suppurées, avec décollement plns ou moins avancé de l'épiphyse, le périoste s'est trouvé déjà séparé au moment de l'opération. Il a suffi de pratiquer une seule incision pour faire saillir la tête, baignant dans le pus, et exciser une certaine longueur de la diaphyse. Les faits de White, de Seutin, sont remarquables sous ce rapport.

Ici encore l'expérimentation est venue nous expliquer pourquoi on réussit dans certains cas tandis qu'on échoue dans d'autres. Elle nous donne par cela même le moyen de transformer en règle ce qui était l'exception; elle nous apprend comment il faut agir pour obtenir constamment ces résultats qui n'apparaissent jusqu'ici que comme des éventualités rares.

### 2° Du degré de reproduction des extrémités articulaires.

On n'a qu'à se reporter à notre première partie pour étudier les conditions et le mécanisme de la reproduction des os et de la reconstitution des articulations.

Nous rappellerons seulement ici quelques propositions fondamentales.

Les articulations se reconstituent sur leur type physiologique, quand on a ménagé le canal périostéo-capsulaire.

Contrairement à l'opinion exprimée par plusieurs expérimentateurs, les extrémités enlevées sont remplacées par des masses osseuses renflées, très-propices pour une articulation nouvelle; mais ici, comme pour tous les cas que nous avons déjà examinés, la détermination de l'âge est de la plus haute importance.

Dans le cas où la reproduction des parties osseuses ne s'effectue pas, l'articulation peut se reconstituer sur son type physiologique.

La portion d'os recouverte de cartilage (tête du fémur, calotte humérale) ne se régénère pas; mais cette portion ne représente qu'une faible hauteur de l'os.

C'est le périoste des portions juxta-épiphysaires de la diaphyse, c'est-à-dire le périoste qui recouvre les portions renflées de l'os, qui jouit des propriétés ostéogéniques les plus prononcées.

La portion des épiphyses recouverte de périoste peut se reproduire régulièrement. On observe alors, pendant un temps plus ou moins long, des noyaux osseux épiphysaires distincts.

Ces noyaux osseux, ou points de réossification, correspondent approximativement aux points normaux d'ossification. Ils sont, chez les jeunes sujets, séparés de la masse osseuse principale par un cartilage temporaire, qui peut se prêter à un léger accroissement de l'os en hauteur.

Quand ce cartilage n'existe pas, l'accroissement de l'os en hauteur est définitivement arrêté. Lorsque la résection porte sur l'extrémité de l'os qui prend le plus grand accroissement, il y a toujours un arrêt de développement, par rapport au membre sain, quelque parfaite que soit la réossification immé-

diate du périoste. (Voyez *Loi d'accroissement des os longs*, chapitre XI, 1re partie.)

La nouvelle articulation est d'abord formée par un tissu conjonctif lâche, irrégulièrement cloisonné. Il se forme peu à peu dans ce tissu des loges multiples qui peuvent se réunir en une cavité unique, et constituer par là une vraie cavité articulaire, lubrifiée par de la sérosité et même par un liquide filant comme la synovie.

Ce n'est qu'à la longue et par l'exercice du membre que cette cavité articulaire se constitue; et encore le plus souvent est-elle cloisonnée par des ménisques ou des tractus fibreux s'implantant irrégulièrement sur l'os.

Les surfaces de nouvelle formation peuvent prendre l'aspect du cartilage, surtout lorsqu'une seule surface cartilagineuse a été enlevée; mais jamais nous n'avons constaté de vrai cartilage sur les animaux, et, bien que certaines autopsies anciennes (Thore, Textor) signalent l'aspect cartilagineux des surfaces anciennement reséquées, nous pensons qu'il s'agit seulement d'un tissu chondroïde. Chez les animaux, comme nous l'avons déjà remarqué, le microscope nous a fait souvent modifier une appréciation basée sur un premier examen à l'œil nu; nous ne trouvions pas la moindre cavité cartilagineuse là où le tissu avait l'aspect du cartilage. Steinlin a fait la même remarque.

Quel que soit le travail de régénération osseuse, un membre dont on a reséqué une grande articulation reste ou devient plus court que celui du côté opposé. Chez l'enfant, il y a arrêt de développement par défaut d'accroissement des parties reproduites; chez l'adulte, la reproduction osseuse ne s'opère pas ou reste incomplète, et il en résulte un raccourcissement. Mais quand on opère sans ménager le périoste et les parties fibreuses périarticulaires, on a un arrêt de développement ou un raccourcissement beaucoup plus sensibles.

### 3° Règles opératoires générales.

Bien que nous ayons exposé, dans le chapitre IV, les principes fondamentaux de la méthode, nous devons insister sur certains points plus spécialement applicables aux résections articulaires.

Voici les principales règles applicables à toutes les articulations.

1. Incision unique, droite ou sinueuse dans la direction de l'axe du membre. — L'incision droite n'étant pas compatible avec la direction des interstices musculaires par où il faut aborder l'articulation, nous préférons, pour la plupart des grandes articulations, une ligne brisée. De petites incisions perpendiculaires peuvent être utiles pour découvrir l'articulation.

2. Ouvrir dans toute sa longueur, et le plus tôt possible, la capsule pour explorer les surfaces articulaires et apprécier la profondeur de l'altération osseuse. — L'incision de la gaîne périostéo-capsulaire doit être unique comme l'incision cutanée. En détachant les ligaments et les tendons sur les faces latérales de l'os, on a toujours assez d'espace pour se dispenser des incisions perpendiculaires qui, sans importance à la peau, auraient ici l'inconvénient d'interrompre la continuité du canal périostéo-capsulaire que nous tenons à conserver aussi intact que possible. — Nous considérons donc comme très-important d'ouvrir le canal périostéo-capsulaire par une incision unique, parallèle à la direction des ligaments et des principaux tendons, c'est-à-dire à l'axe du membre.

3. Luxer les os avant de les scier. — La luxation permet d'achever le détachement des insertions ligamenteuses ou tendineuses dans les parties éloignées de l'ouverture capsulaire. Cette règle est absolue pour plusieurs articulations (épaule,

hanche); ce n'est que pour les résections des extrémités articulaires inférieures du radius et du cubitus, du tibia et du péroné, qu'il est préférable de scier sur place, surtout quand on ne resèque qu'un des deux os du membre. Mais, dans ces cas-là encore, il faut inciser le canal périostéo-capsulaire longitudinalement pour explorer l'état de l'articulation et de l'extrémité osseuse qu'on doit reséquer. C'est après la section de l'os, et en retournant le fragment saisi avec un fort davier, qu'on achève de détruire les adhérences profondes.

4. Si l'altération osseuse remonte dans le canal médullaire plus haut que le trait de scie, il faut creuser avec la gouge les parties altérées ; mais nous rejetons l'évidement direct des grandes articulations sans résection préalable.

5. Les surfaces reséquées doivent être tenues écartées, à moins qu'on ne veuille (genou) obtenir une soudure osseuse. Dans les articulations du membre supérieur, la conservation du canal périostéo-capsulaire donnera toujours aux os reséqués une fixité suffisante, qu'il y ait ou non reproduction osseuse. Pour le membre inférieur, la nécessité d'obtenir une articulation solide doit faire subordonner ce précepte à la probabilité de la régénération.

### 4° Importance du traitement consécutif. — Temps nécessaire à la reconstitution des articulations.

Il ne suffit pas de prendre, pendant l'opération ou immédiatement après, les précautions que nous venons d'indiquer. Il faut soumettre le malade à un traitement consécutif, souvent très-long, si l'on veut obtenir une articulation de même type que l'articulation ancienne.

Il faut combiner d'une manière méthodique le repos et le mouvement. On immobilisera d'abord le membre pour com-

battre l'inflammation, empêcher les fusées purulentes et prévenir les déplacements; puis, selon la pratique usuelle, on imprimera des mouvements passifs pour empêcher l'ankylose.

Dans certains cas, l'altération des tissus sera telle qu'on ne pourra, avant deux ou trois mois, recourir aux mouvements méthodiques, passifs et actifs. Il faut cependant que le malade s'exerce à mouvoir volontairement son membre le plus tôt possible, car l'atrophie musculaire, déjà très-avancée dans les cas chroniques au moment de l'opération, augmenterait encore.

Pour combattre cette atrophie, pendant que le membre est encore dans l'appareil amidonné, nous faisons électriser les muscles sous le bandage. Les fenêtres qu'on a ménagées pour le pansement de la plaie facilitent l'application des conducteurs.

Dans les cas où l'on a maintenu les surfaces articulaires écartées, et où l'on ne peut cependant compter sur la régénération osseuse, il ne faut pas insister sur l'écartement d'une manière systématique. Nous rapprochons, au contraire, peu à peu, ou plutôt nous laissons la plaie se rétrécir par la rétraction inodulaire. L'écartement prévient l'ankylose; mais, s'il était poussé trop loin, il nuirait à la fixité du membre. Nous suivons donc notre règle générale, c'est-à-dire que nous rapprochons d'autant plus que nous comptons moins sur la régénération; en d'autres termes, il faut écarter assez au début pour prévenir l'ankylose, mais rapprocher ensuite pour obtenir une articulation solide.

Dans les cas les plus favorables à la régénération de l'os, il faudra se rappeler qu'en laissant ramasser sur elles-mêmes les gaînes périostiques, on obtient des portions osseuses nouvelles plus larges et plus renflées.

Le temps nécessaire à la reconstitution d'une articulation est, nous l'avons dit, très-variable. La mobilité se perfectionne, du reste, de jour en jour. Plusieurs de nos opérés gagnent encore

en force et en mouvement, bien que la résection date déjà de deux ou trois ans. De nombreuses conditions locales et générales peuvent retarder la guérison, et il faut continuer au malade des soins persévérants et souvent minutieux, tant que la région opérée est douloureuse et que les fistules ne sont pas fermées. C'est à ce prix seulement qu'on obtiendra, dans les cas difficiles, des résultats complétement satisfaisants. Au point de vue de la gravité et de la difficulté du traitement, les cas ne se ressemblent pas, et nous les indiquerons mieux dans l'étude des diverses résections en particulier.

### § II. — État anatomique des articulations dans lesquelles on peut pratiquer des résections sous-périostées. — Indications de ces opérations.

L'état anatomique des articulations différera selon qu'on opérera pour des lésions traumatiques ou pour des affections articulaires spontanées, et, dans le premier cas, selon qu'il s'agira d'une plaie récente ou d'une plaie qui aura déjà suppuré. Si la résection sous-capsulo-périostée peut être très-difficile immédiatement après une fracture comminutive, elle le sera beaucoup moins lorsque l'inflammation aura diminué l'adhérence des parties fibreuses périarticulaires. Dans ce dernier cas, la longueur de l'opération n'est pas notablement augmentée quand on a l'habitude de manier la rugine; et puis, nous le répétons, le malade ne sentant pas, et la lésion des troncs vasculaires n'étant pas à craindre, ce n'est qu'une question de temps, secondaire pour le chirurgien.

#### 1° De l'état des capsules et des ligaments dans les arthrites suppurées. — Fongosités synoviales.

Le précepte de retrancher absolument ce qui est altéré ne peut s'appliquer aux parties molles de l'articulation. Ces parties

malades se guérissent, se réparent, quand le tissu osseux malade a été retranché. Il se passe là ce qu'on observe pour les fongosités d'un trajet fistuleux, qui se cicatrisent spontanément lorsque la cause qui entretenait la suppuration a disparu.

Cette réparation s'opère assez vite quand les conditions de la santé générale ne sont pas trop mauvaises. L'inflammation a ramolli, épaissi et vascularisé les ligaments et les capsules; et, lorsque leur vitalité a été excitée par l'inflammation substitutive du nitrate d'argent, du cautère actuel ou simplement des pansements excitants, ces tissus subissent des modifications actives qui les rapprochent de leur organisation première. La cavité articulaire est en quelque sorte limitée par une membrane pyogénique qui se modifie comme celle d'un abcès ordinaire, quand les parties osseuses cariées ne sont plus là pour entretenir la suppuration.

Ce qui nous a longtemps fait hésiter à conserver la capsule et les ligaments dans les cas où ils avaient subi une profonde altération, c'est la crainte d'augmenter la gravité déjà si grande des plaies portant sur des articulations à synoviales étendues et à culs-de-sac nombreux; c'est surtout la crainte d'entretenir des fistules interminables, en laissant des lambeaux de synoviale. Mais, par les précautions que nous prenons de modifier la synoviale sans enlever la capsule, par le soin que nous avons de poursuivre les fongosités dans les culs-de-sac sans interrompre la continuité du canal périostéo-capsulaire, nous éludons ces inconvénients; nous pouvons compter, d'ailleurs, sur les modifications heureuses qu'une inflammation franche imprimera au reste du tissu (1).

(1) Quand les chirurgiens se sont expressément occupés du rôle des parties fibreuses articulaires, ils ont émis des avis opposés. Guthrie voulait, dans la résection scapulo-humérale, même après les lésions traumatiques,

Il faut en outre remarquer que la résection change complétement les conditions d'une plaie articulaire, quand on maintient le foyer de l'opération béant par des pansements appropriés. Ce qui fait, en grande partie, le danger de ce genre de plaies, c'est le croupissement du pus dans les recoins de l'articulation et les anfractuosités de la synoviale. Dès que, par le retranchement des extrémités osseuses, on transforme l'articulation en une cavité d'où les liquides pourront s'écouler librement, ces conditions n'existent plus.

Nous avons insisté, en étudiant expérimentalement l'irritation des divers éléments de l'os (chap. III et V, 1re partie), sur la différence des parties molles et des parties osseuses, au point de vue de la vitalité, et de la rapidité des modifications organiques; les résultats des résections nous le démontrent ici.

Nous avons souvent observé, quelques jours après une résection du coude, l'aspect rosé de la cavité articulaire, que nous avions trouvée tapissée par une membrane fongueuse, au moment de l'opération. Le pus de bonne nature avait succédé à la sérosité purulente, et les fongosités s'étaient transformées en une couche granuleuse du meilleur aspect.

Il y a une variété de fongosités qui ne se modifie pas ainsi; ce sont ces fongosités ressemblant à des masses de tissu fibroplastique gris rougeâtre, qui se rencontrent chez les tuberculeux, dans les culs-de-sac synoviaux et dans les gaînes tendineuses.

retrancher la totalité de la capsule. Il donnait pour raison que plus il reste de ces parties fibreuses, moins il y a de chances d'obtenir une réunion immédiate. Mais Velpeau a formellement combattu cette manière de voir. « Cette pratique, dit-il, bonne à suivre dans les cas d'amputation, ne convient point aux résections, parce qu'ici *le membre a d'autant plus de chances de retrouver de la force et de la solidité, qu'il y aura plus de tissus conservés.* » (*Nouv. Élém. de méd. opér.*, t. II, p. 711.) Quelques années après, Lisfranc, examinant le conseil de Guthrie, l'approuvait complétement et recommandait de l'appliquer à toutes les articulations (*Méd. opér.*, t. II, p. 591).

Cette forme est grave; elle n'est souvent qu'une manifestation de la diathèse tuberculeuse, et demande l'amputation du membre, lorsqu'elle ne contre-indique pas toute opération, par sa coïncidence avec des cavernes pulmonaires. Dans les cas où la lésion paraît locale et peu avancée, il faut toujours exciser ces fongosités et les détruire avec le nitrate d'argent et le fer rouge; chez les jeunes sujets, on s'en rend maître par ces moyens. Elles sont souvent accumulées en grande quantité autour d'une articulation qui ne suppure pas encore; les membres amaigris font ressortir alors la saillie de la tumeur, et prennent cet aspect caractéristique qui est en quelque sorte le spina-ventosa des articulations. Il n'y a pas de pus, il n'y a que des fongosités. Cette forme grave nécessite souvent, nous le répétons, l'amputation chez les adultes, quand l'état des poumons permet de tenter quelque opération. Il importe de supprimer au plus tôt toute cause de souffrance et d'affaiblissement (1).

2° État des os dans les diverses arthrites suppurées.

La plupart des arthrites chroniques suppurées, chez les enfants et les jeunes sujets, peuvent guérir par l'immobilisation et un traitement général approprié. Il ne faut donc se décider à la résection qu'autant que la maladie marche malgré ces divers moyens. Nous sommes loin de partager la manière de

(1) Nous sommes déjà revenu à plusieurs reprises sur les obstacles qu'une diathèse tuberculeuse apporte au succès des résections; mais il ne faudrait pas tomber dans l'exagération à cet égard. La résection est quelquefois le seul moyen d'améliorer l'état général des tuberculeux. Une fois la principale cause d'affaiblissement supprimée par l'opération, la santé générale se rétablit sous l'influence d'un traitement reconstituant approprié. Les moyens médicamenteux ou hygiéniques, sans effet appréciable avant l'opération, sont devenus plus efficaces après. Lorsqu'il n'y a, du côté du poumon, que de l'expiration prolongée, et quelques hémoptysies comme antécédents, sans influence héréditaire surtout, les malades peuvent très-bien se rétablir. (Voy. *Observations* XXXIX et XLIII.)

voir des chirurgiens anglais sur l'opportunité des résections en général. Nous croyons qu'ils pratiquent trop ces opérations sur les enfants : c'est à cet âge, sans doute, que les succès peuvent être le plus satisfaisants; mais c'est aussi à cet âge qu'on peut le mieux se passer de résections.

Il arrive souvent qu'une maladie articulaire est en bonne voie de guérison, grâce à un traitement approprié; puis, tout à coup, sous l'influence d'une chute, d'un refroidissement, la lésion osseuse empire, la suppuration augmente, le malade s'affaiblit; c'est à ce moment qu'il faut intervenir. Ces cas comprennent le plus grand nombre de ceux dans lesquels nous avons opéré.

Il y a alors des lésions osseuses remontant plus ou moins haut; il faut sectionner au-dessus des renflements articulaires, et la conservation du canal périostéo-capsulaire est de la plus haute importance pour le rétablissement des mouvements et la reconstitution de l'articulation sur son type primitif.

*Synovites et ostéo-arthrites suppurées.* — Les suppurations articulaires ont deux origines : une inflammation de la synoviale ou une altération primitive de l'os. La lésion ne reste pas longtemps bornée à l'un de ces deux tissus; elle passe de l'un à l'autre, et, dans les lésions chroniques très-anciennes, il peut être difficile de reconnaître le point de départ de l'altération.

Les synovites suppurées, sans amas de fongosités, sont les cas les plus favorables pour les résections, parmi les lésions spontanées; on n'a besoin de retrancher qu'une petite longueur d'os, et l'on se trouvera alors dans les meilleures conditions pour la conservation de la longueur du membre et le rétablissement des fonctions.

Dans certaines synovites fongueuses, les os, peu altérés dans leur structure, se trouvent tapissés superficiellement par une couche épaisse de fongosités. Les altérations sont circonscrites

à la périphérie de l'os (Richet) (1). En reséquant toute la surface recouverte de fongosités, on met l'articulation dans de bonnes conditions de cicatrisation.

Dans les cas où l'arthrite est occasionnée secondairement par la propagation d'une inflammation d'abord limitée au rebord osseux articulaire ou à l'épiphyse, les conditions sont également favorables à ce point de vue, parce que la lésion ne s'étend pas très-loin. Mais s'il s'agit d'une lésion épiphysaire qui s'est étendue à la fois du côté de la diaphyse et du côté de l'articulation, on peut avoir une grande longueur d'os à retrancher.

Un abcès intra-osseux épiphysaire, qu'il revête la forme dite tuberculeuse, ou bien qu'il se présente sans ce caractère, peut s'ouvrir dans l'articulation, et occasionner alors une arthrite intense qui nécessitera une résection. On trouve souvent, dans les extrémités articulaires qu'on retranche, de petits séquestres sur les limites de l'articulation. Ils appartiennent à cette variété de séquestres durs, compactes, que Nélaton regarde comme caractéristiques de l'affection tuberculeuse. Quand le travail éliminateur les pousse du côté de la jointure, ils occasionnent des accidents graves, qui demandent une intervention prompte.

Dans ces cas d'ostéite circonscrite, l'inflammation peut ne s'être pas propagée jusqu'à la périphérie de l'os; ou bien si elle s'y est propagée, c'est à un faible degré, et elle a eu pour résultat la formation d'ostéophytes, l'épaississement du périoste et la plus grande adhérence de cette membrane en certains points. L'épaississement du périoste et la formation déjà effectuée d'écailles osseuses ou ostéoïdes dans son tissu, sont les meilleurs indices d'une régénération osseuse ultérieure.

*Carie fongueuse et nécrobiose graisseuse; atrophie des muscles périarticulaires.* — Dans d'autres cas, c'est une véritable carie,

(1) *Mémoire sur les tumeurs blanches* (*Mém. de l'Acad. de méd.*, 1844).

c'est-à-dire une ostéite raréfiante, avec dégénérescence graisseuse des extrémités de l'os. Le tissu osseux est ramolli, fongueux; les cartilages ont depuis longtemps disparu; tous les tissus périphériques sont transformés en fongosités de mauvais aspect. Le périoste présente alors diverses modifications, selon la hauteur de l'os. Confondu avec les fongosités, au niveau de la réflexion de la synoviale, il devient bientôt distinct et facilement séparable, présentant en certains points une dureté qui indique un travail plastique commençant, et, sur d'autres points, au contraire, un amincissement qui est de mauvais augure pour le travail réparateur. On le dissèque facilement jusqu'au-dessus des limites du mal; il est même si peu adhérent à l'os, qu'on le détache sans effort : on dirait que la couche ostéogène s'est transformée en une sérosité sanguinolente. Ce dernier cas s'observe lorsqu'il y a une altération profonde de la constitution. C'est alors qu'une irritation traumatique, changeant la vitalité des cellules, ramène des processus actifs et progressifs là où s'accumulait la graisse et où la prolifération des éléments anatomiques était languissante.

C'est encore dans cette forme qu'on observe plus spécialement l'atrophie des muscles qui entourent l'articulation; cette atrophie est le principal obstacle au retour prochain des mouvements. Dans les caries anciennes, l'altération fongueuse envahit les tissus les plus durs; les ligaments, les tendons, sont ramollis et confondus; mais ce n'est pas une raison pour les sacrifier : il ne faut apporter que plus de soin à les détacher en masse, afin de conserver leur continuité et leurs rapports réciproques.

*Ostéite raréfiante simple des extrémités articulaires; carie rouge.* — Dans d'autres articulations (et on l'observe sur les jeunes sujets), l'os est raréfié, très-friable, mais rouge; on trouve des lambeaux de cartilage comme nécrosés, qui se détachent de l'os à la faveur d'une couche granuleuse, très-

vasculaire, qui s'est formée entre l'os et le cartilage lui-même. Dans le centre de l'os, il y a de petites masses de moelle rouge, contenant quelques cloisons de tissu spongieux, très-délicates, ou bien des séquestres vasculaires isolés au milieu du tissu médullaire. La médullisation est plus ou moins avancée selon les différents points. L'os est raréfié très-haut, au-dessus de l'articulation, et, si l'on voulait enlever tout ce qui est ramolli, il faudrait retrancher la moitié de la diaphyse. Il nous paraît important de s'arrêter dès que la couche périphérique de l'os paraît uniformément consistante, et qu'on est au-dessus des foyers de suppuration sous-périostiques et intra-médullaires.

Il faut laisser non-seulement ce qui est sain, mais ce qui pourra le redevenir, c'est-à-dire ce qui pourra se reconstituer en tissu physiologique, dès que les parties primitivement malades auront été enlevées. La réossification s'opérera dans les espaces médullaires, et il pourra même en résulter un tissu très-compacte.

*Fractures articulaires; arthrite traumatique.* — Dans les fractures articulaires, l'adhérence du périoste est subordonnée à l'âge du sujet, et la limite de la section est indiquée par celle des fissures. Mais dans l'arthrite qui suit ces fractures et qu'on observe quand on a tenté la conservation du membre, le périoste et les ligaments se trouvent bientôt, comme nous l'avons dit plus haut, dans le même état que dans l'ostéite spontanée. Par la nature de l'affection, l'absence de diathèse générale et les conditions anatomiques du périoste, ces résections traumatiques secondaires sont celles qui donneront les meilleurs résultats, au point de vue de la régénération des os et de la reconstitution de l'articulation. C'est là une des raisons, du reste, pour lesquelles nous avons conseillé de retarder le plus possible les résections qui ne sont pas absolument urgentes (voy. chap. V).

---

# CHAPITRE XI

## DES RÉSECTIONS SOUS-PÉRIOSTÉES DES ARTICULATIONS DU MEMBRE SUPÉRIEUR.

SOMMAIRE. — Résection scapulo-humérale. — Des incisions transdeltoïdiennes ; dangers de ces incisions, soit verticales, soit horizontales. — Procédés opératoires. — Faits cliniques ; reproduction de l'extrémité articulaire et reconstitution d'une articulation solide entre cette extrémité et la cavité glénoïde. — Défaut d'accroissement de l'os après cette opération. — Des cas anciens dans lesquels on a enlevé une longue portion de l'extrémité supérieure de l'humérus. — De quelques autopsies portant sur des articulations scapulo-humérales anciennement reséquées. — Traitement consécutif.

Résection de l'articulation du coude. — Procédés pour la résection sous-périostée selon que l'articulation peut être fléchie ou qu'il y a ankylose osseuse. — Modifications opératoires récentes apportées par divers chirurgiens au manuel de cette résection. — Des dangers de l'ankylose après la résection du coude, et de la valeur de la méthode sous-périostée à ce point de vue ; courbure exagérée du crochet olécrânien reproduit. — Modifications à apporter à la position du membre après l'opération. — Appareil pour les résections du coude. — Faits cliniques ; tableau synoptique des opérations sous-périostées faites dans les hôpitaux de Lyon. — De l'accroissement du membre après les résections du coude. — Autopsies de sujets morts plusieurs années après la résection.

Résection radio-carpienne. — Procédé opératoire pour la résection sous-périostée sans sacrifier absolument aucun tendon. — Résections métacarpo-phalangiennes et phalangiennes.

Dans la comparaison des résections sous-périostées avec les résections ordinaires ou sus-périostées, que nous allons faire à propos de chaque articulation en particulier, il est essentiel de mettre en présence les cas réellement comparables. Les observations de résection prises en bloc renferment trop d'éléments disparates pour être mises en parallèle avec profit. Dans l'appréciation du résultat obtenu, il faut tenir compte de plusieurs conditions importantes : de la longueur d'os enlevée, de l'affection qui nécessite la résection, de la régularité du traitement consécutif, et enfin des complications accidentelles qui ont pu survenir. Certaines résections faites par la méthode ordinaire peuvent être suivies d'un meilleur résultat que certaines résections sous-périostées. Si l'on comparait, par

exemple, une simple décapitation de la calotte humérale par la méthode ordinaire avec l'ablation de la moitié supérieure de l'humérus par la méthode sous-périostée, on manquerait aux règles les plus élémentaires de la logique scientifique.

### § I. — Résection de l'articulation scapulo-humérale.

L'articulation scapulo-humérale est une des plus favorables pour les résections sous-capsulo-périostées. La méthode est ici d'autant plus rationnelle, que les procédés ordinaires laissent un membre très-imparfait.

#### 1° Procédés opératoires pour la résection de l'articulation scapulo-humérale. Des incisions transdeltoïdiennes et de leur valeur relative.

La direction des incisions proposées pour atteindre la tête de l'humérus varie à l'infini; mais toutes passent à travers le deltoïde. Larghi est le seul chirurgien qui ait proposé d'écarter ce muscle sans l'inciser.

On s'est demandé si les incisions transversales valaient mieux que les incisions longitudinales, au point de vue des fonctions du muscle après la résection. La direction de l'incision importe peu en elle-même; elle n'est grave que parce qu'elle coupe le nerf. Or, si l'on se représente la disposition du nerf circonflexe, on verra immédiatement quelles sont les incisions qui sont les moins dangereuses. Le nerf circonflexe contourne transversalement l'humérus d'arrière en avant, et il émet une foule de rameaux perpendiculaires, qui se dirigent en haut et en bas, en s'enfonçant dans la profondeur du muscle.

Pour l'incision verticale, plus elle sera postérieure, plus elle sera mauvaise, parce qu'elle privera de sa contractilité toute la portion du muscle qui sera en avant de la section; les incisions antérieures sont donc les meilleures.

Pour l'incision transversale, elle sera parallèle au tronc du nerf, mais elle coupera ses ramifications ; voilà pourquoi plus elle sera supérieure, moins elle aura d'inconvénients. A ce point de vue, l'incision de Nélaton (1), qui est dirigée transversalement à un centimètre au-dessous de l'acromion, nous paraît de beaucoup la meilleure; mais elle ne donne pas un jour suffisant pour la dénudation méthodique de la tête de l'humérus, surtout dans les cas où l'on a à poursuivre la dénudation jusqu'à une certaine hauteur. Elle a l'avantage de n'enlever l'innervation que dans la zone supérieure du muscle.

Voici le procédé que nous préférons.

### DESCRIPTION DU PROCÉDÉ OPÉRATOIRE.

1er TEMPS. *Incision cutanée et intermusculaire.* — Le coude étant écarté du tronc de manière que l'humérus fasse un angle presque droit ou droit avec l'axe du corps, de 60 à 80 degrés, on fait une incision au niveau de l'interstice qui sépare le grand pectoral du deltoïde; si cet interstice ne se sent pas sous la peau quand on écarte le coude du tronc, on fait partir l'incision du bord interne ou de la pointe de l'apophyse coracoïde, et on la dirige en bas et en dehors dans le sens des fibres du deltoïde. Dans les cas où l'on sent distinctement l'interstice, et où l'on fait l'incision à son niveau, il faut s'occuper de protéger la veine céphalique qui le longe. Pour ne pas la mettre à nu, on sacrifie quelques fibres du deltoïde en faisant porter l'incision, non pas exactement dans l'interstice musculaire, mais à 4 ou 5 millimètres en dehors, dans le tissu du muscle. Le bord interne de la plaie, formé par le grand pectoral et comprenant la veine céphalique, est éloigné par des crochets mousses. Le bord externe, formé par le deltoïde, est saisi de la même manière et écarté. On a alors la tête humérale sous les yeux.

2e TEMPS. *Incision de la gaîne périostéo-capsulaire et dégagement des insertions musculaires et capsulaires.* — On ouvre immédiatement et dans toute sa longueur la capsule par une incision dans le sens de l'incision extérieure, en dehors du tendon du biceps, parallèle à ce tendon. On la prolonge en bas sur le périoste, selon la longueur d'os qu'on veut enlever. On saisit alors la rugine ou le détache-tendon, et l'on commence la dénudation de la tubérosité externe à petits coups et en faisant relever par un crochet mousse la capsule à mesure qu'on la mobilise. On détache ainsi les insertions des sus- et sous-épineux et du petit rond. Pendant ce temps de l'opération,

(1) Voy. Péan, *De la scapulalgie*, thèse inaugurale, 1860.

un aide est chargé de tourner l'humérus en dedans. On s'occupe ensuite du côté interne; on écarte le tendon du biceps, et en faisant tourner l'humérus en dehors, l'insertion du sous-scapulaire se présente d'elle-même au détache-tendon. Une fois la tubérosité interne dépouillée, l'opérateur saisit le bras à sa partie inférieure, luxe l'humérus en haut, et, pendant que les aides continuent à écarter et à protéger les parties qu'on leur a confiées, il poursuit avec le détache-tendon la séparation des insertions postérieures de la capsule. On peut alors dénuder de haut en bas le col chirurgical, la partie supérieure de la diaphyse humérale, jusque vers le milieu de l'os, en détachant les insertions des grand pectoral et grand dorsal et du deltoïde.

Fig. 39.

*Détachement de la gaîne périostéo-capsulaire dans la résection scapulo-humérale.*

Pendant qu'on fait saillir l'humérus en haut, on sépare la gaîne avec le détache-tendon. Dans la figure, la position de la main, armée de l'instrument, est mal indiquée; elle doit être inclinée davantage et agir de haut en bas. — A. Tête de l'humérus. — B. Gaîne périostique qui doit être détachée seulement de l'os et non des parties molles périphériques. — C. Cavité glénoïdienne.

3e TEMPS. *Section de l'os.* — Par la facilité qu'on a de faire saillir la tête humérale à la hauteur qu'on désire, la section de l'os s'opère commodément avec la scie à chaîne ou toute autre scie, selon la préférence de l'opérateur (1).

4e TEMPS. *Résection de la cavité glénoïde.* — Le plus souvent il suffira d'abraser la cavité avec la gouge. Pour reséquer le col, il faudra détacher préalablement avec la rugine, du pourtour de la cavité glénoïde, toutes les parties fibreuses qui s'y insèrent.

Comme dans cette opération, c'est le second temps qui a la plus grande importance, on peut modifier le premier dans certaines limites. Si l'on a affaire à un homme vigoureusement musclé, et qu'on craigne de ne pouvoir écarter commodément le deltoïde, on fait l'incision un peu plus en dehors (procédés de Malgaigne, Robert, Baudens, Langenbeck); il n'y a alors qu'une petite portion du deltoïde qui soit séparée de son nerf. Ou mieux, après avoir pratiqué l'incision interdeltoïdo-pectorale, on fait partir de son extrémité supérieure une seconde incision perpendiculaire qui se dirige vers l'acromion et contourne cette apophyse en détachant le muscle.

Dans un cas il nous était impossible d'écarter le bras du tronc, et nous avons fait, à la partie supérieure du deltoïde, une incision en fer à cheval contournant l'acromion, à 5 millimètres du rebord osseux; puis, cette incision n'étant pas suffisante pour découvrir la tête, nous avons fait partir de chaque extrémité une incision verticale se dirigeant en bas. Ces incisions séparaient les fibres du deltoïde dans le sens des rameaux nerveux secondaires, c'est-à-dire sans leur nuire, au point de vue de l'innervation, et elles ne compromettaient pas le tronc du nerf lui-même, parce qu'elles ne descendaient pas assez bas. C'était

(1) Cette opération, exécutée sur des cadavres de sujets jeunes (dix-huit à vingt-cinq ans), donne un très-beau résultat d'amphithéâtre. Nous engageons ceux qui voudront s'exercer à pratiquer les résections sous-périostées, à commencer par cette opération.

à peu près le procédé de Moreau fils. Nous avons seulement suivi de plus près l'insertion du deltoïde, de manière à conserver la contractilité des fibres sur une plus grande longueur.

Ce procédé n'est bon, du reste, que pour la décapitation de l'humérus. Nous croyons même que si nous nous trouvions en présence du même cas, nous agirions autrement en rompant les adhérences. Cette rupture ne devrait être redoutée qu'au cas où des tissus indurés existeraient dans l'aisselle autour des nerfs et des vaisseaux; il faut d'ailleurs les détruire plus ou moins pour la résection de l'os.

Dans la détermination de ces incisions, nous sacrifions tout à la conservation du nerf et de ses ramifications.

Le procédé que nous avons décrit en détail convient pour la résection de la moitié supérieure de l'humérus. On n'a qu'à prolonger l'incision cutanée jusqu'à l'insertion du deltoïde, et même plus bas, entre le brachial antérieur et la portion externe du triceps.

2° Faits cliniques. — Reproduction de l'extrémité articulaire ; reconstitution d'une articulation solide entre cette extrémité et la cavité glénoïde. — Défaut d'accroissement de l'os après cette opération. — De la mensuration des membres après les résections.

Le cas le plus intéressant que nous ayons observé et le plus évidemment démonstratif, au point de vue de la reconstitution des articulations, est celui que nous avons rapporté dans le chapitre III, et dont le résultat est représenté dans la planche VIII.

On y constate, en effet, la reproduction de l'os dans sa longueur primitive, la reconstitution d'une articulation solide de type énarthrodial, et le retour des mouvements divers de l'articulation normale. Il n'y a pas, comme dans les cas anciens où une pareille longueur d'os a été enlevée, une fausse articulation, soit avec le bord antérieur de l'omoplate, soit avec la paroi

thoracique; c'est avec la cavité glénoïde elle-même que la portion nouvelle de l'humérus s'articule; en palpant l'articulation par l'aisselle, on ne dirait pas que l'humérus ait été enlevé dans sa moitié supérieure.

Mais ce fait confirme encore nos observations expérimentales relativement à l'accroissement des os reséqués, et, à ce point de vue, nous devons nous y arrêter un instant.

D'après ces faits expérimentaux, nous pouvions nous attendre à un arrêt d'accroissement presque complet. Nous avons enlevé, en effet, l'extrémité par laquelle l'humérus prend son plus grand accroissement, et nous savons que, s'il se forme une sorte de cartilage de conjugaison temporaire, ce cartilage ne fournit à l'os que des moyens d'allongement très-limités.

L'événement a confirmé cette induction physiologique, et c'est à peine si l'os s'est accru de quelques millimètres depuis le jour où il a commencé à se reformer. Pendant ce temps-là, l'humérus du côté opposé s'accroissait de 47 millimètres. Trois ou quatre mois après l'opération, les deux humérus étaient encore sensiblement égaux; mais, lorsque la santé générale a été complétement rétablie, la malade, qui avait alors quinze ans et demi, a fait une croissance rapide. Elle était restée souffrante jusque-là, et, bien qu'elle soit encore d'une constitution faible, elle a complétement changé sous le rapport de l'état général.

Nous avons fait, sur de jeunes chiens, plusieurs résections de la moitié supérieure de l'humérus (1re partie, chap. IX et XII). La portion reproduite a acquis un volume moindre de quelques millimètres seulement que la partie enlevée. Mais, comme l'os opéré n'a pas pu suivre celui du côté opposé dans son accroissement physiologique, il s'est trouvé, au bout de quelques mois, plus court de 3 ou 4 centimètres que ce dernier (1).

(1) Aux expériences que nous avons déjà exposées dans notre première partie nous en joindrons deux autres qui se rapportent à l'extrémité supé-

L'extrémité inférieure de l'humérus sert peu à l'accroissement en longueur de l'os. Cette première observation vient déjà de nous le démontrer indirectement; les résections du coude nous en donneront une preuve plus directe en nous montrant que la soustraction de l'extrémité inférieure de l'humérus n'arrête pas sensiblement l'accroissement du membre.

Nous avons fait deux autres résections de l'humérus; mais la portion retranchée a été bien moindre que dans le premier cas; elle ne mesurait que 3 ou 4 centimètres : c'étaient des décapitations simples de l'humérus.

L'une faite par un procédé imparfait, puisque nous avions coupé transversalement le deltoïde à sa partie supérieure, nous a donné un bon résultat immédiat; mais le deltoïde, atrophié, du reste, au moment de l'opération, n'avait pas repris son action quand nous avons perdu de vue le malade.

L'autre nous paraît très-intéressante à cause de l'âge du ma-

rieure de l'humérus, et qui montrent que le fait que nous signalons ici s'observe constamment.

Malgré une reproduction complète de la longueur de la partie reséquée, les membres sont bientôt inégaux, quand il s'agit d'un jeune sujet. Pendant que l'os enlevé se régénère, l'os semblable du côté opposé continue à croître, et au bout de quelques mois la différence peut être très-considérable.

Sur un chien de sept mois nous enlevâmes la moitié supérieure de l'humérus, mesurant 7 centimètres. Au bout d'un mois, il y avait une masse ostéo-fibreuse qui paraissait avoir presque la même longueur. Quatre mois après, à l'autopsie, nous constatâmes que la portion osseuse reproduite égalait 59 millimètres; et cependant l'humérus, mis en présence de l'humérus non opéré, était plus court de 35 millimètres.

Sur un jeune lapin nous enlevâmes plus du tiers supérieur de l'humérus, 15 millimètres; l'humérus avait à ce moment 38 millimètres. Trois mois plus tard, nous trouvâmes que l'humérus opéré mesurait 36 millimètres dont 12 à 13 de tissu nouveau; mais l'humérus non opéré, qui avait comme l'autre 38 millimètres au moment de l'opération, avait une longueur de 55 millimètres; il s'était accru de 17 millimètres.

Ces expériences reproduisent exactement ce qui s'est passé chez la jeune Louise Gaillard.

lade, des circonstances qui ont accompagné l'opération, de la simplicité des suites et du retour des mouvements, bien qu'il n'y ait pas eu de régénération osseuse.

Observation XLIII. — *Résection sous-périostée de la tête de l'humérus pour une arthrite chronique fongueuse. — Fracture sus-condylienne de l'humérus au moment de l'opération. — Simplicité des suites. — Rétablissement des mouvements.* — Camille-Louis Hénon, âgé de cinquante-six ans, entre le 20 décembre 1864, salle des opérés.

Comme antécédents : syphilis, habitation dans des lieux humides, rhumatismes; engorgement et suppuration des ganglions lymphatiques cervicaux; il y a deux ans, hémoptysie.

Depuis dix-huit mois, douleurs dans l'articulation de l'épaule droite; tuméfaction et impossibilité de mouvoir l'articulation. Pastilles de potasse comme traitement.

A son entrée à l'hôpital, fistules multiples autour de l'articulation de l'épaule; le stylet pénètre jusque dans l'articulation et sent la tête dénudée. Gonflement de la région, douleurs sourdes. Du côté de la poitrine, expiration prolongée aux sommets, rudesse de la respiration à droite surtout; toux rare, pas d'expectoration. A cause de l'hémoptysie antérieure, des signes douteux du côté des poumons, on ne se hâte pas d'intervenir. Traitement général : huile de foie de morue, sirop ioduré.

*Opération le* 21 *janvier* 1865. — Incision de 8 centimètres sur le devant du moignon de l'épaule, partant d'une fistule située sous l'apophyse coracoïde et se dirigeant en bas dans le sens des fibres du deltoïde. On découvre la capsule qu'on incise; on dénude avec la plus grande facilité la tubérosité externe, tant les tissus fibreux sont faiblement adhérents à l'os. On écarte le tendon du biceps; on dénude la tubérosité interne. On fait saillir l'os pour achever la dénudation de la tête. C'est à ce moment que l'humérus, étant d'une friabilité excessive, se brise près de son extrémité inférieure au-dessus des condyles. On sectionne l'os, et l'on applique un bandage amidonné pour immobiliser la fracture. Le bandage maintient le coude fléchi à angle droit. On le fait remonter jusqu'à l'extrémité inférieure de la plaie. — Le troisième jour, on défait le bandage qui serre un peu trop le bras et fait souffrir le malade. Nouveau bandage moins serré, qui est très-bien supporté. — 25. Signes d'embarras gastrique. — 27. Érysipèle à la face s'étendant sur le nez et la joue droite; état de la plaie très-satisfaisant. L'érysipèle reste localisé, et n'amène pas de réaction générale. — 4 février. Le malade, qui se levait depuis quatre jours, sort de l'Hôtel-Dieu. A partir de ce moment, il revient chaque soir se faire panser. Les fistules se ferment peu à peu. On défait le bandage au trente-cinquième jour pour exercer le coude, qui était exposé à s'enroidir, et l'on en replace un nou-

veau pour quinze jours encore. Les mouvements de l'avant-bras se rétablissent complétement; le malade ne s'est jamais douté qu'il ait eu une fracture.

*Examen du malade le 1er février 1866, un an après l'opération.* — On voit au-dessous de l'acromion une cicatrice fortement déprimée; une fistule existe encore en avant, il en sort un peu de sérosité; le stylet ne peut pas pénétrer à plus d'un centimètre. La tête descend un peu quand le bras est en repos; par la contraction du deltoïde, elle remonte et vient s'appliquer solidement contre la cavité glénoïde. La course de la tête dans ce mouvement est de 4 ou 5 millimètres. La contraction est énergique et a manifestement lieu dans le deltoïde. On sent la contraction s'exercer surtout au niveau des faisceaux moyens; les postérieurs, quoique n'ayant pas été intéressés par l'opération, se contractent peu; il y a à leur niveau des cicatrices qui sont dues à d'anciens trajets fistuleux. En faisant incliner le malade sur le côté et en laissant pendre le bras, l'avant-bras étant dans l'extension et immobilisé, on peut faire exécuter des mouvements de rotation au corps de l'humérus. Sauf cette dépression au-dessous de l'acromion, le bras et le moignon de l'épaule ont un aspect normal; le relief deltoïdien est conservé quand le malade est vu de face. La pointe de l'olécrâne s'écarte de 21 centimètres de la paroi latérale de la poitrine. Le malade va toucher le sourcil avec les doigts, mais difficilement. Il porte les doigts à la lèvre et au nez sans incliner la tête. Le maximum d'écartement, le membre supérieur étant étendu, est de 17 à 18 centimètres.

Le 1er octobre 1866, Hénon revient nous voir à son retour des eaux d'Aix.

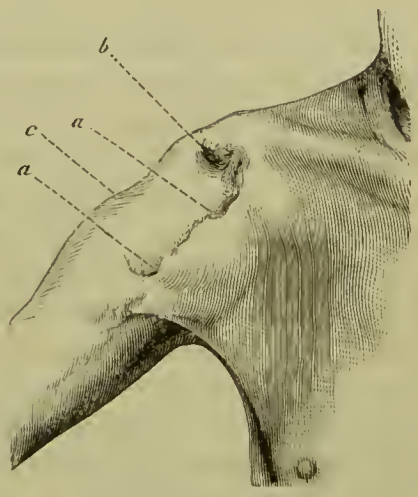


Fig. 40.

*Maximum d'écartement du bras sous l'influence de la volonté.*

Cette figure, dessinée d'après une photographie, montre le relief du moignon de l'épaule et la saillie que fait le deltoïde quand il se contracte. — *a*, *a*. Cicatrice représentant l'incision faite pour l'opération. — *b*. Dépression sous-acromiale. — *c*. Relief deltoïdien.

Son articulation scapulo-humérale a notablement gagné en force et en mobilité; il y a une véritable articulation; le bout de l'humérus est contre la cavité glénoïde et y est solidement appuyé dans les contractions du muscle deltoïde qui s'opèrent énergiquement, surtout par le faisceau moyen. Le faisceau antérieur se contracte aussi, mais d'une manière moins sensible; c'est le faisceau qui a été séparé de ses attaches claviculaires et acromiales, et qui n'est réuni à la clavicule et à l'acromion que par un tissu fibreux intermédiaire, lequel existe au niveau de la dépression sous-claviculaire qu'on voit dans la figure 40. Quand le malade incline le tronc et laisse pendre le bras (l'avant-bras étant assujetti par une attelle antérieure, afin qu'il ne puisse entraîner le bras dans les mouvements de pronation et de supination), l'humérus peut tourner sur lui-même, et l'on sent se contracter les muscles de l'omoplate et surtout le sous-épineux.

Cette opération a été faite dans de mauvaises conditions générales et locales; l'hémoptysie qu'avait eue le malade, l'état incertain des poumons, les suppurations ganglionnaires antérieures, avaient été autant de causes qui nous avaient fait hésiter. La fracture de l'humérus, qui fut produite par un effort très-modéré, indiquait une friabilité excessive du tissu osseux. Et cependant, malgré cela, le malade se leva au sixième jour; il eut un érysipèle (léger, en vérité, mais qui était cependant une complication), et il put sortir de l'Hôtel-Dieu au quinzième jour. L'inflammation locale fut peu intense; elle fut circonscrite par la gaîne périostique, qui l'empêcha de s'étendre aux tissus voisins. La fracture se consolida très-bien et dans le temps ordinaire (1).

Comme les mensurations jouent un rôle important dans plu-

(1) La fracture accidentelle de l'humérus a été observée dans des conditions analogues par Fergusson et Mead.

Fergusson opérait un homme de trente-cinq ans pour une carie de la tête de l'humérus. Au moment où il voulait faire saillir la tête humérale, un craquement annonça que la fracture du corps de l'humérus venait de se produire. Le malade guérit aussi rapidement que s'il n'y avait pas eu cette complication. Le malade de Mead mourut, mais il s'agissait dans ce cas d'une affection cancéreuse. (Voy. *Med. Times and Gazette*, 1857, et Péan, *thèse citée*.)

sieurs de nos observations, nous devons dire quelques mots sur la manière dont nous avons procédé pour nous rendre compte du travail réparateur.

La mensuration des membres reséqués est souvent difficile, et il faut prendre les plus grandes précautions pour arriver à des appréciations exactes.

Ce qu'il y a d'essentiel, c'est de placer dans une même position les membres qu'on veut comparer. On prend ensuite, sur chacun des membres, la distance qui existe entre l'extrémité inférieure de l'os et divers points fixes supérieurs; on refait ces mensurations dans diverses positions, et l'on arrive ainsi à une appréciation suffisamment rigoureuse.

Les membres amaigris sont plus faciles à mesurer que les membres fortement musclés; dans ces derniers, les saillies musculaires décrivent des courbes dont il faut tenir compte, et les points fixes osseux sont plus difficilement perçus.

La difficulté de choisir des points rigoureusement identiques fait qu'une erreur est quelquefois difficile à éviter au bras et à la cuisse, à cause de l'inclinaison de l'omoplate et du bassin. Aussi faut-il, dans ces cas-là, bien s'assurer du parallélisme exact des points fixes supérieurs.

A l'épaule, nous prenons pour points fixes supérieurs l'angle postérieur de l'acromion, qui se sent le plus aisément, son extrémité antérieure, l'apophyse coracoïde; et, pour points fixes inférieurs, les saillies de l'épicondyle et de l'épitrochlée.

Tous ces points sont assez fixes pour donner des mensurations exactes, pourvu, nous le répétons, que les deux membres soient, par rapport à l'omoplate et à l'avant-bras, dans une même position. Mais nous ferons encore remarquer qu'une erreur de 4 ou 5 millimètres est toujours possible, malgré les plus grandes précautions, à cause de la difficulté de déterminer les points identiques.

3° Des mouvements de l'humérus après la résection sous-périostée de l'extrémité supérieure. — Contraction active du deltoïde. — Mouvements de rotation.

L'examen des deux opérés, dont nous avons rapporté l'observation, nous montre la justesse de nos déductions expérimentales relativement à la conservation de l'action musculaire. Nous appellerons surtout l'attention sur deux points : sur la contraction du deltoïde et sur celle des muscles rotateurs.

Chez Louise Gaillard, la petite portion du faisceau antérieur, qui s'est trouvée en dedans de l'incision, est restée presque complétement paralysée. Sa contraction est faible et très-peu efficace. Cette jeune fille était cependant dans des conditions d'âge très-favorables pour la régénération du nerf sectionné. Il y a donc une importance réelle à tracer l'incision entre le deltoïde et le grand pectoral, ou du moins à ne sacrifier qu'une bandelette très-étroite des fibres musculaires, si l'on veut conserver l'intégrité d'action du premier de ces muscles.

Dans le second cas, nous avons joint à l'incision longitudinale une incision perpendiculaire supérieure, par laquelle nous avons détaché une partie des insertions acromiales du deltoïde, et nous n'avons pas conservé au faisceau antérieur toute sa force de contraction. Ce faisceau se contracte cependant, mais plus faiblement que la partie moyenne du muscle ; il s'est rétracté après avoir été détaché, et ne se trouve uni à la clavicule et l'acromion que par un tissu cicatriciel, qui paraît adhérer à l'apophyse coracoïde ; de là diminution dans l'efficacité de ses contractions.

Ce dernier résultat est encore préférable à celui que nous aurions obtenu par la section transversale du muscle ; car, indépendamment du tissu cicatriciel intermédiaire aux deux

parties du muscle, nous aurions eu la paralysie de la partie qui se serait trouvée éloignée du nerf.

Dans les deux cas, nous avons constaté la rotation de l'humérus sur son axe. On sent, dans ces mouvements, les muscles sous-épineux et petit rond se contracter sous les doigts placés au niveau de la fosse sous-épineuse de l'omoplate. Si l'on n'y prend garde, on peut être induit en erreur par les mouvements de rotation de l'humérus, qui sont la conséquence des mouvements de pronation et de supination de l'avant-bras. Aussi faut-il fixer l'avant-bras et la main dans la supination forcée, au moyen d'une attelle rigide, qui remonte jusqu'au milieu du bras. Si, dans ce cas, le sujet incline le tronc, de manière à laisser pendre le bras à une certaine distance du thorax, il ne peut exécuter les mouvements de rotation de l'humérus qu'à la faveur des muscles qui s'insèrent sur la tête (bien que le grand pectoral et les faisceaux du deltoïde, par leur contraction successive, puissent aider à ce déplacement). On n'a alors qu'à appliquer les doigts sur les différents points de la face postérieure de l'omoplate, et l'on sent les muscles rotateurs, le sous-épineux et le petit rond surtout, se contracter pendant que la tête humérale tourne, et que la grosse tubérosité est portée en dehors.

Chez Louise Gaillard, ces muscles s'insèrent sur la moitié supérieure de l'humérus, qui est toute de nouvelle formation. Chez Hénon, ces muscles ayant conservé leurs attaches à la capsule, agissent par son intermédiaire sur le bout de l'humérus qui tient lieu de la tête et est en rapport avec la cavité cotyloïde. Dans ce dernier cas, nous le répétons, il n'y a pas eu reproduction osseuse de la tête; mais il y a eu conservation de l'action musculaire par la capsule, qui sert en quelque sorte de prolongement aux tendons des différents muscles.

4° Des cas dans lesquels on a enlevé une longue portion de l'extrémité supérieure de l'humérus.

Il y a dans la science plusieurs faits comparables à notre observation VI, pour la longueur de la portion osseuse reséquée. Celui de White d'abord (voy. *Pièces justificatives*), que nous avons déjà cité comme exemple de régénération osseuse par la gaîne périostique. Il s'agissait d'une périostite phlegmoneuse avec suppuration articulaire. La facilité du dégagement de l'os à travers une simple incision doit faire admettre que toutes les parties molles étaient déjà en grande partie ou en totalité séparées de l'os par la suppuration.

Un fait semblable, quant à la nature de l'affection osseuse et aux conditions anatomiques, mais plus remarquable encore quant à la longueur de l'humérus enlevée, a été observé par Seutin en 1850 (1). Il s'agissait d'un jeune garçon de quatorze ans, atteint de suppuration de l'articulation de l'épaule et de dénudation de la diaphyse de l'humérus. Une seule incision antéro-externe permit de faire saillir la tête et le corps de l'humérus qu'on scia à un pouce au-dessus des condyles, à l'endroit où cessait la dénudation. On n'eut pas besoin d'isoler l'os, et l'auteur de l'observation ne prononce pas le mot de périoste. La portion enlevée mesurait 5 pouces et 9 lignes. La tête de l'humérus était en partie détruite par la carie ; le corps était lisse et éburné presque en entier. Six mois après, Seutin présenta son opéré à l'Académie de Bruxelles, et l'on sentait « un corps dur qui était évidemment un humérus de nouvelle formation. Le bras n'offrait aucune mobilité dans sa continuité, et l'opéré s'en servait très-bien ».

(1) *Revue médico-chirurgicale de Paris*, 1851, extrait de la *Presse médicale belge*.

Ce fait, très-remarquable par la longueur d'os enlevée et la régénération qui a suivi l'opération, est, nous le répétons, différent du nôtre, puisque la nature avait préventivement séparé de l'os le périoste et toutes les parties molles périphériques.

Nous devons surtout examiner les cas dans lesquels on aurait eu besoin de séparer le périoste du tissu osseux sous-jacent; ils appartiennent à Moreau et à Heyfelder.

Moreau (1) a enlevé dans un cas 5 pouces, dans un autre 5 pouces et demi, et dans un troisième 4 pouces. Le pouce, représentant 27 millimètres, on doit évaluer à 15 centimètres la plus grande longueur d'os enlevée par ce chirurgien. C'est 3 centimètres de plus que chez Louise Gaillard; mais, relativement à la longueur totale de l'os, c'est à peu près la même proportion, puisque, dans le fait analogue de Moreau, il s'agissait d'une femme adulte (2). Dans les deux autres cas (4 pouces et plus de 5 pouces), le résultat a été très-imparfait; il ne s'est pas reformé d'articulation.

Dans le cas où plus de 5 pouces avaient été enlevés, il y a eu raccourcissement d'un pouce; l'extrémité supérieure de l'humérus est restée écartée de l'omoplate et privée d'un point d'appui fixe.

Dans le second cas (4 pouces), l'extrémité supérieure de la portion restante de l'humérus est restée isolée et éloignée de l'omoplate. Le membre n'avait rien perdu de sa longueur lorsqu'il était en repos; il éprouvait un raccourcissement d'un pouce lorsqu'il passait dans une situation contraire. On constatait un déplacement de 3 pouces du bout supérieur de l'humérus, quand l'opéré voulait porter le bras en avant ou en arrière.

(1) Moreau fils, *Essai sur l'emploi de la résection des os dans les articulations affectées de carie*. Paris, 1816.

(2) Nous ne ferons pas du reste entrer ce cas en ligne de compte, puisque la guérison n'a jamais été complète.

En 1847, Heyfelder père enleva aussi près du tiers de l'humérus; mais le malade a succombé trop tôt pour qu'on pût apprécier le résultat de l'opération au point de vue du fonctionnement du membre.

5° De quelques autopsies portant sur des articulations scapulo-humérales anciennement reséquées.

L'absence de régénération de la tête humérale a été à peu près unanimement constatée depuis Moreau et Percy (1) jusqu'aux chirurgiens qui ont pratiqué dans ces dernières années. Cette partie ne pouvait pas se reproduire, en effet, si l'on exécutait l'opération telle qu'on la décrit dans les traités classiques. Ce n'est que dans les cas où la faible adhérence du périoste a permis de conserver involontairement cette membrane, qu'un travail de régénération appréciable a pu s'opérer. Textor (2), qui

(1) Moreau, *loc. cit.* — Percy, *Éloge historique de Sabatier*, p. 63.

(2) *Ueber die Wiedererzeugung der knochen*, etc., Würzburg, 1842, et *Gaz. méd. Paris*, 1843, p. 184 :

« J'avoue que dans la plupart de mes résections, je n'ai guère pensé à la conservation du périoste, mais ce sont les excellentes recherches de M. le professeur Bernhard Heine et ses expériences sur les animaux, qui me rendirent attentif sur l'importance de cet objet, et depuis je prends toutes les précautions pour conserver autant que possible le périoste dans chaque opération.

» Il paraît démontré par les recherches de Heine que les os longs, ainsi que toutes les parties du squelette, se reproduisent, lors même qu'on les enlève en entier; il n'en est pas de même des os courts et de la partie spongieuse des os longs, principalement des extrémités articulaires. M. le docteur Caspari a donc été trop loin lorsqu'il a avancé dans son ouvrage que les extrémités articulaires se reproduisent aussi. Des apophyses saillantes qui se forment par l'action des muscles à la portion restée de l'os amputé, il y a loin jusqu'à une extrémité articulaire. Les nombreuses préparations de Heine, ainsi que nos propres recherches sur les cadavres de quelques individus morts plusieurs années après que je les ai eu opérés, prouvent que les extrémités articulaires ne se régénèrent pas du tout, ou du moins très-incomplétement. Cette règle semble au moins s'appliquer aux têtes articu-

avait l'attention dirigée sur ce point, a constaté dans deux cas la présence d'une masse osseuse nouvelle surajoutée à l'os ancien.

Dans le premier cas (autopsie six ans après l'opération), c'était une proéminence allongée, ressemblant à l'apophyse styloïde du cubitus, dirigée en haut. Dans le second, la portion d'os nouvelle surmontait l'extrémité supérieure de l'hu-

laires vraies : car chez un chien on a vu le grand trochanter se reproduire complétement; la tête du fémur a été à peine indiquée par une légère saillie, mais la tête de l'humérus par une plus forte. Par contre, il paraît que chez l'homme il se forme souvent, et peut-être habituellement dans les grandes articulations, surtout dans celles de l'épaule, un ménisque prononcé (cartilage interarticulaire). Nous l'avons trouvé pour la première fois chez un couvreur déjà mentionné, nommé Georges Nicolas, qui a succombé onze ans après l'opération à la phthisie pulmonaire. Plus tard, chez Barbe Ebelin, dont il a déjà été également question, et sur laquelle fut pratiquée la résection pour une carie arthritique. Elle a succombé dix-neuf ans après l'opération à une pneumonie. Chez celle-ci on a trouvé un fort ligament de l'acromion à l'apophyse coracoïde jusqu'au ménisque nouvellement formé. Celui-ci est placé sous l'apophyse, et par-dessus la cavité glénoïde; il est peu, mais sensiblement morbide. Un autre ligament très-fort, partant du muscle sous-clavier, s'attache au même ménisque et s'unit au tendon du petit pectoral. Ce cartilage interarticulaire est encore uni à l'apophyse coracoïde par une large bande ligamenteuse qui s'étend en bas sous la cavité glénoïde. L'extrémité de l'humérus où avait été pratiquée la résection n'offre que de légères saillies, tandis que chez le couvreur il y a une éminence très-prononcée.

» Chez un troisième individu, Jean Baumann, opéré dans la même articulation pour une fracture compliquée, on n'a point trouvé de ménisque; mais il s'est formé à la partie supérieure de l'humérus une apophyse longue semblable à l'épine du cubitus. Baumann mourut de phthisie six ans après l'opération.

» Il est à remarquer que les deux premiers opérés se sont plus servis de leurs bras que Baumann. Cette circonstance est peut-être liée à la production du ménisque. Le couvreur Nicolas a continué son dangereux métier jusqu'à la mort; la dernière année de sa vie il a encore travaillé sur le toit de ma maison. Ebelin, pensionnaire à l'hôpital, quoique non astreinte au travail, était très-laborieuse, travaillait souvent à l'air libre et faisait beaucoup de mouvements avec ses bras, tandis que Baumann, tailleur, ne remuait guère que l'avant-bras. Ce n'est qu'une fois que j'ai eu occasion d'examiner une articulation ginglymoïdale longtemps après l'opé-

mérus, sous la forme d'un tubercule raboteux d'environ un demi-pouce de long.

Dans un cas observé par Chaussier (1) (après une nécrose de l'humérus, il est vrai), il se forma dans la cavité glénoïde une masse osseuse qui finit par se mettre en rapport avec le reste de l'humérus. Syme (2) a trouvé l'extrémité de l'humérus arrondie, sans reproduction de la partie enlevée. Dans toutes ces observations, des masses fibreuses unissaient le bout de l'humérus à la cavité glénoïde ou à l'apophyse coracoïde. Textor a signalé la présence d'un ménisque interarticulaire, que nous avons retrouvé dans nos expériences sur les chiens, quoique d'une manière moins complète que dans les autopsies du chirurgien de Wurtzbourg.

Il est possible que, dans les cas de ce chirurgien, la formation du ménisque ait été favorisée par le retournement en dedans des bords de la capsule qui avait été coupée circulairement.

ration. Conrad Hanft, âgé de cinquante ans, ayant servi dans les chevau-légers bavarois, fut opéré pour une blessure du coude droit reçue il y a trente ans et négligée depuis; on fit la résection de la poulie de l'humérus, de la tête du radius et de l'olécrâne. Le succès de l'opération fut des plus heureux. L'opéré recouvra si bien l'usage de son membre, que les mouvements étaient aussi libres que ceux du côté gauche; il se livrait principalement à l'exercice de l'escrime, et maniait le sabre comme s'il n'avait jamais souffert à son bras droit. Outre tous les professeurs et tous les médecins de Wurtzbourg, il y a un grand nombre de médecins étrangers qui l'ont vu. Six ans après l'opération, il succomba à la phthisie. Un examen superficiel du bras fit voir un prolongement du cubitus de trois lignes, sur lequel tournait le radius comme dans l'état naturel; la poulie de l'humérus est aussi complétement reproduite que si rien n'en avait été enlevé; nous n'avons pas encore pu l'examiner avec détail, ce que nous ferons plus tard. Le tendon du triceps est adhérent à la cicatrice de la peau, sans s'étendre sur le cubitus. Les mouvements de flexion et d'extension, si naturels pendant la vie, n'étaient donc exécutés que par les fléchisseurs. »

(1) Velpeau, *Médecine opér.*, p. 713.

(2) *Treatise on the Excision of diseased joints*, Édimbourg, 1831, et *Contributions to the Pathology of Surgery*, 1848.

En incisant la capsule dans le sens longitudinal seulement, on évitera ce retournement, et la capsule nouvelle aura nécessairement plus de ressemblance avec l'ancienne.

Dans un cas de Ried (1), la capsule nouvelle était constituée en partie par les restes de l'ancienne capsule, mais principalement par les muscles entourant la jointure, qui étaient plus ou moins dégénérés. L'extrémité de l'humérus était élargie et arrondie; en dedans, il y avait un dépôt d'os nouveau ressemblant à une exostose.

Quant au cas d'Heyfelder (2), il s'agissait d'un malade opéré pour une carie, et mort de tuberculose un an après. La portion reséquée de l'humérus s'était en grande partie régénérée, et le raccourcissement était peu important. La masse de nouvelle formation s'était ossifiée au voisinage de l'humérus; plus loin elle était de nature fibreuse ou fibro-cartilagineuse, et s'unissait à la cavité glénoïde.

En l'absence d'autopsie, nous ne pouvons pas préciser ce qu'on obtiendra par la conservation intégrale du canal périostéo-capsulaire; mais à en juger par ce que l'on constate sur le vivant, on aura toujours des résultats beaucoup plus parfaits que par les anciens procédés.

Textor, en se fondant sur les expériences de Heine, croyait, contrairement à l'assertion de Caspari, que les extrémités spongieuses des os ne se régénèrent pas. Nous avons démontré qu'il n'en était pas ainsi (voyez planche VI, et chap. IX, 1re part.). Les parties recouvertes de cartilage, saillantes dans l'articulation, ne se régénèrent pas, sans doute; mais, pour les portions juxta-épiphysaires des diaphyses, qui constituent la portion la plus renflée de l'os, et la plus importante au point de vue de la

(1) *Deutsche Klinik*, 1856, et Holmes, *Appendice* à la traduction de Wagner.

(2) *Prager Vierteljahrschrift*, t. XXI. — Holmes, *loc. cit.*, et Oscar Heyfelder, trad. Bæckel.

reconstitution des articulations, c'est tout différent. Ces parties se régénèrent mieux que le centre de la diaphyse. Nous savons, du reste (1re partie, chap. VIII), qu'une portion d'os se régénère d'autant mieux, qu'elle est elle-même plus volumineuse et qu'elle a un périoste plus épais; or, les extrémités juxta-épiphysaires des diaphyses et certaines épiphyses réunissent ces conditions.

### 6° Traitement consécutif.

L'observation de Louise Gaillard nous a montré que la longueur du membre avait été conservée, et qu'on n'avait pas eu beaucoup de peine à empêcher le raccourcissement.

Nous plaçons le membre, après l'opération, dans une gouttière coudée qui monte jusqu'à l'aisselle; la contre-extension est faite par l'avant-bras, qui ne peut remonter à cause de sa situation fléchie. Pour permettre au malade de se lever, nous avons adapté d'une manière fixe la gouttière à une demi-cuirasse de fil de fer, rembourrée et fixée au tronc par une large ceinture : c'est à peu près l'appareil de Bonnet pour les fractures du col de l'humérus; il est seulement plus léger. La gouttière brachiale est écartée au niveau du coude de 6 à 8 centimètres; on peut du reste faire varier cette distance à volonté par un mécanisme très-simple.

On doit conserver au membre toute sa longueur chez les jeunes sujets; mais, chez les adultes, il sera prudent, pour une ablation de 12 centimètres, par exemple, de diminuer de moitié au moins cette distance, la règle que nous suivons étant de rapprocher d'autant moins, qu'on doit avoir plus de régénération. Dans le cas où la régénération se ferait par masses isolées et serait longue à se compléter, il faudrait immobiliser complétement le membre. Le bandage amidonné nous paraît préférable à tout autre moyen; il est très-bien supporté par le malade. Si, au moment où la cicatrisation de la plaie va être

achevée, la gaîne périostique ne s'épaissit pas, si elle reste tout à fait souple et flasque, on devra chercher à rapprocher de plus en plus, pour gagner en épaisseur ce qu'on perdra en longueur.

### § II. — De la résection de l'articulation du coude.

Pendant longtemps l'expérimentation sur les animaux avait été invoquée contre la résection du coude ; aux faits cliniques de Moreau on opposait les expériences de Chaussier, qui démontraient qu'après la résection de cette articulation, le membre restait inutile et flottant, parce que la reconstitution d'une nouvelle articulation était impossible. Cette erreur, fondée sur une interprétation vicieuse d'un fait expérimental, détourna sans doute quelques chirurgiens de cette opération ; mais les succès de Percy, Roux, Syme, Textor, la remirent bientôt en honneur.

Aujourd'hui, c'est avec d'autres faits expérimentaux, confirmés déjà par de nombreux faits cliniques, que nous venons proposer des modifications à la méthode ordinaire, pour rendre cette opération plus sûre dans ses résultats, et plus efficace au point de vue du fonctionnement du membre.

Ce qui caractérise les opérations dans lesquelles nous avons conservé la totalité du canal périostéo-capsulaire, sans couper ni le triceps ni les ligaments, c'est une grande solidité latérale, compatible avec une mobilité complète, c'est-à-dire la reconstitution d'une articulation de type ginglymoïdal.

La mobilité existe seulement dans le sens antéro-postérieur et d'une manière à peine appréciable dans le sens latéral ; l'extension est active, grâce à la conservation du tendon du triceps, qui ne peut plus se souder à l'humérus.

Le déficit osseux est en outre notablement diminué par la réparation de l'os chez les jeunes sujets, et le raccourcissement du membre est par cela même limité.

1° Procédés opératoires.

Nous faisons une incision unique, postérieure externe, mais à direction sinueuse, pour suivre les interstices musculaires et les crêtes osseuses. Nous décrirons plusieurs procédés applicables à des cas différents.

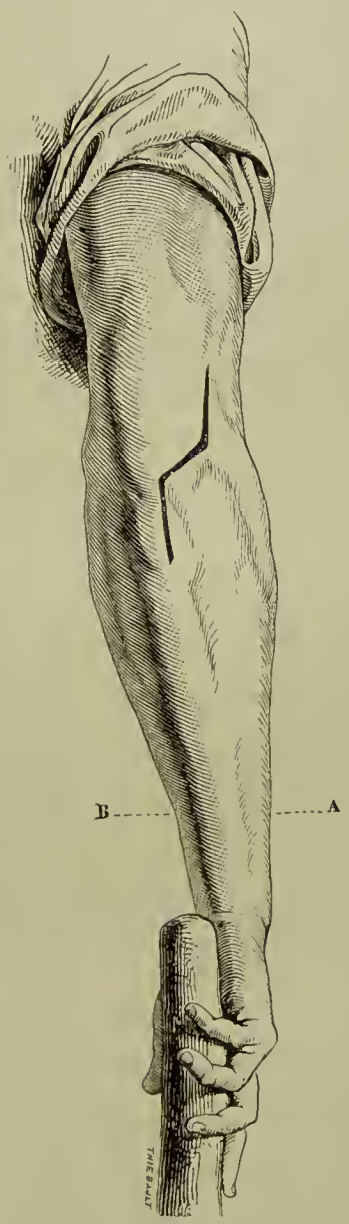


Fig. 41

*Incision pour la résection sous-périostée du coude.*

Incision en zigzag suivant le bord externe de l'humérus et venant rejoindre le bord postérieur du cubitus, qu'elle longe plus ou moins bas, suivant la longueur d'os à enlever. Procédé facile à exécuter et permettant de conserver toutes les attaches musculaires. — A. Face dorsale. — B. Face palmaire.

### PROCÉDÉ APPLICABLE AUX TUMEURS BLANCHES, AUX ARTHRITES SUPPURÉES ET AUX LÉSIONS TRAUMATIQUES.

1er TEMPS. *Incision de la peau et pénétration dans la capsule articulaire.* — Le sujet étant couché sur le côté opposé, et l'avant-bras étant plié à angle de 130 degrés sur le bras, on fait une incision à la région postérieure et externe, au niveau de l'interstice qui sépare le long supinateur de la portion externe du triceps. On commence cette incision sur le bord externe du bras, à 6 centimètres au-dessus de l'interligne articulaire ; on la poursuit en bas jusqu'au niveau de la saillie de l'épicondyle ; de là on la dirige obliquement en bas et en dedans jusqu'à l'olécrâne. Le bistouri change de direction et suit le bord postérieur du cubitus jusqu'à 4 ou 5 centimètres, selon la longueur d'os qu'on pense avoir à reséquer. Tout le long du cubitus l'incision doit arriver jusqu'à l'os (1). On divise ensuite dans la partie supérieure de l'incision l'aponévrose, pour pénétrer entre le triceps, d'une part, et le long supinateur, puis le premier radial, de l'autre. On commence la dénudation de l'os, et l'on ouvre largement la capsule articulaire dans le sens de l'incision extérieure. Dans la portion moyenne et oblique, l'incision suit approximativement l'interstice qui existe entre le triceps et l'anconé. (Voy. fig. 41, p. 339.)

(1) On peut, pour aller plus rapidement, conduire du premier coup l'incision jusqu'à l'os dans sa partie supérieure ; et l'on doit le faire, si l'on est en présence d'un malade épuisé, pour lequel la crainte de prolonger l'hémorrhagie, quelque insignifiante qu'elle soit généralement, doit faire sacrifier tous les temps secondaires. Nous disons ceci une fois pour toutes pour le premier temps des diverses résections, qui est le moins important à notre point de vue ; car, par la manière dont sont combinées les incisions, on ne peut pas compromettre notablement les fonctions des muscles, ne suivît-on pas exactement l'interstice musculaire.

Les procédés que nous décrivons sont ceux que nous démontrons sur le cadavre, et qui réunissent le mieux toutes les conditions nécessaires à une reconstitution parfaite de l'articulation. Mais sur le vivant on aura quelquefois à les modifier dans les temps accessoires. La direction de l'incision cutanée pourra être déterminée par les fistules, les ulcérations, les plaies déjà existantes, et par les déformations des os qui auront déjà abandonné leurs rapports normaux.

Nous donnons le moyen de conserver, non-seulement les insertions musculaires, mais la totalité même des muscles. Plus on se rapprochera des procédés que nous décrivons, plus on ménagera les éléments de fixation et les organes de mouvement de la nouvelle articulation. Mais ce serait exagérer notre pensée que de croire que nous allons nous créer des difficultés pour rechercher des organes déjà détruits, et qui ne pourraient contribuer que pour une faible partie au succès de l'opération. Le mieux serait ici l'ennemi du bien. Au coude, par exemple, la conservation de quelques fibres de l'anconé ou de la portion externe du triceps ne peut pas sensiblement changer le résultat. Mais il faut en conserver le plus possible ; ce sont des précautions que la physiologie légitime, et qui n'entraînent aucun inconvénient. Dans les cas les plus défavorables, aucune des pratiques que nous recommandons n'est nuisible, et toutes peuvent être très-utiles. L'important est sans doute de conserver la vie du malade ; mais une fois ce résultat obtenu, l'œuvre du chirurgien n'est pas finie. Il ne doit se déclarer entièrement satisfait que lorsqu'il a obtenu une articulation de même type que l'articulation enlevée.

2e TEMPS. *Dénudation de l'olécrâne et renversement du triceps en dedans.* — On étend un peu l'avant-bras; on fait écarter avec des crochets mousses la lèvre interne de la plaie, et avec le détache-tendon on sépare le tendon du triceps, en ayant bien soin de respecter sa continuité avec le périoste cubital : c'est le point le plus important. On écarte le muscle, ou plutôt le lambeau cutanéo-musculo-périostique, à mesure qu'on le détache, et on le renverse en dedans. On achève de dénuder le pourtour de l'olécrâne, et l'articulation se trouve déjà largement ouverte en arrière.

3e TEMPS. *Détachement du ligament latéral externe; luxation de l'humérus et complément de la dénudation de l'os.* — On reprend la dénudation sur le condyle externe de l'humérus; on détache la lèvre externe de la plaie capsulaire, et l'on dépouille ainsi toute la tubérosité externe de l'humérus. Par un effort très-modéré on luxe alors l'humérus en dehors, et son extrémité apparaît avec ses attaches capsulaires et ligamenteuses internes et antérieures, qui, se trouvant renversées de bas en haut par le fait de la luxation de l'humérus, sont successivement détachées avec le détache-tendon; la luxation devient plus complète à mesure qu'on sépare ces adhérences.

4e TEMPS. *Section de l'os.*— On aura soin, avant de sectionner l'os, de compléter la dénudation circulairement sur le point où doit porter la scie. On peut scier l'os de différentes manières; mais ce qu'il importe de recommander, c'est de ne pas tirailler violemment l'avant-bras ou les lèvres de la plaie, de crainte de voir le périoste se décoller plus haut que le point où doit porter la scie.

5e TEMPS. *Dénudation et section des os de l'avant-bras.* — On dénude de leur périoste et de leurs attaches ligamenteuses le radius et le cubitus, et on les coupe le plus habituellement avec une cisaille, à cause du ramollissement des os enflammés. On doit commencer généralement par le radius.

Dans cette opération, nous ne nous préoccupons pas du nerf cubital. Ce nerf ne peut pas être lésé, quand on suit la règle essentielle pour la dénudation de l'os, c'est-à-dire quand on détache le périoste avec la rugine, et qu'on a soin de toujours suivre l'os avec le bec de l'instrument. Lorsqu'on opère pour des arthrites fongueuses ou des ostéites raréfiantes simples, cette opération ne demande guère plus de temps qu'une résection par la méthode ordinaire. Il faut un quart d'heure en moyenne pour la dénudation et la section des trois os qui forment l'articulation. Sur les enfants, la manœuvre s'exécute

plus rapidement encore; on peut isoler le périoste, et même détacher le tendon du triceps avec les doigts ou une spatule. Mais, comme rien ne presse de terminer l'opération, on ne doit jamais se laisser aller à employer ces moyens expéditifs; on est exposé à arracher les tendons, ou à détruire la continuité de la gaîne périostéo-capsulaire.

C'est dans le cas où les ligaments sont ramollis ou en partie transformés en fongosités, qu'il faut résister à la satisfaction puérile de terminer une opération quelques minutes plus tôt. Plus les rapports des tissus fibreux sont compromis par les progrès de la maladie, plus il faut les ménager. Ou le principe physiologique qui nous guide est juste, ou il est erroné; s'il est juste, il faut l'appliquer en toute occasion et le plus complétement possible. Une fois il nous est arrivé d'arracher presque entièrement le tendon du triceps en voulant le séparer avec les doigts; il était en grande partie transformé en tissu fongueux au niveau de son implantation sur l'olécrâne. Il est vrai que, pour peu que ses adhérences au cubitus soient conservées sur un point, il restera encore uni à cet os, et sera peu exposé à se souder à l'humérus; mais son fonctionnement ultérieur sera d'autant mieux assuré, que ses attaches cubitales auront été mieux conservées.

Nous ne nions pas que le tendon du triceps ne puisse, à la rigueur, se souder au cubitus après sa séparation complète; mais si l'on fléchit le coude à angle droit, ce tendon a tant de tendance à remonter, que le rétablissement de ses rapports normaux est à peu près impossible.

Voilà pourquoi la plupart des chirurgiens, depuis Moreau jusqu'à Malgaigne, ont considéré le rétablissement de ses fonctions comme impossible, et par suite la passiveté de l'extension comme un résultat nécessaire.

Le procédé déjà décrit ne peut être mis en pratique que dans

le cas où l'avant-bras est mobile sur le bras, aussi avons-nous dû en chercher un autre pour le cas d'ankylose. Comme dans ce dernier cas l'avant-bras ne peut être fléchi, et que l'articulation n'existe pas, il n'est pas possible de s'aider de la luxation de l'humérus. Nous commençons alors par faire une ostéotomie, et nous reséquons ensuite, soit un seul fragment, soit les deux fragments osseux, sans conserver complétement le périoste. Lorsqu'on opère pour une ankylose sans carie, par exemple, il faut porter son attention sur ce point; l'ankylose antécédente montre que les tissus sont très-disposés à l'ossification, aussi faut-il prendre toutes les précautions pour les empêcher de se ressouder. Ce que nous voulons conserver en pareil cas, c'est non pas l'organe de la régénération, mais l'appareil de mouvement.

### DESCRIPTION DE L'OPÉRATION POUR LES CAS D'ANKYLOSE.

1er TEMPS. *Double incision des parties molles et protection du nerf cubital.* — Nous faisons une première incision de 6 centimètres sur le côté externe et postérieur du membre. Une deuxième incision de 3 ou 4 centimètres est faite sur le côté interne, en dedans du nerf cubital, au niveau du bord interne de l'humérus. Cette incision est faite avec précaution, car elle sert à s'assurer du nerf, qu'on met à nu dès qu'on a incisé l'aponévrose. Dès que le nerf est aperçu, on saisit avec un large crochet mousse tous les tissus de la lèvre interne de la plaie, y compris le nerf cubital, qui ne peut plus alors être lésé. On fait l'incision externe de manière qu'elle puisse se prolonger sur l'olécrâne, comme dans le cas précédent, et permettre alors de faire une résection plus étendue. (Voy. fig. 42, p. 344.)

2e TEMPS. *Section de l'os.* — Les lèvres antérieures des deux plaies étant écartées, on passe la scie à lame étroite de Langenbeck, ou une scie d'horloger, sous le triceps, et l'on sectionne l'os d'arrière en avant. Pour ne pas léser les parties molles antérieures, on n'achève pas la section avec la scie; on laisse une couche mince qu'on fracture.

Dans les cas où il existe des fistules au niveau de l'épitrochlée, on peut se servir d'une de ces fistules pour passer la scie, qu'on introduit en rasant l'os; mais pour peu que la fistule soit sur le trajet du nerf cubital, il faut s'assurer de la situation de ce dernier, en agrandissant l'ouverture.

3e TEMPS. *Résection d'un seul ou des deux fragments.* — Une fois l'os sectionné, on se trouve dans les conditions d'une articulation mobile, et l'on

retranche une plus ou moins grande longueur du fragment inférieur ou de chacun des deux fragments, selon l'état des parties osseuses. On détache le triceps pour la section de l'olécrâne.

Ce procédé, réduit à ses deux premiers temps, constitue l'ostéotomie simple pour l'ankylose osseuse du coude ; mais, en pareil cas, l'expérience a déjà démontré qu'il valait mieux faire une résection totale. Les arguments en faveur de cette dernière opération ne sont que plus pressants, depuis que la résection sous-périostée nous a donné le moyen de faire reconstituer l'articulation sur son type primitif.

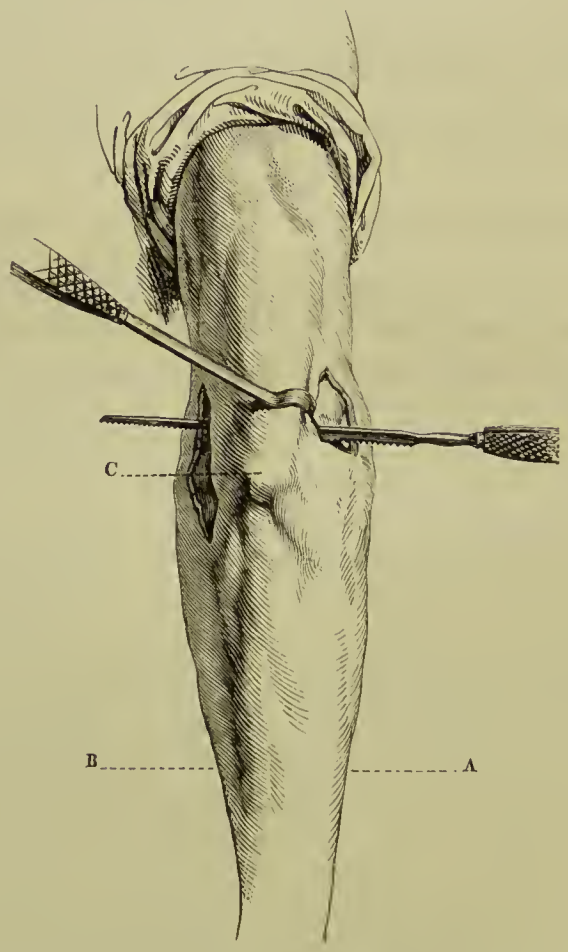


Fig. 42.

*Procédé pour la résection du coude ankylosé (coude gauche).*

Le nerf cubital étant mis à l'abri par un crochet mousse, on passe une scie étroite sous le triceps, et l'on sectionne l'humérus. L'avant-bras devient alors mobile sur le bras ; on fait ensuite saillir la partie correspondante à l'ancienne articulation, que l'on retranche à la hauteur voulue. — A. Bord interne. — B. Bord externe. — C. Saillie de l'olécrâne.

Dans les cas où il y aurait simplement des adhérences fibreuses, il vaudrait mieux les briser et reséquer ensuite.

D'autres modifications peuvent être nécessitées quand la lésion est bornée aux tubérosités humérales. L'olécrâne ne devant pas être enlevé, il faut supprimer la partie cubitale de l'incision et s'aider par une incision perpendiculaire externe, comme dans les procédés de Roux et de Nélaton.

### 2° Modifications opératoires récentes apportées au manuel de cette résection.

Pour obtenir l'extension active du triceps, Bruns (1) a proposé de scier l'olécrâne, de le relever en haut, afin de faciliter l'opération, et de le suturer ensuite à la surface correspondante du cubitus. D'après Doutrelepont (2), ce chirurgien aurait été obligé d'enlever deux fois sur trois l'olécrâne à la fin de l'opération, à cause de la propagation de la carie ; dans un troisième cas, la soudure du lambeau osseux se serait effectuée, mais il paraîtrait que le résultat définitif a été une ankylose.

Doutrelepont soutient, à ce sujet, que l'extension peut être active après la section du tendon du triceps ; nous le croyons aussi, bien que la plupart des chirurgiens n'aient pas pu la constater après les procédés ordinaires ; mais, quelque possible que soit cette soudure secondaire du tendon au cubitus, elle doit être rare.

C'est dans les cas où une petite hauteur d'os a été enlevée et où le membre a été maintenu étendu, que le tendon, retenu par l'aponévrose brachiale, peut reprendre quelquefois son attache normale. Mais, lorsqu'on a reséqué la totalité de l'extrémité humérale au-dessus des tubérosités, ainsi qu'une longue

(1) *Canstatt's Jahresbericht*, 1862, p. 271.

(2) *Archiv für klin. Chirurg.*, 1864 (*Beitr. zu der Resect. des Ellenbog.*).

portion du cubitus, le triceps a beaucoup plus de chance de se souder à l'humérus, contre lequel il remonte après la section de son tendon, qu'au cubitus, dont il se trouve très-éloigné.

C'est pour éviter sûrement cet accident, que nous détachons le triceps; notre procédé n'a pas l'inconvénient de celui de Bruns, dans lequel on conserve une partie menacée de carie.

Schillbach (1) a voulu obtenir l'activité de l'extension, non pas en conservant l'olécrâne, mais en ménageant les adhérences du triceps à l'aponévrose qui recouvre postérieurement les muscles du bras et se continue avec celle de l'avant-bras. Pour cela, il fait deux incisions longitudinales en arrière de l'article, une en dedans, une en dehors.

Langenbeck (2) fait une incision unique en arrière, longitudinale, tombant sur la réunion du tiers interne avec les deux tiers externes de l'olécrâne, et permettant ainsi de conserver l'union du triceps avec l'aponévrose superficielle de l'avant-bras.

3° Des dangers de l'ankylose après la résection du coude, et de la valeur de la méthode sous-périostée à ce point de vue. — Courbure exagérée du crochet olécrânien reproduit. — Modifications à apporter à la position du membre après l'opération.

Puisque notre procédé laisse un membre plus solide dans le sens latéral, puisqu'il conserve tous les éléments ossifiables qui entourent l'articulation, n'exposera-t-il pas plus que les autres à l'ankylose consécutive? C'est là une objection que nous nous sommes adressée avant de pratiquer nos opérations sur l'homme, et qui, nous devons l'avouer, nous a longtemps laissé des doutes, malgré nos résultats expérimentaux.

Nous nous demandions s'il ne suffisait pas de conserver les

(1) *Canstatt's Jahresbericht*, 1860, p. 218.

(2) *Archiv für klin. Chirurg.*, 1862 (*Beiträge zur Lehre von den Resectionen*, par Lücke).

tendons et les muscles, et s'il ne serait pas prudent de sacrifier une partie du périoste. Nos faits cliniques peuvent déjà répondre directement à cette question ; nous n'avons pas observé d'ankylose osseuse. Un seul de nos opérés en a été menacé, à la suite d'une fracture de l'extrémité inférieure de l'humérus, produite par une chute sur le coude, huit mois après la résection, alors qu'il restait encore deux petits trajets fistuleux. Nous avions dû maintenir le membre cinq semaines dans l'immobilité, pour éviter une inflammation suppurative trop forte (voy. plus loin, observ. XLVI).

Chez nos autres opérés, la mobilité est complète, et nous avons eu non-seulement des mouvements de flexion et d'extension, mais de vrais mouvements de pronation et de supination.

Il y a cependant, chez les jeunes sujets dont le périoste jouit de toutes ses propriétés ostéogéniques, une cause de roideur articulaire inhérente à notre procédé, et sur laquelle nous devons appeler l'attention : c'est la trop grande courbure du crochet olécrânien reproduit. Le périoste olécrânien est doué d'une propriété ostéogénique très-marquée ; il s'ossifie rapidement et abondamment chez les jeunes sujets, et il en résulte un crochet recourbé embrassant postérieurement l'humérus, et pouvant gêner l'extension. C'est ce que nous avons déjà signalé chez les chiens (chap. IX, 1re partie, p. 289).

Cette forme recourbée est due à la souplesse de la gaîne périostique, qui est tirée en haut par la rétraction du triceps et appliquée contre la face postérieure de l'humérus. Mais, comme cette déviation ne peut s'opérer que lorsque l'avant-bras est fléchi, nous avons modifié le traitement consécutif, et, au lieu de fléchir l'avant-bras à angle droit, nous le plaçons dans une gouttière fléchie à angle très-obtus, 130 à 150 degrés. Nous n'avons mis ce moyen en pratique que trois fois encore, et nous n'y avons pas trouvé d'inconvénient. Si,

dans cette position, l'ankylose menaçait de se produire, on serait toujours à temps de recourir à l'angle droit, pour avoir un membre plus utile dans l'avenir.

Mais jusqu'ici nous n'avons pas eu d'ankylose, et voici à quoi nous l'attribuons.

Nous avons toujours reséqué une assez grande longueur d'os, 7 et 8 centimètres (l'humérus étant mesuré emboîté dans l'olécrâne). Or, comme nous ne rapprochons jamais les os, nous avons un canal périostéo-capsulaire trop long pour que les ossifications nouvelles puissent se rejoindre.

D'ailleurs, nous le répétons, dans nos expériences sur les résections sous-périostées articulaires, avec conservation intégrale du canal périostéo-capsulaire, nous n'avons jamais observé d'ankylose. De la capsule partent des expansions cellulo-vasculaires qui s'organisent en lames fibreuses, en ménisques incomplets, mais qui ne s'ossifient pas; les ossifications dues aux parties extrêmes du canal, c'est-à-dire à la partie périostique, restent distinctes et ne se fusionnent pas.

Là, cependant, est le danger; mais nous avons le moyen de le prévenir : c'est la mobilisation méthodique et souvent répétée de l'articulation. Aussi faut-il commencer à imprimer des mouvements passifs dès que l'inflammation locale est tombée; on doit les continuer jusqu'à ce que les muscles du malade soient assez forts pour y pourvoir eux-mêmes (1).

Esmarch (2) signale quatorze cas d'ankylose plus ou moins complète sur trente-trois opérés de la première guerre du Schleswig-Holstein. Il attribue ce résultat à l'imperfection du traitement consécutif. Plusieurs opérés avaient été renvoyés

(1) D'après Sprengler (*Canstatt's Jahresbericht*, 1860), le nombre des terminaisons par ankylose osseuse serait de 37 pour 100, pour toutes les résections du coude prises en bloc.

(2) *Ueber Resectionen und Schusswunden*. Kiel, 1851.

dans les hôpitaux danois, où ils furent traités par des chirurgiens qui n'avaient jamais pratiqué la résection du coude, et qui n'étaient probablement pas prévenus des dangers que cette opération peut entraîner après elle.

La question de la mobilisation consécutive de l'article est donc de la plus grande importance ; mais il faut prévoir aussi certaines conditions individuelles qui enlèveraient à ce moyen préventif une partie de son efficacité.

Il est des sujets dont le tissu conjonctif est tout spécialement disposé à l'ossification au voisinage des os irrités. De là, dans certains cas, des ossifications exubérantes, des ostéophytes disséminés dans les tissus voisins. De même qu'il y a des arthrites spontanées qui se terminent fatalement par ankylose, quoi qu'on fasse, de même il pourrait se rencontrer, après la résection, des cas exceptionnels dans lesquels l'ossification dépassera toutes les prévisions. Il faudrait alors alterner, d'une manière méthodique, les émollients et les frictions mercurielles avec les mouvements passifs. Nous croyons très-utile aussi, en pareil cas, de changer la position du membre d'un pansement à l'autre.

S'il était possible de prévoir ces cas, on devrait sacrifier de chaque côté une zone plus ou moins large de la gaîne périostique, et ne conserver que l'appareil ligamento-tendineux ; mais nous raisonnons ici sur des hypothèses, et nous pensons, d'ailleurs, que l'éloignement des surfaces et les mouvements méthodiques préviendront toujours cet inconvénient.

Pour obtenir l'éloignement des surfaces de section des os, nous avons recours à divers moyens, selon les cas et selon la période du traitement. Après l'opération, nous remplissons la cavité de bourdonnets de charpie, et nous rendons au membre sa longueur primitive, avant de le mettre dans la gouttière ou le bandage amidonné.

La contraction musculaire ne rapproche pas les fragments

autant qu'on pourrait le croire à priori. Dans les cas chroniques, les muscles sont déjà atrophiés, et puis, par le fait de la soustraction des extrémités articulaires, un grand nombre de points d'appui fixes ont été perdus. Aussi n'a-t-on pas de peine à conserver au membre la longueur que l'on veut.

Nous avons dit plus haut que, pour éviter le crochet olécrânien, il était préférable de placer le membre dans un état plus voisin de l'extension que de la demi-flexion, et même dans un état d'extension complète.

Comme il est utile de faire varier cet angle, même pendant que la gaîne périostéo-capsulaire a toute sa souplesse, nous avons fait construire une gouttière spéciale qui permet de fléchir ou d'étendre à volonté. Cette gouttière est fixée à une demi-cuirasse très-légère ; elle est en outre articulée au niveau du coude, et, par un mécanisme très-simple (une simple courroie), on fait remonter ou redescendre l'avant-bras. La même gouttière sert aussi pour les résections de l'épaule. Dans ce but, le segment brachial peut être à volonté rapproché ou éloigné du tronc.

Avec cet appareil qui immobilise le coude comme les bandages plâtrés et amidonnés, l'opéré peut se lever, se promener, sans imprimer à la partie malade des secousses douloureuses par les mouvements du reste du corps. Quand le membre n'est plus douloureux et qu'il est seulement trop faible pour se passer de support, une plaque de gutta-percha, moulée sur le coude fléchi, constitue un moyen de contention suffisant.

Mais, indépendamment de la position des os de l'avant-bras dans le sens antéro-postérieur, il faut s'occuper de la position du radius relativement au cubitus. On place généralement l'avant-bras dans une position intermédiaire entre la pronation et la supination. Nous croyons utile de changer souvent cette position, et de placer de temps en temps l'avant-bras en supination, si cette position est facilement supportée. C'est, croyons-

nous, le meilleur moyen d'empêcher le radius de se souder en haut au cubitus et d'arc-bouter contre l'humérus.

Comme conclusion de ces remarques, nous dirons que l'ankylose osseuse nous paraît pouvoir toujours être évitée après la résection du coude. C'est un accident qui tient non pas à la méthode opératoire, mais à un traitement consécutif mal dirigé.

4° Faits cliniques.

Depuis que la conservation du périoste dans les résections est remise à l'ordre du jour, Verneuil nous paraît être le premier chirurgien qui ait appliqué cette méthode opératoire à l'articulation du coude. Il obtint un très-beau résultat immédiat. Deux renflements osseux très-distincts s'étaient développés à l'extrémité des os reséqués. L'opération avait été pratiquée le 29 janvier 1859 (1); mais malheureusement le malade ne put être suivi, et l'on ne sait quelle quantité de mouvement il a recouvrée, et quel a été le résultat définitif de l'opération au point de vue de la reconstitution des extrémités osseuses.

Dans un rapport lu à la Société de chirurgie en 1862, Trélat insista sur les avantages de la conservation du périoste au point de vue de la facilité et de la sûreté d'exécution du manuel opératoire, et, sans se préoccuper de la régénération, il conclut à la supériorité de la méthode nouvelle dans toutes les opérations de ce genre. Plusieurs opérations ont été faites dans ces derniers temps par Follin, Broca, Foucher, Courty, mais les faits, inédits, du reste, sont trop récents pour que nous puissions les faire intervenir. Ils ont seulement paru remarquables à leurs auteurs par la facilité de l'opération.

En Allemagne, la résection sous-périostée du coude a été

(1) Nous fîmes connaître le résultat de cette opération dans les *Comptes rendus de l'Académie des sciences*, le 21 novembre 1859. Verneuil avait présenté son opéré à la Société de chirurgie le 15 juin précédent.

introduite dans la chirurgie d'armée par Neudorfer, lors de la guerre du Schleswig, en 1864 (1). Il pratiqua des résections secondaires, et obtint des résultats remarquables au point de vue de la solidité et de la mobilité de la nouvelle articulation.

Nous avons pratiqué huit fois, dans les cas d'arthrite suppurée, la résection totale du coude par la méthode sous-périostée; deux de nos opérés sont morts d'infection purulente. En y ajoutant quatre cas, dont un suivi de mort, dus à nos collègues Gayet, Dron et Laroyenne, nous avons trois décès sur douze opérations, soit un sur quatre pour toutes ces opérations prises en bloc. Mais, si l'on tient compte de l'âge, on doit établir autrement la proportion de mortalité; c'est sur les sujets âgés que l'opération a été grave. Au-dessous de trente ans, la guérison a toujours eu lieu pour les cas d'arthrite suppurée. La comparaison des faits, dans le tableau ci-joint, permettra, du reste, de les diviser en catégories distinctes à divers points de vue.

Observation XLIV. — *Arthrite fongueuse suppurée du coude. — Résection totale de l'articulation en conservant le périoste, mais par un procédé imparfait. — Retour de tous les mouvements. — Olécrâne remplacé par une masse osseuse unissant efficacement le triceps au cubitus et mobile sur le cubitus. — Extension active. — Épitrochlée de nouvelle formation, aussi saillante que l'épitrochlée normale.* — F. Guillemot, entrée à l'Hôtel-Dieu, salle Saint-Paul, le 5 mars 1863, dix-neuf ans. Arthrite du coude datant de quinze mois; mauvaise santé générale, mal de Pott ancien. On met le coude dans un bandage amidonné; pastilles de potasse autour de l'articulation. Traitement antiscrofuleux. Malgré ce traitement, du pus se forme dans l'articulation; à l'ouverture de l'abcès, on pénètre avec le stylet sur les surfaces articulaires.

*Opération le 23 novembre.* — L'abcès principal s'étant ouvert en arrière de l'articulation, à la fois en dedans et en dehors du triceps, on fait l'incision longitudinale en dehors de ce tendon; du milieu de cette incision on fait une seconde perpendiculaire en dehors (procédé de Roux); on pénètre dans l'articulation, et l'on rejette le triceps en dedans, en conservant sa continuité avec la gaîne périostique du cubitus, mais d'une manière imparfaite. On

(1) *Aus den feldarztlichen Berichte über die Verwundeten in Schleswig*, in *Arch. für klin. Chir.*, vol. VI.

# TABLEAU DES RÉSECTIONS SOUS-PÉRIOSTÉES DE LA TOTALITÉ DE L'ARTICULATION DU COUDE

## PRATIQUÉES DANS LES HÔPITAUX DE LYON (HÔTEL-DIEU, ANTIQUAILLE).

| DATE de L'OPÉRATION. | NOM DU MALADE. | AGE. | NATURE DE LA LÉSION. | LONGUEURS D'OS ENLEVÉES (1). | RÉSULTAT IMMÉDIAT. | CAUSE de LA MORT. | RÉSULTATS DÉFINITIFS. | NOM de L'OPÉRATEUR. |
|---|---|---|---|---|---|---|---|---|
| 1863. | Françoise Guillemot (observation XLIV). | 19. | Arthrite chronique suppurée. | 7 centimètres. | Suites très-simples, malgré la coexistence d'une ostéite vertébrale. | | Parfait résultat au point de vue de la mobilité. — Extension active; mouvements réels de pronation et de supination, l'avant-bras étant fléchi. — Tubérosité interne de l'humérus très-bien reproduite; tubérosité externe rudimentaire. | OLLIER. |
| 1864. | Ursule Castiglione (observation XLV). | 29. | Arthrite suppurée avec séquestre de l'olécrâne. | 7 centimètres. | Pas d'accidents immédiats; rétablissement rapide; deux érysipèles pendant la convalescence. | | Articulation très-solide latéralement et d'une mobilité parfaite dans le sens antéro-postérieur; pas d'intervalle entre les os contigus. — Inflammation et suppuration de la nouvelle articulation, deux ans après l'opération. | OLLIER. |
| 1865. | Jacques Bonniu. | 38. | Arthrite chronique suppurée. Résection pratiquée après deux frissons. | 8 centimètres. | Mort au treizième jour. | Pyohémie. | | OLLIER. |
| 1865. | Baptiste Bain (observation XLVI). | 15. | Arthrite fongueuse suppurée, avec fistules et décollements sous-cutanés très-étendus. | 75 millimètres. | Rétablissement lent, sans accident cependant. Chute sur le coude au 7e mois, et fracture de l'extrémité inférieure de l'humérus au niveau de la tubérosité externe nouvelle. | | Reproduction la plus complète que nous ayons observée. — Courbure trop grande du crochet olécrânien bridant l'extension. — Mouvements limités, mais très-énergiques. | OLLIER. |
| 1865. | Jacques Lassard (observation XLVII). | 13. | Arthrite fongueuse suppurée. | 58 millimètres. | Érysipèle, puis fièvre typhoïde durant la convalescence. Rétablissement complet de la santé générale au quatrième mois. | | Le résultat était déjà très-satisfaisant au point de vue de la mobilité et de la reconstitution de l'articulation, quand le malade est mort de scarlatine après quarante-huit heures de maladie, huit mois après l'opération. | OLLIER. |
| 1865. | Jean-Constant Miller. | 13. | Carie fongueuse. | 55 millimètres. | Excellent. Rétablissement de la santé générale parfaitement obtenu. | | Raccourcissement d'un centimètre. — Membre fléchi à angle droit dans sa situation habituelle, mais mobile. — Mouvements passifs plus étendus que les mouvements actifs. — Fistules incomplétement taries. | DRON. |
| 1865. | Genet Fouquet. | 39. | Tumeur blanche du coude droit datant de vingt-six ans. | 7 centimètres. | Plus de souffrance après l'opération. Convalescence longue. | | Très-bon résultat au point de vue de la forme et de la mobilité. — Articulation solide latéralement. — Mouvements très-énergiques; le malade a repris son métier de sabotier. — Extension presque complète, flexion dépassant un peu l'angle droit. | LAROYENNE. |
| 1866. | Françoise Pignard. | 58. | Arthrite suppurée à la suite de manœuvres faites par un rhabilleur après une entorse ou luxation. | 7 centimètres. | Mort au quinzième jour. | Pyohémie. | | OLLIER. |
| 1866. | Aristide Mermet. | 30. | Tumeur blanche suppurée datant de deux ans. | 7 centimètres. | Mort au quarante-troisième jour. | Érysipèle, infection putride. | | GAYET. |
| 1866. | Françoise Marnu (observation XLVIII). | 28. | Arthrite suppurée aiguë entée sur une arthrite chronique. | 7 centimètres. | La fièvre tombe au huitième jour. Pas de complication ultérieure. | | Ce cas nous paraît devoir être un des plus complets au point de vue de la forme, de la solidité latérale et de la mobilité du membre. | OLLIER. |
| 1866. | Étienne Bonnefond. | 36. | Arthrite chronique suppurée. | 9 centimètres. | | | Opération trop récente pour que le résultat puisse être apprécié au point de vue de la régénération. — Les mouvements actifs deviennent de jour en jour plus étendus; contraction du triceps très-manifeste. | GAYET. |
| 1866. | Marie Pain. | 34. | Ankylose osseuse presque rectiligne. Fistules persistantes. Atrophie très-avancée des muscles avant l'opération. | 10 cent. 1/2 en suivant la courbe post., et 5 cent. 1/2 en suivant la courbe antér. | Suites très-simples. | | Opération encore trop récente. Mouvements passifs de flexion et d'extension très-étendus. — Contraction du biceps commençant à agir sur l'avant-bras trois mois après l'opération. | OLLIER. |

(1) Nous indiquons par ce chiffre la perte de longueur qu'a subie le squelette du membre dans l'extension complète, l'humérus étant emboîté dans le crochet olécrânien et placé dans la même direction que le cubitus. Cette remarque est importante pour apprécier le degré réel de la portion enlevée.

resèque 5 centimètres de l'humérus et 18 millimètres du radius; le cubitus est coupé au même niveau. Cautérisation des fongosités au nitrate d'argent. Bandage amidonné avec attelles de fil de fer, placé immédiatement après l'opération. Une fenêtre est ménagée en arrière pour surveiller la plaie ; position fléchie à angle droit.

*Examen des parties reséquées.* — Les parties reséquées sont atteintes d'ostéite raréfiante. Tissu osseux rouge, feuilleté, formé par des couches concentriques minces et séparées les unes des autres par des espaces spongieux.

Cette opération est bien supportée ; peu de réaction ; intégrité complète de la sensibilité des deux derniers doigts. Au bout de dix jours la plaie a un bon aspect, elle est déjà tapissée d'une couche granuleuse vermeille. Au bout d'un mois apparurent des douleurs lombaires qui firent craindre la formation d'un abcès autour des vertèbres de cette région ; elles se dissipent sous l'influence de vésicatoires volants. Le bandage amidonné, qui avait été enlevé au bout d'un mois, fut replacé encore pour un autre mois. On plaça alors le membre dans une gouttière, de manière à pouvoir surveiller le travail de consolidation et imprimer au besoin des mouvements à l'articulation.

20 février. — La cicatrisation est à peu près complète, il ne reste qu'une petite fistule au niveau de l'incision. La malade commence à fléchir l'avant-bras sur le bras; on sent très-distinctement les contractions du biceps.

5 mars. — La malade fléchit complétement l'avant-bras. Dans l'extension, on ne sent pas distinctement de contraction du triceps; l'état d'atrophie où se trouvaient les muscles avant l'opération, et qui n'a pu qu'augmenter sous le bandage, l'explique. On sent sur l'extrémité inférieure de l'humérus, du côté cubital, une tubérosité de nouvelle formation. Le côté radial présente aussi un gonflement, mais moins prononcé. La mensuration comparative des deux côtés, passant par les mêmes points, donne les résultats suivants :

De l'angle postérieur de l'acromion à l'apophyse styloïde du cubitus :

| | | |
|---|---|---|
| Dans l'extension..... | Côté sain..... | 514 millim. |
| | Côté opéré..... | 490 — |
| Dans la flexion. Le fil mensurateur passant au niveau de la tubérosité externe de l'humérus. | Côté sain..... | 530 millim. |
| | Côté opéré..... | 505 — |

Cette malade est rentrée dans notre service en août 1856 pour des douleurs au niveau de la colonne dorso-lombaire, qui sont déjà revenues plusieurs fois depuis l'opération. Il n'y a cependant pas eu d'abcès. Nous constatons alors le parfait résultat de la résection. La flexion et l'extension sont complètes ; l'extension est manifestement active, on sent le triceps se contracter sous les doigts. Mouvements de pronation et de supination s'exerçant dans l'extension et la flexion de l'avant-bras. Cubitus mal fixé dans

ces mouvements, mais assez cependant pour que le radius tourne visiblement autour de lui.

Voici quelques détails à ce sujet :

L'humérus étant fixé solidement et l'avant-bras étant dans l'extension complète, les mouvements de pronation et de supination s'exécutent très-bien. Le crochet olécrânien ne fixe pas le cubitus d'une manière absolue; on sent une sorte de crépitation au niveau de l'olécrâne, mais cependant la rotation du cubitus est bien moins sensible que celle du radius, qui tourne sur lui. Dans la flexion de l'avant-bras sur le bras, le cubitus est mieux fixé par le crochet olécrânien, mais les mouvements de pronation et de supination ne sont pas plus étendus. Dans l'extension, on sent le triceps se contracter. Quand on ordonne à la malade de lever le bras en l'air, et de fléchir l'avant-bras de manière que la main se place derrière le cou, on se rend compte également de l'action du triceps, en faisant lever et étendre l'avant-bras. Dans ce mouvement d'extension, qui est très-énergique, l'avant-bras se porte un peu en dehors, à cause de la saillie épitrochléenne de nouvelle formation, qui est beaucoup plus développée que l'épicondyle.

Voici les dimensions des différents os du membre.

| | | |
|---|---|---|
| Cubitus du côté opéré. | De l'apophyse styloïde à la partie non contournée de l'olécrâne | 219 millim. |
| | De l'apophyse styloïde au sommet olécrânien, en contournant le crochet de nouvelle formation | 244 — |
| Cubitus du côté sain. | De l'apophyse styloïde au sommet de l'olécrâne | 243 — |
| Humérus du côté opéré. | De l'angle postérieur de l'acromion jusqu'à la pointe saillante de l'épitrochlée, le bras étant rapproché du tronc | 288 — |
| | Du même point au point le plus inférieur du condyle | 288 — |
| Humérus du côté sain. | De l'angle postérieur de l'acromion au point le plus saillant de l'épitrochlée | 295 — |
| | Du même point au point le plus inférieur du condyle | 308 — |

En cherchant à écarter les os de l'avant-bras de ceux du bras, on peut introduire le bout du doigt entre les os contigus, au niveau de l'interligne articulaire. On ne dirait pas qu'on ait enlevé l'extrémité inférieure de l'humérus, l'épitrochlée surtout est très-saillante. L'olécrâne est remplacé par une masse osseuse, ou du moins ostéo-fibreuse, de 25 millimètres de long sur 12 de large, unissant le triceps au cubitus, mais mobile sur ce dernier. L'imperfection du détachement du triceps peut expliquer en partie cette indépendance. L'articulation est peu solide transversalement, elle n'a pas du moins la solidité que nous avons rencontrée dans nos autres observations. L'opérée

se sert de son bras pour tous les usages de la vie, sans gêne et sans souffrance ; il est moins fort que l'autre seulement. L'état général est, du reste, peu satisfaisant, à cause de l'ostéite vertébrale et du fond scrofuleux du tempérament.

Deux faits intéressants, au point de vue de la régénération, nous sont fournis par cette observation.

Il y a d'abord l'inégalité de reproduction entre l'épitrochlée et l'épicondyle. La première tubérosité est parfaitement développée et aussi saillante qu'à l'état normal ; la seconde est rudimentaire. Nous étions indécis sur la cause de cette inégalité, nous ne savions s'il fallait l'attribuer à un accident pathologique, c'est-à-dire à une destruction plus grande du périoste épicondylien par le fait de la maladie ; mais, en examinant les pièces de la résection que nous avons eu soin de conserver, nous avons vu que l'imperfection de notre manuel opératoire était la seule cause à invoquer.

Nous n'avions pas, à cette époque, l'expérience que nous avons aujourd'hui, et nous avions laissé adhérer à l'épicondyle la presque totalité du périoste et des insertions des muscles épicondyliens ; l'épitrochlée, au contraire, avait été parfaitement dénudée.

Ce fait clinique est aussi concluant que nos faits expérimentaux les plus démonstratifs : là où nous avons laissé le périoste, il y a eu régénération ; là où nous l'avons presque complétement enlevé, la régénération a été insensible.

Nous ferons remarquer encore la masse osseuse qui a remplacé l'olécrâne. Cette masse, un peu mobile sur le cubitus, avec lequel elle se continue en formant un angle droit, est ici plus utile que si elle était soudée à ce dernier os. Nous avions maintenu, après l'opération, le membre fléchi à angle droit ; et si l'ossification nouvelle se fût continuée avec le cubitus, elle eût formé un crochet rigide qui aurait, par sa trop grande cour-

bure, fait obstacle à l'extension, comme nous le constaterons dans l'observation XLVI.

Au point de vue de la mobilité et de l'utilité du membre, nous ferons remarquer l'activité de l'extension par le triceps, la possibilité de soulever énergiquement l'avant-bras quand la main est portée derrière la tête, et l'étendue des mouvements de pronation et de supination. Ces derniers mouvements ne s'exécutent pas seulement dans l'extension et par une rotation de la totalité du membre, bras et avant-bras, comme dans les cas ordinaires ; ils s'exécutent dans la flexion.

Observation XLV. — *Résection sous-périostée du coude pour une ostéo-arthrite chronique suppurée, avec séquestre de l'olécrâne et hypertrophie considérable de cette apophyse. — Reproduction des tubérosités humérales et d'une petite pointe olécrânienne. — Rétablissement des mouvements ; solidité remarquable de l'articulation dans le sens latéral. — Inflammation et suppuration consécutive de la nouvelle articulation sous l'influence d'un travail forcé deux ans après l'opération. — Guérison.* — Ursule Castiglione, âgée de vingt-neuf ans, entre, le 17 juin 1864, au n° 102, salle Saint-Paul de l'Hôtel-Dieu de Lyon. Il y a une quinzaine d'années environ, cette femme a eu une arthrite aiguë du coude droit, pour laquelle elle a été traitée pendant six mois, soit à l'Hôtel-Dieu, soit à la Charité. Les mouvements s'étaient en partie rétablis après la guérison, sauf les mouvements d'extension qui s'exécutaient très-imparfaitement. Elle se servait cependant assez bien de son bras, quand, il y a six mois, sans cause connue, le coude a enflé considérablement, est devenu douloureux et les mouvements impossibles. Actuellement, l'avant-bras est dans la flexion à angle droit et en pronation. Les mouvements sont très-douloureux, et le coude a acquis un volume énorme. En arrière, orifice d'un trajet fistuleux, qui conduit dans l'article à travers l'olécrâne. Suppuration abondante, sensibilité vive, surtout en dedans et en arrière. Atrophie considérable du bras et de l'avant-bras, ce qui fait paraître encore l'articulation plus volumineuse. Règles supprimées depuis deux mois. Pas de signes de tuberculisation pulmonaire. —La malade est soumise à un traitement général ; un abcès s'ouvre, le 12 juillet, au devant du coude, et cette nouvelle voie conduit également dans l'article. Le membre est immobilisé dans une gouttière de fil de fer.

15 juillet. — Nouvel abcès en avant. Suppuration abondante, perte de sommeil. L'opération est décidée pour le lendemain.

*Opération le* 16. — Incision verticale de 7 à 8 centimètres, pratiquée à la face postérieure du coude, sur la ligne médiane, mais un peu en dedans, au niveau de l'ouverture de l'abcès ; deuxième incision de 4 à 5 centimètres,

partant du milieu de la première, au niveau de la pointe de l'olécrâne, et se dirigeant en dehors. On dénude alors la tubérosité externe de l'humérus, on poursuit la dénudation du périoste en avant et en arrière avec la sonde-rugine; on détache également sur l'olécrâne les attaches du triceps et leur périoste d'implantation. On écarte avec un crochet mousse le tendon du triceps, qui n'avait pas été très-régulièrement détaché, à cause des ostéophytes, et, portant alors le bras et l'avant-bras en sens inverse, on luxe l'humérus à travers la plaie. Cet os étant bien dénudé de son périoste dans l'étendue de la partie malade, on en retranche 5 centimètres. Les os de l'avant-bras étant malade, on les dénude, et l'on retranche 13 millimètres du radius ; sur le cubitus, en tenant compte de la hauteur de l'olécrâne, on enlève 6 centimètres. En rapprochant tous ces fragments et en les plaçant dans leurs rapports naturels, on voit que 7 centimètres en hauteur ont été enlevés.

Deux ou trois points de suture à la partie supérieure de la plaie pour en diminuer l'étendue. Pansement à la charpie mouillée. Le membre est immobilisé dans une gouttière de fil de fer coudée. Le lendemain, pas de fièvre, pas de douleurs. La sensibilité du petit doigt est conservée. Suites immédiates très-simples. Suppuration rapidement établie.

*Examen des parties retranchées.* — Destruction complète des cartilages articulaires. Aspect rugueux des os; ostéophytes au point où le périoste était adhérent, surtout autour de l'olécrâne ; quelques points dénudés en suppuration entre ces ostéophytes. L'olécrâne est énorme, il mesure 4 centimètres en largeur ; au centre du même os se trouve un petit séquestre qui remplit presque complétement un trajet fistuleux, allant de l'extérieur au centre de l'articulation.

*Suites de l'opération.* — La convalescence fut traversée par quelques complications. La malade eut à subir deux érysipèles; et l'apparition de quelques plaques de pourriture d'hôpital dut être combattue par les moyens appropriés. Pendant toute cette période de temps, le membre fut maintenu immobilisé, suivant les exigences créées par les complications, soit dans une gouttière coudée de fil de fer, soit dans un bandage amidonné fenêtré. La position adoptée était la flexion à angle droit de l'avant-bras sur le bras : l'avant-bras placé dans une position intermédiaire à la pronation et à la supination.

Au 1er janvier 1865, toutes les fistules sont fermées : la malade se sert de son bras pour tricoter, et balayer la salle. Plus de douleurs; la fatigue seule fait reparaître quelques sensations douloureuses, dont l'immobilité triomphe aussitôt. Les mouvements de flexion sont parfaits. Lorsque la malade laisse pencher naturellement le membre supérieur le long du corps, on voit que l'avant-bras fait, avec le bras, un angle à sinus ouvert en avant et dedans, mesurant 170 degrés environ. L'avant-bras est en demi-pronation. Le mouvement d'extension complet est impossible, et ne peut dépasser les 170 degrés signalés plus haut; le mouvement de flexion est à peu près par-

fait et complétement dans la direction normale. Les mouvements d'extension sont *actifs*, rapides ou lentement gradués, au gré de la malade. La nouvelle articulation est très-solide latéralement.

A la fin de décembre la malade est revue, et l'on constate que les mouvements se sont perfectionnés : l'extension est complète et active; il n'y a plus de douleurs. La pronation se fait complétement, l'humérus étant fixé de manière à l'empêcher de tourner. La supination est incomplète. La malade avait repris son travail de femme de ménage, lavant le linge, et exposée par cela même à de fréquents refroidissements. Au printemps 1866, elle commença à souffrir dans sa nouvelle articulation ; une véritable arthrite se forma, et un petit abcès s'ouvrit à la face postérieure de l'articulation. Il en sortit du pus séreux ; aucun séquestre ne fut expulsé. Le stylet pénétrait à une profondeur de 3 centimètres, sans rencontrer d'os dénudé. Cataplasmes, repos ; puis bandage amidonné, continué pendant deux mois. Quand nous sortons le bandage, toute douleur a disparu, mais le membre est amaigri, les muscles atrophiés, et l'on ne sent plus les contractions du triceps; l'extension n'est plus manifestement active.

Nous avons envoyé la malade aux eaux d'Aix en Savoie, d'où elle est revenue au bout d'un mois dans un état très-satisfaisant (1er septembre 1866). Les douleurs ont disparu et les mouvements se sont rétablis. L'extension et la flexion sont cependant moins étendues qu'avant l'abcès ; le membre est encore beaucoup moins fort qu'au premier janvier dernier; à la fin de la journée, il est quelquefois le siége d'un peu de douleur sourde, quand le travail a été pénible.

Voici l'état du membre au 1er octobre :

En examinant les cicatrices, on ne se rend pas un compte exact du procédé employé. L'incision longitudinale paraît avoir été faite en dedans de l'olécrâne ; elle a été tracée cependant à la partie postérieure de cette apophyse, et le triceps a été rejeté en dedans : c'est à la fois à la rétraction cicatricielle et à la déformation des parties par l'épaisseur de l'olécrâne que peut être dû ce changement. L'articulation présente une grande solidité dans le sens latéral ; elle n'est mobile que dans le sens antéro-postérieur : c'est un vrai ginglyme qui s'est reconstitué. Les portions osseuses enlevées, placées dans leur situation normale, c'est-à-dire la trochlée humérale embrassée par le crochet olécrânien, mesurent 7 centimètres (66 millimètres). Le cubitus seul, mesuré séparément, a 55 millimètres, depuis la pointe de l'olécrâne jusqu'au trait de scie. Malgré cette ablation de 7 centimètres, le membre n'est raccourci que de 25 millimètres, 30 millimètres au plus.

Voici du reste les mensurations :

Le bras étant rapproché du tronc, on trouve de l'angle postérieur de l'acromion à l'apophyse styloïde :

En faisant passer le fil mensurateur au niveau du condyle huméral :

Côté sain : 526 millim. Côté opéré : 502 millim.

En faisant passer le fil mensurateur au niveau de l'olécrâne :

Côté sain : 555 millim. Côté opéré : 516 millim.

Cette différence s'explique par la saillie de l'olécrâne du côté sain.

De l'angle postérieur de l'acromion au point le plus inférieur de la saillie condylienne :

Côté sain : 302 millim. Côté opéré : 288 millim.

De la pointe de l'olécrâne à l'apophyse styloïde :

Côté sain : 245 millim. Côté opéré : 202 millim.

On voit, par ces diverses mensurations, que l'humérus, sur 5 centimètres, en a regagné 3 au moins. Quant au cubitus, sur 55 millimètres enlevés, il n'en a regagné que 15 ou 17 au plus. Les mouvements de pronation et de supination sont bien moins complets qu'avant la dernière maladie de l'articulation nouvelle ; ils sont cependant nets, plus marqués lorsqu'ils sont communiqués que volontairement exécutés ; cette diminution nous paraît, par cela même, due à la faiblesse des muscles et à l'immobilité que la malade a dû garder pendant deux mois dans l'appareil amidonné, lorsqu'il a fallu combattre sa nouvelle arthrite.

Ce qu'il y a à faire remarquer dans cette observation, c'est la grande solidité latérale de l'articulation, coïncidant cependant avec une mobilité antéro-postérieure très-étendue. L'extension, longtemps gênée, avait fini par devenir peu à peu aussi complète qu'à l'état sain.

L'inflammation secondaire de la nouvelle articulation et l'issue du pus séreux sont deux accidents intéressants à signaler. Ce n'est pas la première fois, du reste, qu'on a noté des altérations semblables dans l'articulation nouvelle. Cock (1) retira une demi-pinte de sérosité légèrement trouble d'un coude qu'il avait reséqué quelques années auparavant. Ad. Richard (2) a vu, sur un de ses opérés, survenir à la partie postérieure de l'articulation plusieurs tumeurs fluctuantes molles, qui se sont ouvertes spontanément pour laisser écouler un liquide séreux.

(1) *The Lancet*, 1854, et Painetvin, *loc. cit.*, p. 27.

(2) Painetvin *loc. cit.*

Observation XLVI. — *Arthrite fongueuse suppurée. — Ostéite raréfiante sans nécrobiose graisseuse. — Résection totale du coude. — Formation d'un nouvel olécrâne osseux et très-solide, sous la forme d'un crochet fortement recourbé, embrassant l'humérus et limitant l'extension. — Fracture accidentelle de l'extrémité inférieure de l'humérus, portant sur l'os nouveau. — Inflammation vive et suppuration de la nouvelle articulation. — Guérison.* — Baptiste Bain, quinze ans, entre, le 20 juin 1865, salle Saint-Louis, 85. Arthrite du coude, survenue depuis six mois sans cause appréciable. Premier abcès ouvert au niveau de l'épicondyle ; depuis lors de nombreux abcès se sont formés autour de l'articulation. Ils sont restés fistuleux ; plusieurs se sont réunis de manière à former de larges plaies de mauvais aspect, couvertes de fongosités et entourées de décollements sous-cutanés. Le pus qui s'écoulait de ces abcès était grumeleux, mal lié. Pas d'antécédents tuberculeux dans la famille ; poumons sains ; habitus général faisant craindre des tubercules cependant. Avant-bras presque complétement immobile, fléchi à 120 degrés, en demi-pronation. Le coude malade a un diamètre double au moins de celui du coude sain. On pénètre directement dans l'articulation par les larges plaies fongueuses qui se trouvent en arrière.

*Opération.* — Procédé décrit plus haut. Périoste très-peu adhérent ; opération terminée en quinze minutes. — Cautérisation au fer rouge des parties fongueuses de la plaie. Gouttière de fil de fer.

*Examen des pièces anatomiques.* — Le tissu osseux est friable ; il est atteint d'ostéite raréfiante, sans altération graisseuse ; la moelle qui est contenue dans les vacuoles du tissu spongieux est rouge ; les surfaces articulaires sont en grande partie dépouillées de cartilage. Sur les points où le cartilage existe, on l'enlève avec des pinces, sans le moindre effort ; il a perdu toute adhérence à l'os et les extrémités baignent dans la suppuration. Sur la coupe de l'humérus, qui a eu lieu à 55 millimètres au-dessus de la trochlée, on voit que le tissu osseux est composé par des lamelles concentriques assez friables ; la couche extérieure n'est pas plus épaisse que les autres ; il n'y a pas de tissu compacte proprement dit ; l'os a une structure feuilletée. Le cubitus est à peine raréfié et présente la même structure feuilletée. On a enlevé en tout une longueur de 75 millimètres, les os ayant été mesurés dans la situation où ils se trouvent dans l'extension complète, c'est-à-dire la trochlée emboîtée par la surface articulaire du cubitus. La portion du cubitus, mesurée à partir de la pointe de l'olécrâne, représente 5 centimètres ; l'humérus seul a été reséqué sur une longueur de 55 millimètres.

Suites assez simples au point de vue de l'état général ; l'état fongueux de la plaie fut seulement très-long à être modifié. Au bout de dix-huit jours, l'opéré quitte l'Hôtel-Dieu, et revient s'y faire panser tous les soirs. On lui mit (commencement d'août) un bandage amidonné avec une large fenêtre postérieure, après quoi il partit pour la campagne, où il resta

plus longtemps que nous ne l'aurions désiré, car il demeura près de trois mois sans faire de mouvements méthodiques.

A son retour, la cicatrisation était presque complète, il n'y avait plus de douleurs. On le soumit immédiatement à une mobilisation méthodique (douches et bains sulfureux). A ce moment, la reproduction osseuse était très-avancée. En mesurant avec soin l'humérus, on ne trouvait qu'un centimètre et demi de raccourcissement au plus; il y avait deux tubérosités très-épaisses, derrière lesquelles on sentait un olécrâne recourbé en crochet et aussi épais que l'olécrâne normal. C'est la rencontre de ce crochet qui arrêtait l'extension. Pas de mobilité latérale.

L'opéré commençait déjà à se servir efficacement de son bras, quand il fit une chute qui faillit avoir les plus graves conséquences. Il descendait en courant un escalier rapide; le pied glissa, et tout le poids du corps porta sur la main et puis sur le coude malade. Il en résulta une fracture de l'extrémité inférieure de l'humérus, portant sur l'os nouveau. On sentait manifestement un fragment mobile de 15 millimètres de hauteur au niveau de l'épitrochlée. On immobilisa immédiatement l'articulation. Il y eut une suppuration abondante pendant une quinzaine de jours, puis tout rentra dans l'ordre; mais il en résulta une roideur plus grande, et deux mois après, fin avril, quand le malade quitta l'Hôtel-Dieu, il n'avait qu'un mouvement de flexion de 10 degrés environ. Il a sensiblement grandi depuis dix mois, et cependant nous ne constatons que des différences très-minimes, soit entre les deux humérus, soit entre les os de l'avant-bras.

| | | |
|---|---|---|
| HUMÉRUS..... | Côté opéré : 280 millim. | 55 millim. retranchés. |
| | Côté sain : 295 — | |
| CUBITUS. De la pointe de l'olécrâne à l'apophyse styloïde. | Côté opéré : 240 millim. | 50 millim. retranchés. |
| | Côté sain : 251 — | |

Nous revoyons notre opéré le 21 octobre 1866, et nous constatons les mensurations suivantes :

| | | |
|---|---|---|
| HUMÉRUS SAIN... | De l'angle postérieur de l'acromion au point le plus inférieur du condyle... | 302 millim. |
| HUMÉRUS OPÉRÉ.. | De l'angle postérieur de l'acromion au point le plus inférieur du nouveau condyle..... | 287 — |
| CUBITUS SAIN.... | De l'apophyse styloïde à la pointe de l'olécrâne..... | 247 — |
| CUBITUS OPÉRÉ .. | De l'apophyse styloïde à la pointe du crochet olécrânien..... | 257 — |

Une chose est frappante quand on compare ces mesures à celles que nous avons prises huit mois auparavant. Les os ont grandi depuis lors, mais ils sont toujours dans les mêmes rapports, c'est-à-dire qu'il y a, à 2 ou 3 milli-

mètres, près la même différence entre le côté malade et le côté opéré. La théorie devait, du reste, le faire prévoir, car les extrémités cubitales des os du membre supérieur prennent une faible part à l'accroissement du membre.

Ce fait est le plus remarquable, au point de vue de la régénération, que nous ayons observé après la résection du coude. Les tubérosités humérales se sont aussi bien reproduites que chez les chiens dont nous avons décrit les pièces dans notre première partie. On y trouve la même défectuosité dans la forme de certaines parties, c'est-à-dire la courbure du crochet olécrânien qui gêne l'extension. Bien qu'il soit probable que le jeu de l'articulation puisse plus tard émousser cette saillie, ce n'en est pas moins un inconvénient à signaler, afin qu'on puisse le prévenir dans les cas semblables. C'est chez les enfants et les adolescents que ce danger se présentera, aussi faudra-t-il redoubler de soins pour le traitement consécutif, et tenir les os méthodiquement écartés. C'est depuis cette époque que nous avons à peu près renoncé à la flexion à angle droit, et que nous éloignons les surfaces osseuses autant que possible. Cette surabondance de l'ossification nous paraît, du reste, exceptionnelle : c'est un excès qu'on a rarement à combattre; mais, quelque tendance qu'aient les tissus conjonctifs à s'ossifier, nous pensons que, par une mobilisation méthodique, on préviendra l'ankylose. Si, dans le cas précédent, les mouvements sont bornés, c'est que le malade est resté trop longtemps dans l'appareil inamovible, après la fracture de l'humérus. Quoique bornés, du reste, les mouvements de flexion et d'extension sont très-énergiques. (Voy. *Note additionnelle.*)

A mesure que nos faits se multiplient, nous voyons mieux les imperfections de nos premiers procédés, et nous tâchons de leur en substituer de meilleurs. On peut avoir à lutter, dans le cours du traitement, contre certains déplacements des os de l'avant-bras. Quelquefois c'est l'humérus qui tend à glisser en avant;

d'autres fois l'humérus tend à faire saillie en dehors, et les os de l'avant-bras en dedans. Nous attribuons ce dernier déplacement à l'action du triceps, dont le chef interne et le chef médian agissent seuls, le chef externe ayant été privé en partie de ses attaches inférieures et latérales.

On remédie à ces inconvénients par des pressions dans la gouttière, ou une bonne position fixe dans un bandage inamovible. Pour le coude, comme, du reste, pour toutes les articulations qu'on veut faire reconstituer selon leur type physiologique, il faut des soins constants et une surveillance pendant plusieurs mois.

Le traitement consécutif est toujours de la plus haute importance. Des déviations imprévues peuvent survenir, à cause de la rupture de l'équilibre, soit dans la puissance des muscles, soit dans la résistance du canal périostéo-capsulaire. Il faut même se méfier des déviations qui peuvent se produire sous les appareils inamovibles; refaire souvent ces appareils, et, lorsqu'on se sert de la gouttière, exercer des pressions douces dans un sens ou dans l'autre, pour effacer les saillies anormales.

Observation XLVII. — *Arthrite suppurée du coude. — Ostéite raréfiante des extrémités osseuses. — Résection sous-périostée. — Bons résultats immédiats malgré une fièvre typhoïde intercurrente. — Formation de renflements volumineux au niveau de l'extrémité inférieure de l'humérus. — Mort accidentelle huit mois après l'opération.* — An. J. Lassard, treize ans, entre à l'Hôtel-Dieu, salle Saint-Louis, 29 octobre 1865. — A l'entrée du malade, on constate : Arthrite suppurée du coude, ayant débuté il y a dix mois. Nouvel abcès ouvert depuis huit jours. Bras étendu, ne pouvant être fléchi volontairement. Le stylet pénètre dans l'articulation.

*Opération le 12 décembre.* — L'opération est pratiquée très-régulièrement, avec toutes les précautions que nous avons indiquées dans la description générale. Nous retranchons 4 centimètres et demi de l'humérus, 12 millimètres du radius; cubitus coupé au même niveau (mesurant 38 millimètres à partir de la pointe de l'olécrâne). L'olécrâne et l'extrémité de l'humérus sont surtout altérés; il reste encore des débris de cartilage ramolli, qu'on peut détacher avec les doigts; tissu osseux raréfié et très-friable sur tous les

points enlevés. Épiphyses non soudées ; cartilage non ossifié, malgré le voisinage de l'inflammation. — Les suites de l'opération furent d'abord assez simples, le malade ne souffrit plus : le membre avait été placé dans une gouttière demi-fléchie. Malgré l'absence de souffrances, réaction générale vive pendant les dix premiers jours. La convalescence fut retardée par un érysipèle. A la fin de janvier survint une fièvre typhoïde. Au moment de l'invasion de cette maladie, la plaie allait parfaitement ; le malade commençait déjà à fléchir l'avant-bras par la contraction du biceps ; l'articulation se consolidait de jour en jour. A la fin de la fièvre typhoïde, vingt-quatre jours après environ, les tissus étaient devenus flasques et sans consistance, l'articulation était sans solidité. On eût dit que le travail réparateur avait complétement rétrocédé. A la faveur de cette flaccidité des tissus, les os ont de la tendance à se déplacer, l'humérus en dehors, le radius et le cubitus en dedans. On comprime sur l'humérus, toujours retenu dans la gouttière, afin de le repousser en dedans. Six semaines après, la santé générale étant rétablie et l'état local s'étant amélioré, nous envoyons le malade à la campagne ; il n'y avait pas encore de reproduction appréciable. — Il vient nous voir un mois après, dans un état très-satisfaisant. L'articulation a repris sa solidité ; l'avant-bras se fléchit volontairement ; la cicatrisation n'est pas complète cependant, mais on sent l'extrémité de l'humérus terminée par deux renflements latéraux très-marqués. — L'état local s'améliorait de jour en jour, quand notre opéré mourut presque subitement, à la suite d'une maladie de quarante-huit heures, sur laquelle nous n'avons pu être bien renseigné, mais qui paraît avoir été une fièvre scarlatine.

Nous rapporterons une cinquième observation, qui nous paraît surtout intéressante en ce qu'elle nous a permis de suivre le processus réparateur ; nous avons constaté la formation d'un renflement très-large au niveau de l'extrémité inférieure de l'humérus, et d'une masse ostéoïde à la place de l'olécrâne, trois mois après l'opération. Quant à la forme du coude et à la perfection de la mobilité, nous avons tout lieu d'espérer que le résultat sera plus complet encore que dans les faits précédents.

Observation XLVIII. — *Ostéo-arthrite suppurée du coude, sans fongosités. — Accidents aigus. — Résection totale de l'articulation. — Guérison. — Reconstitution de l'articulation sur le type des ginglymes. — Au bout de trois mois, mouvements de flexion et d'extension déjà très-étendus. — Grande solidité latérale de la nouvelle articulation. — Opération trop récente encore pour apprécier le résultat définitif au point de vue de la régénération osseuse.* — Françoise Marnu, vingt-huit ans, entrée à l'Hôtel-Dieu le 7 juin 1866, souffre depuis

trois ans dans l'articulation du coude ; abcès, probablement périarticulaire, au début, car la malade, tout en souffrant de temps à autre, avait pu reprendre son travail. Huit jours avant l'entrée à l'Hôtel-Dieu, ouverture spontanée d'un nouvel abcès qui avait été précédé de douleurs intenses. Gonflement de la région du coude, s'étendant jusqu'au milieu de l'avant-bras ; douleur s'exagérant au moindre mouvement et privant la malade de sommeil depuis plusieurs jours ; pouls à 120. Le mal faisant des progrès, on décide l'opération.

*Opération le 13 juin.* — Nous la pratiquons comme la précédente, d'après toutes les règles que nous avons exposées. Les portions excisées mesurent 7 centimètres quand elles sont placées dans leur situation normale.

*Examen des pièces enlevées.* — Ostéite superficielle, sans ramollissement des os. Du côté de l'humérus, destruction presque complète du condyle, érosion du cartilage de la trochlée. Du côté du cubitus, pas d'augmentation de consistance de l'os, comme pour l'humérus ; érosion du cartilage, qui a disparu sur une partie de la surface articulaire.

Suites immédiates très-simples. Après l'opération, les douleurs disparaissent ; la fièvre tombe au huitième jour. Le bras a été constamment maintenu dans une gouttière coudée à angle obtus.

Le 1er septembre, on commence à imprimer chaque jour des mouvements passifs à l'articulation. Ils s'exécutent sans douleurs. On sent déjà à la place de l'olécrâne un tissu ostéoïde, constituant une masse de 2 centimètres, mobile sur le cubitus. Renflement de même consistance à la place des tubérosités humérales enlevées.

Le 15 octobre, la malade exécute déjà des mouvements actifs de flexion ; le coude a une forme à peu près normale. Pas de dépression au niveau de l'articulation. Les pansements ayant été bien dirigés, il n'y a pas eu de tendance à la subluxation de l'humérus en dehors. L'extrémité inférieure de l'humérus semble seulement un peu portée en avant, mais elle n'empêche pas les mouvements passifs de flexion, qui se font d'une manière complète. L'olécrâne de nouvelle formation est formé par un tissu qui durcit de jour en jour ; il est encore mobile, mais vaguement, sur le reste du cubitus. L'articulation est très-solide latéralement ; les os de l'avant-bras ne ballottent pas sur l'humérus. Les mouvements volontaires de flexion s'exécutent selon un angle de 40 degrés. Il y a déjà des mouvements passifs et actifs de pronation et de supination. Au point de vue de la forme du coude, de la mobilité antéro-postérieure et de la solidité latérale, nous croyons pouvoir espérer un résultat plus complet encore que dans les cas précédents. L'opération avait été faite rigoureusement d'après le procédé exposé plus haut, et les soins consécutifs ont été très-rationnellement dirigés. Entre la pointe de l'olécrâne et l'apophyse styloïde du côté opéré, il n'y a qu'une différence de 7 à 8 millimètres en moins, relativement à la distance qui sépare les mêmes points du côté sain. (Voy. *Note additionnelle.*)

Nous ne rapportons pas en détail l'observation de la malade que nous avons opérée pour une ankylose ; les résultats immédiats sont on ne peut plus satisfaisants, la santé générale est parfaite ; mais l'opération est trop récente pour que nous puissions apprécier le résultat définitif, au point de vue de la reconstitution de l'articulation. La mobilité volontaire se perfectionne de jour en jour. Nous avons, dans ce cas, intentionnellement sacrifié une partie du périoste.

5° Résections partielles du coude. — Gravité relative des résections partielles et des résections totales des diverses articulations.

Nous n'avons pratiqué qu'une seule fois la résection sous-périostée du coude pour un traumatisme récent. Nous fîmes une résection incomplète ; nous n'enlevâmes que l'extrémité inférieure de l'humérus, brisée en trois fragments principaux. La peau était perforée et l'articulation communiquait avec l'air extérieur. Nous fîmes la résection le lendemain de l'accident ; la séparation du périoste et des ligaments sur les fragments fut laborieuse, mais l'opération se fit régulièrement, et toutes les parties fibreuses furent conservées. C'était sur un sujet de quinze ans ; les suites immédiates furent très-simples, et tout nous promettait un excellent résultat, quand, au quinzième jour, survint un frisson violent, début d'une infection purulente qui emporta le malade.

Le peu d'ébranlement qu'occasionna cette opération, la simplicité des suites immédiates, nous font penser qu'on devrait toujours se conduire de la même manière en pareil cas. Bien que l'infection purulente soit survenue, nous croyons que cette complication aurait eu encore plus de chances de se produire, si nous n'avions pas reséqué. D'un autre côté, en reséquant, nous nous mettions dans de meilleures conditions pour éviter

l'ankylose et obtenir une articulation à la fois solide et mobile. Nous avons toujours eu à nous repentir de l'expectation dans les plaies contuses articulaires que nous avons eu à traiter dans notre service d'hôpital.

Mais ici se présente la question de la gravité relative des résections partielles et des résections totales articulaires, que nous n'avons pas encore abordée explicitement, et sur laquelle nous devons nous expliquer, car elle pourrait être soulevée à propos de plusieurs des observations que nous avons déjà citées ou citerons plus loin.

C'est là une question difficile à résoudre au moment actuel. L'incertitude sur la véritable cause de la gravité des plaies articulaires ne permet pas d'être trop absolu sur ce point. On a souvent admis, pour les résections en général, que l'opération est d'autant moins grave, qu'on enlève une plus grande étendue des surfaces articulaires (1).

Nous croyons cette proposition beaucoup trop absolue. A l'épaule, par exemple, la résection de la tête humérale seule est moins grave que la résection totale de l'articulation, c'est-à-dire de la tête et de la cavité glénoïde. Il en est de même à la hanche.

D'après les faits que nous avons observés, nous admettons les propositions suivantes :

La résection partielle d'une des surfaces articulaires est plus grave que la résection de la totalité de l'extrémité osseuse. En ne reséquant qu'une partie de la surface, on a tous les dangers d'une plaie articulaire. Le pus s'accumule dans le reste de l'articulation ; il s'écoule difficilement et reste emprisonné dans les culs-de-sac ou les replis synoviaux.

(1) « Le danger est d'autant moindre, qu'on enlève une plus grande étendue » des surfaces recouvertes par la membrane synoviale. » (A. Guérin, *Éléments de chirurgie opératoire*, page 199.)

Lorsqu'on a enlevé la totalité d'une des surfaces articulaires, les conditions sont changées. On a une surface cartilagineuse en présence de la surface de section de l'os, mais le pus s'écoule librement, l'articulation se trouvant largement ouverte.

Ainsi, au coude, la résection de la trochlée humérale seule nous paraît plus grave que l'ablation de toute l'extrémité inférieure de l'humérus.

Quant à l'ablation de la totalité d'une seule des surfaces articulaires, elle nous paraît moins grave que l'ablation des deux surfaces articulaires opposées; ceci est hors de toute contestation à la hanche ou à l'épaule. Mais, pour des articulations anfractueuses, comme les ginglymes du coude et du genou, nous serions moins absolu. Dans les cas traumatiques, l'ablation d'une seule des surfaces articulaires dans sa totalité nous paraît moins grave, comme pour l'épaule ou la hanche; mais, pour peu que la surface restante soit altérée, nous croyons qu'il vaut mieux faire une résection totale.

6° Reproduction des extrémités articulaires. — Tubérosités humérales. — Crochet olécrânien. — Comparaison des deux extrémités de l'humérus, extrémité scapulaire et extrémité cubitale, au point de vue de la reproduction.

Il ressort des faits que nous avons déjà exposés, que la reproduction des tubérosités humérales et de l'olécrâne s'effectue d'une manière incontestable; quant à celle de l'extrémité du radius, elle est plus douteuse. Il faudrait un examen plus approfondi, c'est-à-dire une dissection, pour en préciser le degré; mais les conditions topographiques de la portion articulaire du radius nous font pressentir qu'il ne faut pas trop compter sur une reproduction régulière. La portion intra-articulaire de cette extrémité est relativement considérable, et nous savons que les portions revêtues de cartilage ne peuvent pas se reproduire.

La reproduction de l'olécrâne s'opère par le périoste détaché de l'os ancien ; la longueur de cette nouvelle apophyse peut être encore augmentée par le prolongement de l'ossification dans le tendon du triceps. Nous pensons même que la prolongation de l'ossification, dans la substance du tendon, est le fait habituel. Ici, en effet, comme pour le tendon d'Achille à la jambe, on rencontre, chez les animaux en expérience, des ossifications en noyaux isolés, en pointe ou en chapelet, se prolongeant dans le tissu tendineux. Ces circonstances nous expliquent pourquoi nous avons eu si peu de raccourcissement du cubitus après nos diverses opérations, malgré la résection d'une longueur considérable.

Dans les cas où les procédés ordinaires ont été employés, on a, ou une articulation lâche avec tissu fibreux intermédiaire, ou bien un raccourcissement égal à la portion d'os enlevée. Avec la méthode sous-périostée, nous avons chez les jeunes sujets un raccourcissement presque insensible, et de plus une articulation solide latéralement. Au point de vue des fonctions du membre, nous constatons, en outre, un résultat plus complet que chez le chien. Nous invoquons, du reste, toujours la même raison en faveur de l'homme, c'est-à-dire la tolérance pour les appareils et la meilleure direction du traitement consécutif.

La reproduction des extrémités osseuses qui constituent le coude, remarquable surtout dans l'observation XLVI, pourrait paraître en désaccord avec une de nos propositions expérimentales. Nous avons dit, en effet (page 267, 1re partie), que des deux extrémités d'un os long, c'est celle qui prend la plus grande part à l'accroissement en longueur, qui se reproduit le mieux. Mais cette proposition, nous le répétons, n'est applicable qu'aux ablations complètes d'un os long. Quand on enlève la totalité de l'humérus, la substance osseuse nouvelle est plus abondante à l'extrémité supérieure qu'à l'extrémité inférieure ;

mais quand on enlève une seule des extrémités osseuses, cette différence n'existe pas d'une manière aussi marquée ; elle n'est pas du moins appréciable.

On n'a qu'à se reporter à la planche VI, où nous avons représenté les pièces provenant d'une résection du coude chez le chien. Nous avons obtenu des résultats semblables chez le chat.

### 7° De l'accroissement du membre après les résections du coude.

Nous avons déjà fait remarquer, dans notre première partie, la différence qu'il y a entre le coude et l'épaule, au point de vue de l'accroissement ultérieur du membre, après la résection de ces deux articulations. Si la résection de l'épaule expose le membre à un arrêt d'accroissement considérable, la résection du coude n'a pas cet inconvénient. On laisse, en effet, dans cette dernière résection, aux os du bras et de l'avant-bras, l'extrémité par laquelle ils prennent la plus grande partie de leur accroissement en longueur.

Tous les faits sont d'accord sur ce point : nos expériences sur les animaux; l'induction que Broca a tirée de ses recherches sur le rachitisme; les observations cliniques sur les ankyloses ou les arthrites suppurées; et enfin les observations que nous avons déjà pu faire sur les résections du coude.

Si nous avions à mettre en présence des résections du coude et de l'épaule pratiquées sur de très-jeunes enfants, nous aurions des différences frappantes; mais nous avons, dans les faits précédents, des moyens de démonstration suffisants.

Que l'on compare, en effet, l'observation de Louise Gaillard (obs. VI) avec celle de Baptiste Bain (obs. XLVI), et l'on verra combien les résultats diffèrent, au point de vue de l'accroissement du membre. Chez Louise Gaillard, après la résec-

tion de l'épaule, le membre ne grandit plus, ou bien ne grandit que d'une manière insensible ; il reste stationnaire pendant que le membre du côté opposé gagne près de 5 centimètres. Chez Baptiste Bain, au contraire, après la résection totale du coude et l'ablation de toutes les épiphyses correspondantes, les deux membres croissent également. En dix mois, le jeune homme grandit d'une manière sensible; son membre supérieur sain s'accroît de 2 centimètres (17 millimètres), et le membre opéré s'accroît de la même longueur pendant ce laps de temps.

La loi d'accroissement des os des membres reçoit donc ici une nouvelle confirmation, et nous n'avons trouvé aucun fait soit clinique, soit expérimental, qui vienne l'infirmer.

Si le membre reste plus court après une résection du coude, ce sera surtout par l'arrêt de développement dû à l'inaction de l'organe, ou bien par le défaut de reproduction des parties enlevées. Quelquefois l'arrêt de développement se sera produit par l'inaction due à la maladie primitive elle-même. Mais, dans aucun cas, cet arrêt de développement ne sera comparable à celui qui suit l'ablation de l'extrémité supérieure de l'humérus.

### 8° Du résultat définitif des résections du coude. — Autopsie de sujets morts plusieurs années après la résection.

Il n'y a rien de si difficile que de comparer entre eux les cas de résection qui sont groupés dans les statistiques. Ces cas ne se ressemblent pas; ils diffèrent non-seulement par la nature de la lésion, par l'étendue des parties retranchées, par le temps au bout duquel a été annoncé le résultat définitif, mais encore par l'optimisme des opérateurs. Les uns annonceront un résultat excellent là où d'autres trouveront à peine de quoi être satisfaits.

La résection du coude est celle, cependant, qui a jusqu'ici

fourni les meilleurs résultats, parce que le membre devient d'une utilité très-grande dès qu'il jouit d'un seul mouvement, la flexion. Pour que ce mouvement s'exécute, il suffit que le biceps et le long supinateur soient conservés ; or les insertions de ces muscles ont été généralement ménagées avec le plus grand soin par tous les opérateurs. Mais, au point de vue de la mobilité du bras sur l'avant-bras, au point de vue de la forme, de l'aspect extérieur du coude, et de la longueur du membre, il y a des différences importantes à signaler, et c'est ici qu'il faut chercher dans une bonne méthode opératoire le moyen de perfectionner les résultats.

Comme pour toutes les articulations, les résections d'une petite longueur d'os, les décapitations des extrémités articulaires, les opérations réduites à l'ablation de quelques esquilles épiphysaires, pourront laisser peu de difformité, et donner de très-bons résultats, au point de vue fonctionnel, quel que soit le procédé employé, pourvu que le traitement consécutif ait été méthodiquement ordonné; mais les ablations de grandes longueurs d'os auront des résultats très-variables.

Le raccourcissement est souvent énorme. Dans les observations qu'a recueillies Painetvin, nous trouvons signalés des raccourcissements très-considérables (9 centimètres dans un cas de Desormeaux, 8 centimètres dans un cas de A. Richard, etc.).

La distance entre l'humérus et les os de l'avant-bras est toujours plus ou moins considérable ; l'avant-bras est flottant, séparé de l'humérus par une cicatrice déprimée ; l'intervalle est comblé par des tissus fibreux, etc.

Quant à l'extension active du membre, nous la croyons impossible dans ces cas-là, et ce n'est qu'après les opérations où l'on a enlevé de petites longueurs d'os, que la cicatrice peut lier efficacement le tendon du triceps au cubitus, et permettre l'extension par la contraction du muscle.

Ce qui explique le succès des résections du coude par les procédés anciens, c'est la hauteur de l'insertion du long supinateur. On avait beau remonter jusqu'à 8 ou 9 centimètres de l'articulation, il restait encore une partie des attaches de ce muscle. Nous pouvons évaluer à 11 ou 12 centimètres la limite extérieure de l'insertion supérieure. Or, pourvu qu'on laisse une portion de cette insertion, cette portion intacte sert de lien et de guide à la portion sectionnée, et dirige sa cicatrisation et sa soudure ultérieure; mais il est facile de concevoir que si l'on ménage l'insertion de toutes ses fibres sur la gaîne périostique, les fonctions du muscle s'exécuteront encore avec plus de régularité et d'énergie.

Diverses autopsies de résections anciennes du coude ont été publiées par Syme, Roux, Thore, Heyfelder, Textor (1), etc. Les points qui peuvent nous intéresser et qui ont été suffisamment spécifiés sont : la forme des extrémités osseuses, la texture de l'articulation et l'implantation des muscles. Or, le plus souvent nous trouvons l'extrémité de l'humérus arrondie (Syme, Thore), plus ou moins renflée (Syme), et unie par des tractus fibreux irréguliers aux os de l'avant-bras.

Le renflement de l'humérus s'observe sans qu'on ait conservé le périoste, à cause de la périostite qui se développe au niveau de la surface de section, et qui produit, jusqu'à une distance de quelques millimètres, quelquefois plus loin, des couches sous-périostales nouvelles ; mais les os ne se sont pas allongés ; ils n'ont rien gagné dans ce sens pour combler le déficit osseux et diminuer le raccourcissement du membre.

Textor a observé une fois l'extrémité de l'humérus en forme de poulie, ressemblant par cela même à la partie enlevée. Nous avons vu (1re partie, planche IV) avec quelle perfection

(1) Voyez Wagner, *loc. cit.*, trad. de Broca, et *Supplément* de Holmes.

et quelle régularité se forme une rainure intercondylienne, quand le périoste des deux tubérosités a été conservé avec soin. Textor a aussi signalé la présence d'une masse osseuse nouvelle d'un quart de pouce, continuant l'olécrâne : c'est le seul auteur, du reste, qui soit affirmatif sur la régénération.

Relativement aux muscles, Textor a trouvé le triceps uni fermement à la cicatrice de la peau, sans rapport avec le cubitus. Dans un cas de Syme, ce muscle était médiatement uni au cubitus, au moyen de la masse des tissus fibreux formés à la partie postérieure de l'articulation.

Nous croyons intéressant de reproduire l'observation détaillée d'une autopsie que Syme a faite en 1855, sur un de ses opérés, dont tous les mouvements s'étaient parfaitement rétablis. C'est la plus remarquable que nous ayons pu découvrir.

Observation XLIX. — *Résection du coude. — Parfait usage du membre. — Autopsie neuf ans après l'opération par* Syme (1).— « Le malade est un homme âgé de trente-huit ans, qui avait été opéré neuf ans auparavant par M. Syme, pour des affections multiples du coude, qui avait eu une convalescence rapide, et depuis avait été employé comme garde sur le chemin de fer d'Édimbourg à Glasgow. Lorsqu'on le questionnait sur l'utilité de son bras, il répondait toujours de même, c'est-à-dire qu'il ne voyait aucune différence entre l'un et l'autre membre, qu'il pouvait lever un poids égal avec chacun d'eux, et que, en se lançant d'un wagon à un autre quand le train était en mouvement, ainsi que dans plusieurs manœuvres aussi dangereuses, il était aussi sûr d'un membre que de l'autre. En comparant avec soin les mouvements des deux articulations, on pouvait observer que l'étendue des mouvements n'était pas si grande du côté où la résection avait été faite que de l'autre ; mais la flexion, l'extension, la pronation et la supination étaient aussi parfaites qu'on pouvait le désirer, pour tous les usages possibles. L'aspect extérieur de l'articulation était merveilleusement naturel ; ce qu'on y constatait de plus saillant était l'absence de l'olécrâne. Le membre n'était pas tout à fait aussi bien musclé que celui du côté opposé. Ce malade mourut des suites d'un accident. Les extrémités des os qui entraient dans la composition de l'articulation du coude furent enlevées après

(1) Holmes, *loc. cit.*, et *the Lancet*, 1855, 3 mars. — *Lectures of clinical Surgery*. — Dans cet article, Syme considère l'incision en H de Moreau comme la meilleure de celles qui ont été proposées.

la mort, et l'on en a vu dans *the Lancet* un dessin, comme il a été dit plus haut. Voici la description de M. Syme, avec les changements de mots rendus nécessaires par ses rapports avec la figure qui l'accompagnait. Le coude avait une apparence très-remarquable : les extrémités osseuses qui en faisaient partie, bien que d'une forme tout à fait différente de l'état normal, étaient assez bien nouées entre elles pour former une articulation ginglymoïdale solide. Le cubitus est dépourvu d'olécrâne et d'apophyse coronoïde, et au lieu d'embrasser l'extrémité de l'humérus, est reçu avec le radius dans l'extrémité fourchue de l'humérus. La forme de ce dernier os semble avoir été produite par deux apophyses, une de chaque côté de l'extrémité reséquée de l'humérus, qui se sont accrues en bas et paraissent être des productions entièrement nouvelles. Le cubitus est séparé de l'humérus par une courte distance : cet intervalle est occupé par un tissu légèrement lâche et vasculaire. Mais le radius forme avec l'humérus une véritable articulation lubrifiée par une synoviale; la surface du radius, vers la pointe où elle touche l'humérus, est arrondie, la partie concave de cet os qui lui correspond se modelant très-exactement sur elle ; ces surfaces sont en partie recouvertes de fibro-cartilage et en partie dénudées, et d'une sécheresse qui rappelle la porcelaine. Mais il est intéressant d'observer que la surface dénudée d'un os est toujours en rapport avec un coussin de fibro-cartilage fixé sur l'autre. Le radius et le cubitus s'articulent aussi entre eux ; la tubérosité du radius sur laquelle s'insère le tendon du biceps est reçue dans une concavité du cubitus formée en partie par l'accroissement de ce dernier os en haut, sous la forme d'une apophyse qui se recourbe sur la tête arrondie du radius, et donne attache à la fois en avant et en arrière à un ligament orbiculaire fort et distinct, qui n'est que lâchement uni au radius et permet à cet os des mouvements de rotation. Pour compenser la perte de la tête du radius, qui a été enlevée dans l'opération, une lèvre proéminente s'est produite autour du bord supérieur de l'os à sa partie externe, et donne ainsi attache au ligament orbiculaire comme la tête naturelle. Entre le radius et le cubitus, il y a en partie une union ligamenteuse lâche, et en partie une véritable articulation lubrifiée par une membrane synoviale. L'expansion d'insertion du tendon du biceps sert à couvrir la partie articulaire du radius pendant que la dépression du cubitus est encroûtée par le tissu cartilagineux le plus parfait qu'on trouve dans ce coude. A l'œil nu, il a tout à fait l'aspect du cartilage, et sous le microscope, il n'en diffère qu'en ce que la structure est d'une nature obscurément fibreuse ; deux forts ligaments latéraux unissent les extrémités des apophyses de l'humérus au ligament orbiculaire d'un côté, et de l'autre côté au cubitus. Une pièce osseuse séparée (sésamoïde) est enchâssée dans l'épaisseur du ligament latéral interne, à son union avec le cubitus. L'extrémité qui prolonge le cubitus en haut est aussi une pièce séparée, unie au reste par des ligaments. Le ligament antérieur de l'articulation a été enlevé ; il était extrêmement fort, comme pour compenser

l'absence d'olécrâne, en bridant en arrière les mouvements de l'avant-bras en deçà de la limite de la complète extension; il s'attachait en haut à la surface antérieure de l'humérus, et en bas au bord du ligament orbiculaire et à la face interne du cubitus. Il y avait aussi un fort ligament postérieur. »

Bien qu'il n'y ait pas eu régénération osseuse des extrémités du radius et du cubitus, et qu'au lieu d'embrasser l'humérus dans sa concavité, le cubitus soit reçu dans une échancrure de ce dernier, le fait est extrêmement remarquable. Il démontre qu'on peut, dans certains cas, obtenir une véritable articulation par les anciens procédés. Mais quels sont ces cas, et dans quelles conditions les anciens procédés produiront-ils ce résultat? Nous avons déjà dit que, dans certaines altérations osseuses, on conservait le périoste sans le savoir et sans le vouloir, et que les articulations pouvaient se rétablir d'une manière satisfaisante lorsqu'on n'avait fait que décapiter les extrémités articulaires. Nous ne voyons dans l'observation, ni quelles longueurs d'os ont été enlevées, ni quel a été le raccourcissement du membre après la guérison. Ce sont là des éléments indispensables pour l'appréciation du fait; mais il y a eu cependant formation de tubérosités humérales nouvelles. Cette reproduction est d'autant plus facilement explicable, que Syme est un des chirurgiens qui ont toujours considéré le périoste comme l'organe de la reproduction des os.

### § III. — Résection de l'articulation radio-carpienne.

Nous n'avons pas pratiqué cette opération sur le vivant; les méthodes de traitement plus simples ont suffi pour nous rendre maître des arthrites chroniques suppurées de cette articulation que nous avons eues à traiter. Mais, bien que nous n'y ayons pas eu recours, nous la croyons parfaitement indiquée dans certains cas. Cette résection a été surtout pratiquée en Angleterre et en

Irlande, dans ces derniers temps, par Erichsen, Fergusson, Butcher, etc.

La multiplicité des os du carpe et la présence d'une synoviale commune donnent des inconvénients spéciaux à cette opération. Les deux rangées sont généralement altérées, et l'on voit souvent la maladie atteindre les métacarpiens eux-mêmes. Mais alors on peut, comme l'ont déjà fait plusieurs chirurgiens, enlever la totalité du carpe et abraser l'extrémité supérieure des métacarpiens.

Nous ne pouvons ici que donner le procédé que nous mettons en usage sur le cadavre, et qui diffère des procédés proposés jusqu'à ce jour, non-seulement en ce qu'il ne sacrifie aucun tendon, mais en ce qu'il conserve tous les rapports des muscles et des tendons avec la gaîne périostéo-capsulaire. On s'est exercé beaucoup pour éviter la section des tendons dans cette opération, mais on en a sacrifié toujours un certain nombre. Bonnet ne voulait conserver que les extenseurs et les fléchisseurs des doigts, par la raison que l'ankylose devant survenir, les mouvements du poignet seraient abolis et les muscles propres deviendraient inutiles.

L'expérience n'a pas justifié cette vue théorique ; et, bien que les faits soient encore peu nombreux, on ne peut pas admettre que l'ankylose soit nécessairement la suite de cette opération. Nous espérons même que, dans certains cas, on pourra obtenir une articulation très-suffisante, comme force et comme mobilité, en suivant les règles de la méthode sous-périostée.

Les auteurs de médecine opératoire signalent une foule d'incisions proposées pour découvrir cette articulation ; ici, comme pour les autres résections, nous nous servons de l'incision longitudinale, en suivant le bord radial du membre, et nous y ajoutons au besoin une incision interne pour extraire le cubitus.

On a attaqué le plus souvent cette articulation par la face dorsale du carpe. Dans plusieurs procédés, on sacrifie les ten-

dons extenseurs. Velpeau fait un lambeau dorsal, mais éloigne les tendons après avoir disséqué la peau. Maisonneuve (1) incise sur le milieu de la face dorsale.

Butcher s'est attaché surtout à respecter les tendons du pouce, désirant seulement conserver le mouvement d'opposition avec les autres doigts (2).

Pétrequin a proposé, dans les cas de nécrose de l'extrémité inférieure, d'aborder l'os latéralement, en repoussant en arrière les tendons des court extenseur et long abducteur du pouce (3).

En France, cette résection a été si rarement pratiquée, qu'on a proposé en réalité plus de procédés qu'on n'a fait d'opérations.

Bœckel, qui a récemment pratiqué deux fois cette résection avec succès, s'est servi de l'incision unique le long du radius, préconisée déjà par Danzel (4), Chassaignac, Larghi. Il regarde comme impossible de conserver la totalité des tendons, et cite spécialement celui du supinateur, comme devant être nécessairement coupé. Il a sacrifié aussi le court extenseur du pouce, craignant que la dénudation et l'écartement de ce tendon ne compromissent ses fonctions dans l'avenir.

Nous croyons qu'on peut faire mieux encore, et dans le pro-

(1) *Clinique chirurgicale*, t. I, p. 606.

(2) *Essays and Reports on operative and conservative Surgery*. Dublin, 1865.

(3) *Traité d'anatomie topographique*, 1844, p. 605.

(4) Danzel (*Archiv für klinische Chirurgie*, 1860) ménage tous les muscles et tendons ; il conserve même celui du long supinateur, mais il ne s'occupe ni de la gaîne périostique, ni de la capsule articulaire. Voici comme il s'exprime au sujet du long supinateur : « Si on laisse son tendon autant que possible intact, *adhérent à un petit morceau de périoste*, il pourra peut-être regagner une insertion fixe, et la *vis medicatrix naturæ*, si féconde en ressources, pourra peut-être lui procurer les conditions nécessaires pour qu'il puisse, après la résection du radius, montrer encore sa force de flexion. » Le but est excellent, et nous croyons que le meilleur moyen de l'atteindre, c'est de détacher la totalité de la gaîne périostéo-capsulaire avec les ligaments et les tendons qui la renforcent.

cédé que nous pratiquons sur le cadavre, le tendon du long supinateur n'est pas coupé. Ce tendon reste adhérent à la gaîne périostique ; par cela même, il ne se retirera pas et conservera son action. Quant au court extenseur et au long abducteur, nous les écartons.

### DESCRIPTION DU PROCÉDÉ OPÉRATOIRE.

1er TEMPS. *Incision de la peau et de la gaîne périostéo-capsulaire.* — Incision longitudinale commençant à 2 ou 3 centimètres au-dessous de l'apophyse styloïde du radius, et se dirigeant en haut dans la direction du bord externe de l'os, un peu en avant toutefois. Cette incision doit être seulement cutanée, afin de ménager la branche dorsale du nerf radial, qui se trouve dans cette direction ; on l'éloignera avec des crochets mousses si on la rencontre sur le trajet de l'incision. L'aponévrose incisée, on a sous les yeux les tendons des court extenseur et long abducteur du pouce, qu'on rejette sur la face dorsale. Ces tendons constituent un point de repère facile à trouver. Ils sont superficiels et contenus dans une coulisse spéciale. On n'a qu'à exciser la gaîne et à écarter les tendons pour apercevoir l'attache du long supinateur. On incise alors le périoste du radius sur la longueur voulue, en dehors du tendon du long supinateur et parallèlement à ce tendon.

2e TEMPS. *Dénudation de l'os.* — Au moyen d'une rugine droite et tranchante, on détache le tendon du long supinateur avec le périoste du radius, de manière que le tendon se continue toujours avec la gaîne périostique. On dénude ainsi l'extrémité inférieure du radius en écartant périoste et capsule. L'articulation étant ouverte, on fléchit la main sur le côté cubital. A mesure que l'articulation s'ouvre par ce mouvement, on détache toutes les parties fibreuses qui résistent. On peut alors (et dans les cas pathologiques ce sera plus facile encore), sans autre incision, dénuder le cubitus en renversant la main sur le côté cubital. La dénudation s'opère de bas en haut, en repoussant les parties molles en haut. Si cette luxation est rendue difficile par des adhérences imprévues ou un obstacle quelconque, on fait une seconde incision le long du cubitus, et l'on dénude cet os séparément. Cette incision n'offre rien de particulier, l'os étant superficiel et n'étant pas contourné par des tendons, comme le radius.

3e TEMPS. *Section des os de l'avant-bras et extraction successive des os du carpe.* — Dans le cas où l'on ne veut reséquer que le radius, on sectionne cet os à la hauteur voulue ; on le saisit avec le davier pour le renverser de haut en bas ; on désarticule ensuite. Mais, si l'on procède comme nous avons indiqué plus haut, c'est-à-dire par le renversement forcé

de la main, on scie à découvert les parties dénudées du radius et du cubitus. Pour enlever le carpe, on exagère ce retournement de la main, de manière à faire saillir la première rangée en dehors des chairs, et l'on enlève successivement chaque os avec une gouge ou un davier. Sur le cadavre, on peut dénuder les deux rangées en masse, et alors les enlever en faisant la désarticulation carpo-métacarpienne.

### § IV. — Résections métacarpo-phalangiennes et phalangiennes.

Nous n'insisterons pas sur ce point ; nous renverrons à ce que nous avons déjà dit à propos de la résection des métacarpiens et des phalanges. C'est au pouce surtout qu'il vaudra la peine de conserver l'articulation, et voici une observation qui montre ce qu'on peut obtenir en pareil cas, même sur un homme qui a dépassé l'âge physiologique de la reproduction osseuse.

Observation L. — *Résection de l'articulation phalangienne du pouce pour une arthrite chronique suppurée, d'origine traumatique. — Ablation du tiers inférieur de la première phalange et du reste de la deuxième phalange qui avait été presque complétement détruite par l'ostéite. — Raccourcissement du doigt d'un centimètre* — Pierre Petit, cinquante-huit ans, entre à l'Hôtel-Dieu le 15 septembre 1865. — Il y a un mois, chute sur le pouce du côté droit ; inflammation consécutive intense, abcès, fistules, issue de deux ou trois petits fragments d'os. Le stylet pénètre dans l'articulation et fait sentir les os dénudés et ramollis. Gonflement considérable des parties molles.

*Opération le* 20 *septembre.* — Sur le bord externe de la face dorsale, incision depuis le milieu de la première phalange jusqu'à la pointe du doigt ; on ouvre du premier coup l'articulation, on détache toutes les parties fibreuses et l'on fait saillir la première phalange en renversant en dedans la phalange unguéale. Section avec les cisailles. La seconde phalange étant réduite à quelques débris osseux ramollis, très-friables, mais encore vasculaires, on nettoie avec la rugine la cavité périostique, de manière à enlever tout ce qui restait d'os. — Appareil à petites attelles antérieure et postérieure. La cicatrisation marche rapidement. On met tantôt les attelles dans le sens latéral, tantôt dans le sens antéro-postérieur. — Au bout de quinze jours, la deuxième phalange peut supporter pendant une heure le doigt de caoutchouc destiné à empêcher le raccourcissement du doigt. Peu à peu l'appareil est supporté plus longtemps.

15 novembre. — On continue l'emploi du doigt de caoutchouc. Le pouce,

comparé avec celui du côté opposé, est raccourci de 8 millimètres. La deuxième phalange acquiert une dureté de plus en plus grande; elle contient un noyau ostéo-fibreux, mobile sur la première. Celle-ci, tuméfiée dans sa partie supérieure, qui n'a pas été touchée, commence à durcir très-sensiblement dans sa partie inférieure.

23 novembre. — Le doigt se fortifiant de jour en jour et le malade pouvant écrire lisiblement, demande à sortir. La flexion de la deuxième phalange est encore très-obscure et tout à fait passive; elle devient de plus en plus sensible. Ce malade a été revu le 1er octobre 1866, un an après l'opération. Nous constatons alors que le pouce opéré s'est un peu raccourci; il a un centimètre de moins que celui du côté opposé. Le raccourcissement paraît porter à la fois sur les deux phalanges, mais spécialement sur la première, celle qui a été reséquée et qui est toujours très-grosse. Elle a au moins une épaisseur double de celle du côté sain. Le doigt n'est nullement douloureux. La deuxième phalange est un peu mobile sur la première, mais cette mobilité est à peu près complétement passive. Le tendon du long fléchisseur n'a qu'une action très-obscure sur la deuxième phalange. Celle-ci a une charpente ostéo-fibreuse très-dure, manifestement osseuse à sa base. Un ongle régulier de forme la recouvre en arrière.

Nous avons fait aussi la résection de l'articulation métacarpo-phalangienne du pouce, en retranchant la moitié du métacarpien et 8 millimètres de la phalange; mais le malade a quitté trop tôt l'Hôtel-Dieu, pour que nous puissions en indiquer le résultat définitif : nous ne l'avons plus revu.

Quant à l'observation précédente, elle nous montre que la régénération des phalanges peut s'opérer d'une manière très-appréciable, malgré l'âge avancé du malade. Il n'y avait pas, sans doute, de phalanges aussi complètes que dans les observations XXIV et XXV; mais il s'était reformé deux masses osseuses, solides, indépendantes, suffisantes pour allonger le pouce et faciliter ses mouvements d'opposition. C'est la limite d'âge la plus avancée que nous trouvions dans nos propres observations. Les propriétés ostéogéniques du périoste s'étaient ranimées sous l'influence d'une irritation d'origine traumatique; il n'y avait pas d'affection diathésique qui contre-balançât l'heureux effet de cette irritation.

Du reste, nous le répétons, c'est par l'expérience ultérieure qu'on déterminera des limites plus exactes pour la période où les os sont susceptibles d'être reproduits. Nous devons attendre les faits et non les devancer, avant d'émettre des propositions plus précises.

---

# CHAPITRE XII.

## RÉSECTIONS SOUS-PÉRIOSTÉES DES ARTICULATIONS DU MEMBRE INFÉRIEUR.

SOMMAIRE. — Résection de l'articulation coxo-fémorale. — Procédé opératoire pour ménager toutes les insertions tendineuses des grand et petit trochanters. — Résection du genou. — Procédé opératoire. — Des conditions nouvelles que crée à cette résection la conservation de toutes les attaches musculaires. — Y a-t-il lieu de rechercher dans certains cas la mobilité de l'articulation? — Résection tibio-tarsienne. — Procédé opératoire. — Faits cliniques. — Des cas dans lesquels il faut enlever l'astragale en même temps que les extrémités du tibia et du péroné. — Utilité de cette résection dans beaucoup de cas où l'amputation est encore considérée comme nécessaire. — De sa valeur dans les cas traumatiques. — Blessures par armes à feu. — Faits de Langenbeck.

Nous n'avons guère que des vues théoriques à exposer pour les résections de la hanche et du genou; mais pour les résections tibio-tarsiennes, nous citerons des faits cliniques déjà très-démonstratifs, au point de vue de la régénération osseuse. Les préceptes classiques, relativement à l'indication des amputations du pied et de la jambe, nous paraissent devoir être revisés; c'est là que la nouvelle méthode de résection peut étendre considérablement le domaine de la chirurgie conservatrice. Nous avons été très-sobre de ces opérations jusqu'ici pour le membre inférieur, à cause des dangers qu'entraînait, pour nos malades, le séjour dans un milieu nosocomial; mais, malgré ces inconvénients, nous croyons que, même dans un hôpital, on pourra

dorénavant restreindre avec succès le nombre des amputations. Dans la chirurgie d'armée, les résections de la hanche et du genou n'ont encore donné que des résultats peu satisfaisants, mais la résection tibio-tarsienne par la méthode sous-périostée a fourni à Langenbeck une série de magnifiques succès.

### § I. — Résection de la hanche.

Nous n'avons pas encore pratiqué sur l'homme la résection de la hanche, à cause de la gravité de cette opération chez les adultes et dans les grands hôpitaux.

Nous n'avons pas, cependant, toujours eu à nous louer de nous être abstenu. Plusieurs de nos tentatives conservatrices, qui paraissaient d'abord avoir été couronnées de succès, ont eu un funeste résultat, et nous regrettons de ne pas avoir fait la résection en temps opportun. C'est, du reste, dans la détermination de l'opportunité que réside la difficulté du problème. Au moment où la résection aurait le plus de chance de réussir, on est encore fondé à espérer la guérison du malade par l'immobilité et un traitement général reconstituant ; on hésite alors d'autant plus, qu'on pratique dans un milieu où la menace constante, soit d'un érysipèle, soit d'une infection purulente, augmente la responsabilité du chirurgien.

C'est chez l'enfant que cette opération donne de bons résultats ; mais elle est suivie d'un arrêt d'accroissement inévitable, si l'on a fait porter la section au-dessous du cartilage de conjugaison. Quand on ne fait que reséquer la tête et le col, c'est-à-dire les portions intra-articulaires du fémur, on n'a pas à se préoccuper de la régénération, qui ne peut avoir lieu, à cause de l'absence de périoste sur la plus grande partie de la portion reséquée. Mais, si l'on était obligé d'exciser au-dessous des tro-

chanters, il serait important de conserver la totalité de la gaîne périostique.

Cette articulation, comme nous l'avons vu dans la partie expérimentale, est de celles qui se rétablissent le mieux après l'ablation de toutes les parties qui la constituent. Le fémur, tiré en haut par les muscles, rencontre le bassin et s'y fixe plus ou moins solidement. Mais les résultats sont bien plus satisfaisants quand on conserve la totalité du canal périostéo-capsulaire ; le fémur est plus solide et s'éloigne moins de la cavité cotyloïde, avec laquelle il continue à s'articuler plus ou moins directement. La conservation de la capsule a toujours pour effet de régulariser le rétablissement de l'articulation. On a en outre l'avantage de manœuvrer dans la loge périostique, et de limiter par là le traumatisme dans une région profonde, où il est toujours dangereux de s'engager.

### DESCRIPTION DU PROCÉDÉ OPÉRATOIRE.

1er TEMPS. *Incision cutanée et intermusculaire.* — Le sujet étant couché sur le côté opposé à la résection, et la cuisse légèrement fléchie sur le bassin (135 degrés), on fait une incision partant de quatre travers de doigt au-dessous de la crête iliaque, et à égale distance en arrière de l'épine iliaque antérieure et supérieure. Cette incision se dirige en bas et un peu en avant, dans la direction des fibres du moyen fessier, jusqu'à la partie saillante du grand trochanter. L'incision doit changer alors de direction et se continuer en avant et en bas, dans l'axe de la diaphyse du fémur. On fait la première partie de l'incision plus ou moins antérieure, selon qu'on veut plus ou moins ménager l'attache trochantérienne des fibres supérieures du grand fessier. Plus l'incision sera postérieure, plus l'écoulement du pus sera facile ; mais comme la seconde partie de l'incision sera favorable pour cet écoulement, on ne devra pas trop s'en préoccuper.

2e TEMPS. *Dénudation du trochanter et du col du fémur.* — La lèvre postérieure de la plaie contenant le grand fessier est écartée avec de larges crochets mousses ; on repousse avec la rugine le tendon du grand fessier en arrière, et le moyen fessier est à découvert. Il faut traverser ce muscle par une incision longitudinale, qui écarte les fibres en les dissociant, sans les couper. Cette incision permet de rejeter de chaque côté la moitié

du moyen fessier, et de conserver ses attaches au périoste trochantérien. On incise de la même manière le petit fessier, qu'on pourrait éviter de diviser cependant, en le reportant en avant avec des crochets mousses; la gaîne périostéo-capsulaire est alors incisée depuis le bourrelet cotyloïdien jusqu'à la cavité digitale du grand trochanter, en suivant le bord supérieur du col fémoral. On continue alors la dénudation de la cavité digitale et du col du fémur, en détachant toutes les insertions tendineuses. Quand la gaîne est largement ouverte, on fait saillir la tête du fémur en arrière, on coupe le ligament rond; on luxe la tête de plus en plus, et l'on dénude de haut en bas la face inférieure du col, le petit trochanter, etc. La division longitudinale des moyen et petit fessiers n'expose pas à la formation d'une boutonnière contractile empêchant la formation du pus, parce que la gaîne périostique reste ouverte à sa partie déclive.

3e TEMPS. *Section de l'os.* — L'os faisant saillie, on le coupe commodément avec une scie à chaîne ou à manche fixe, sur le plan où s'est arrêtée la dissection du périoste.

Cette opération est peut-être un peu longue sur le cadavre d'un homme sain, mais en y mettant le temps nécessaire, on retire l'extrémité supérieure du fémur aussi nette que si elle avait été

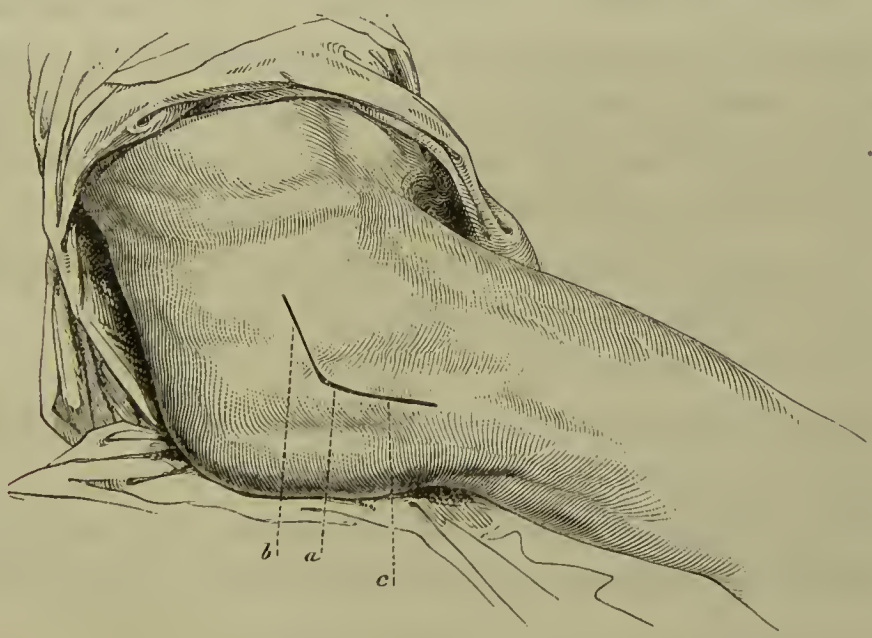


FIG. 43.

*Direction de l'incision pour la résection sous-périostée de la hanche.*

*a*, angle de l'incision correspondant à l'extrémité supérieure du grand trochanter. — *b*, partie supérieure de l'incision. — *c*, partie inférieure. La rencontre de ces deux parties forme un angle de 140 degrés environ.

préparée par une macération prolongée. On n'a, du reste, qu'à la répéter, quand on en trouve l'occasion, sur un cadavre de coxalgique, et l'on voit que les difficultés sont bien moindres sur un os enflammé, et par conséquent dans les cas où l'on aura à intervenir sur le vivant.

On peut même dire que c'est une des résections les plus faciles à exécuter par une seule incision, quand la tête baigne dans le pus. Dès que le bistouri a ouvert une boutonnière assez large, on fait saillir la tête, qu'on resèque à la hauteur voulue.

En pareil cas, les attaches de la plupart des muscles pelvi-trochantériens peuvent être détruites ou compromises par la maladie elle-même; mais cette destruction partielle n'est qu'une raison de plus pour ménager le reste. Pour le fonctionnement ultérieur du membre, on doit se préoccuper surtout de conserver les attaches du grand fessier, qu'on coupe plus ou moins dans la plupart des procédés proposés jusqu'ici; bien que la partie inférieure de ses attaches ne soit pas atteinte dans les procédés à incision semi-lunaire postérieure et supéro-postérieure (Velpeau, Guérin), les fibres coupées se rétractent et perdent, par cela même, une partie de leur puissance.

Il n'a pas été publié de résection de la hanche dans laquelle on ait cherché à conserver méthodiquement le périoste et les attaches des muscles pelvi-trochantériens. Lefort (1), dans son important mémoire, ne s'en préoccupe nullement. Eulenburg (2) ne signale pas non plus de tentatives dans ce sens. Lücke et Hueter, relatant les diverses opérations de Langenbeck dans les mémoires que nous avons déjà cités, ne disent rien à

(1) *Mémoires de l'Académie impériale de médecine de Paris*, 1861.

(2) *Archiv für klinische Chirurgie. — Beiträge zur Statistik und Wurdigung der Huftgelenksresection bei Caries*, 1864.

ce sujet. Tout récemment Laroyenne, à Lyon, a exécuté cette opération d'après les principes essentiels de la méthode; mais la malade ayant succombé peu de jours après, il n'a pas été possible de se rendre compte du résultat physiologique.

### § II. — Résection du genou.

Dans les résections du genou, nous n'avons jamais cherché la régénération de l'os; nous avons placé bout à bout et même suturé le fémur et le tibia pour les maintenir en contact. On peut cependant toujours conserver le périoste, qui sert à souder les deux os à leur périphérie en accumulant autour de leurs bouts les tissus ossifiables. Dans ce but, nous le disséquons en manchette et nous l'étalons sur l'os opposé.

L'ankylose a été toujours considérée comme la seule terminaison désirable; tous les chirurgiens la recherchent pour leurs opérés, et nous avons fait comme eux jusqu'ici, malgré la perfection du ginglyme nouveau que nous avons observé chez les chiens après l'ablation de la totalité du genou. Les usages du membre ne sont pas comparables dans les deux cas: le chien ne se servant de la patte opérée que pour harmoniser sa marche; l'homme ayant besoin d'une jambe solide pour faire le moindre pas.

Nous avons dû nous demander, cependant, si la conservation de la gaîne périostéo-capsulaire ne pouvait pas faire rechercher une autre terminaison. La solidité latérale du ginglyme cubital, obtenu après nos résections du coude, doit faire espérer des résultats analogues pour le genou; et, d'autre part, la conservation intégrale des muscles promet des agents actifs pour la fixation des surfaces contiguës. Avec la conservation de la gaîne périostéo-capsulaire, les conditions changent: autre

chose est d'avoir deux tronçons osseux flottants et sans soutien; autre chose d'obtenir deux surfaces osseuses rapprochées par une ceinture musculaire périphérique. C'est là encore une question qu'il ne faut pas espérer résoudre avec les faits anciens. Jusqu'ici personne ne s'est proposé de faire reconstituer un genou.

Comme les résultats cliniques, les faits expérimentaux devaient faire admettre la nécessité de l'ankylose après la résection totale du genou, et l'on ne pouvait pas avoir l'idée de faire reconstituer sur l'homme une articulation que les expérimentateurs déclaraient incapable de se rétablir chez les animaux.

La mobilité d'une articulation nouvelle, imparfaite dans sa forme, il est vrai, mais entourée de forts ligaments et de muscles vigoureux, n'aurait pas les mêmes inconvénients que la mobilité de deux tronçons osseux qui ont perdu leurs rapports réguliers avec les muscles. Nos doutes sur la nécessité de l'ankylose ont augmenté encore, quand nous avons appris que Langenbeck (1) avait obtenu son plus beau succès, au point de vue de la marche, après la résection du genou, sur un de ses opérés qui avait conservé une articulation mobile.

C'est chez les enfants surtout qu'on pourrait espérer d'obtenir un ginglyme régulier et assez solide pour permettre la marche (2); mais comme la résection du genou a le grave inconvénient de supprimer les extrémités osseuses les plus utiles à l'accroissement du membre inférieur (voy. 1re partie, chap. XII), on aurait, en pareil cas, une fois la croissance achevée, un membre notablement raccourci. Or, ce raccour-

(1) *Deutsche Klinik*, 1863, *loc. cit.*

(2) Au bout de vingt-cinq à trente jours, un jeune chien sur lequel nous avions reséqué le genou s'appuyait sur la patte, avec une articulation déjà formée. Au bout de dix semaines, il pouvait se servir de ses quatre membres pour la marche, la course et le saut. Il y avait une véritable articulation ginglymoïdale; le membre était cependant sensiblement raccourci.

cissement, s'ajoutant à l'imperfection de l'articulation, n'augmenterait-il pas la faiblesse du membre dans l'avenir?

D'autre part, chez les adultes, la diminution des propriétés ostéogéniques du périoste nous exposerait à avoir une articulation trop faible, inégalement solide, et, par cela même, très-mauvaise au point de vue fonctionnel. Ce serait donc sur les sujets de treize à vingt ans que la conservation de la gaîne périostéo-capsulaire aurait le plus de chances de donner un membre réellement utile, malgré sa mobilité.

Nous posons ces questions sans avoir eu l'occasion de les résoudre, depuis, du moins, que nous nous sentons disposé à nous écarter des règles habituelles. Nous ne sommes partisan de la résection du genou, pratiquée dans les grands hôpitaux analogues aux nôtres, que dans d'étroites limites. Nous y avons eu recours trois fois, et trois fois nos malades sont morts. L'un, opéré pour carie, a succombé au bout de dix mois; l'autre est mort de pyohémie, après une résection pour cause traumatique; le troisième, opéré dans de très-mauvaises conditions, au lendemain d'un érysipèle, et dans des circonstances exceptionnelles, est mort cinq jours après, épuisé par la fièvre et la suppuration. Les deux premiers seuls se trouvaient dans d'excellentes conditions, au point de vue de l'opération, et nous ne doutons pas que, dans un autre milieu, ils n'eussent surmonté ses dangers.

Aussi croyons-nous que, dans un milieu moins ravagé par l'érysipèle et la pyohémie, la résection du genou doit être pratiquée plus souvent, en partant de ce fait, cependant, que l'immense majorité des arthrites chroniques du genou guérissent spontanément, chez les jeunes sujets, à l'aide des moyens non sanglants de la thérapeutique articulaire. Les malades se rétablissent quand ils ne sont pas phthisiques; et il faut d'autant moins se presser de reséquer, que, contrairement à ce qui a lieu pour

le coude, la résection n'a pu leur donner jusqu'ici un membre plus utile qu'un membre naturellement ankylosé (1).

Dans les cas traumatiques, nous pensons avec Esmarch, Billroth, Verneuil, etc., qu'on doit y avoir recours, pour les plaies par armes de guerre, par exemple, quand le blessé peut être soigné sur place et dans un milieu convenable.

Il est des cas nombreux où la rotule cariée ne pourra pas être conservée, mais ce ne serait pas là une difficulté. Il faudrait détacher son revêtement périostique antérieur, et l'on ménagerait de cette manière l'action du triceps, qui continuerait à s'insérer sur le tibia.

Mais, nous le répétons, nous émettons ces propositions avec réserve ; il faut attendre les faits cliniques pour se prononcer. Il n'y a qu'un point qui nous paraisse incontestable et acceptable dès à présent : c'est l'utilité de conserver les attaches tendineuses et musculaires, même autour des articulations qu'on veut faire ankyloser, à la condition toutefois qu'on les conserve toutes, afin qu'elles se fassent équilibre. Sans cette circonstance, les muscles conservés pourraient être tout autant de causes de déplacement des os.

C'est par une incision unique au côté externe du genou,

(1) Nous répéterons, du reste, à propos de la résection du genou, ce que nous avons dit déjà au sujet de la thérapeutique générale des lésions articulaires suppurées. Chez les jeunes enfants, l'immobilisation prolongée, les grandes ouvertures, les injections modificatrices, la cautérisation intra-articulaire, le drainage, dispenseront de la résection, et laisseront un membre bien plus utile, malgré l'ankylose, qu'un membre reséqué. Ce sont des traitements longs, ennuyeux, difficiles à suivre avec persévérance dans certaines conditions sociales : mais nous devons faire ressortir leur efficacité en présence d'une mutilation qui amène, il est vrai, une guérison plus rapide, mais qui est toujours grave au point de vue de l'accroissement et du fonctionnement ultérieurs du membre. Nous pratiquons dans un milieu très-riche en maladies articulaires, et nous nous trouvons de moins en moins porté à imiter les chirurgiens anglais pour la facilité avec laquelle ils pratiquent cette opération chez les jeunes enfants.

que nous pratiquons la résection de l'articulation fémoro-tibiale. Chassaignac et Larghi attaquent l'articulation par ce côté, mais l'analogie entre ces procédés et le nôtre ne va pas plus loin. Langenbeck (1) fait une incision antéro-interne, commençant à deux travers de doigt au-dessus de la rotule et un peu en dedans de la ligne médiane, descendant en bas, en suivant la rotule et le ligament rotulien. Nous suivons la voie externe, parce que dans les cas où l'on serait obligé de remonter plus haut sur le fémur, on trouverait moins de tendons à détacher et de muscles à écarter; d'ailleurs l'incision est plus en arrière et plus favorable à l'écoulement du pus. Dans le cas où le condyle interne est très-saillant, il faut faire plus en avant la partie supérieure de l'incision. On facilite par là le déjettement de la rotule en dedans. La présence de la tête du péroné n'est pas un obstacle à l'excision externe.

Voici comment nous procédons :

### DESCRIPTION DU PROCÉDÉ OPÉRATOIRE.

1er TEMPS. *Incision de la peau sur le côté externe de l'articulation, à direction sinueuse.* — La jambe étant un peu fléchie sur la cuisse, on fait sur la face externe de cette dernière, à trois travers de doigt au-dessus de la rotule, une incision commençant au niveau de la bandelette tendineuse du fascia lata, et se dirigeant dans le sens des fibres de la portion externe du triceps, vers l'angle supérieur de la rotule. Elle côtoie ensuite le bord externe de l'os, et vient rejoindre le ligament rotulien, dont elle longe le bord externe. Il est important qu'elle dépasse en bas l'implantation de ce ligament pour faciliter la luxation de la rotule en dedans.

En faisant partir l'incision d'un point plus antérieur, on facilitera l'opération dans son second temps; mais en commençant plus en arrière, on aura l'avantage de donner plus de déclivité à l'ouverture et de favoriser l'écoulement du pus. Quelle que soit la variété de l'incision adoptée, on peut pénétrer du même coup dans la capsule.

2e TEMPS. *Dénudation de l'os; luxation de la rotule en dedans.* — Avec la rugine on dénude d'abord le condyle externe du fémur, en détachant l'inser-

(1) Lücke, *Archiv für klinische Chirurgie*, 1862, et Hueter, même recueil, 1863.

tion du ligament latéral externe, puis l'insertion du jumeau externe. On reprend ensuite la lèvre antérieure de la plaie capsulo-périostique et l'on dénude la partie antérieure du fémur. Puis, on fait bâiller l'articulation ; on sectionne les ligaments croisés, et on luxe la rotule en dedans avec de forts crochets mousses. Sur certains sujets, la saillie du condyle interne rend cette luxation difficile ; aussi, quand le condyle interne est volumineux et trop saillant en avant, faisons-nous l'incision intermusculaire, non pas en dehors, mais en avant, à 15 millimètres de la ligne médiane, entre la partie externe du triceps et le tendon de la portion moyenne ; nous y joignons alors une petite incision perpendiculaire de dégagement en dehors. Le fémur luxé et la jambe repliée en arrière et en dedans, on dégage les insertions ligamenteuses et capsulaires en repoussant en haut la gaîne capsulo-périostique.

3e TEMPS. *Section du fémur ; dénudation du tibia, section du tibia.* — On se conduit ici d'après les règles générales : rien de spécial.

Ici, malgré la conservation de la gaîne périostéo-capsulaire, il faudrait toujours rapprocher les surfaces de section. Ce n'est que chez les très-jeunes enfants qu'on devrait être moins absolu.

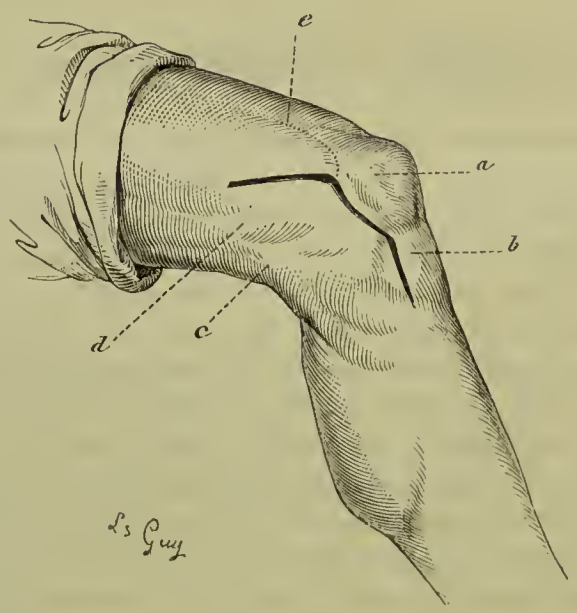


FIG. 44.

*Direction de l'incision pour la résection sous-périostée du genou.*

*a*, rotule. — *b*, ligament rotulien. — *c*, relief du tendon du biceps. — *d*, relief de la bandelette du fascia lata. — *e*, ligne ponctuée indiquant la direction de la partie supérieure de l'incision, dans les cas où le condyle interne est très-saillant. Cette ligne correspond au bord externe du tendon rotulien.

On pourrait espérer à cet âge d'obtenir de nouveaux renflements condyliens, suffisants pour la solidité de l'articulation ; mais chez les adolescents et les adultes, il faudrait toujours mettre les fragments en rapport immédiat. L'ankylose est un résultat imparfait, sans doute, au point de vue physiologique, mais elle doit être encore le but du chirurgien, dans l'incertitude où l'on est d'obtenir une nouvelle articulation.

Comme conclusion, nous dirons que la résection sous-périostée change les conditions du problème. Si l'ankylose doit encore être recherchée, dans la généralité des cas, au moins, le défaut de réunion n'apparaît plus avec les mêmes conséquences fâcheuses. La conservation des attaches tendineuses et ligamenteuses n'empêchera pas l'ankylose ; et dans les cas où l'on croira pouvoir rechercher la mobilité, la présence de la gaîne périostéo-capsulaire sera le seul moyen de faire reconstituer une articulation solide.

### § III. — Résection de l'articulation tibio-tarsienne.

Après avoir été tour à tour approuvée et rejetée, la résection tibio-tarsienne semble reprendre faveur aujourd'hui. Langenbeck a publié cinq succès remarquables, il y a dix-huit mois, et ces succès nous intéressent d'autant plus, qu'ils ont été obtenus par la méthode sous-périostée. Les parties enlevées se sont régénérées d'une manière nettement appréciable, et le fonctionnement du membre a été très-satisfaisant.

Les premiers faits de Moreau, le véritable inventeur de cette résection, en tant qu'opération réglée et appliquée aux arthrites chroniques, avaient été, du reste, très-remarquables ; et l'on ne comprend l'abandon de cette opération que parce qu'elle était passée de la chirurgie de campagne dans la chirurgie

d'hôpital. La résection a en effet moins de chance de réussir dans cette dernière condition, à cause de la nécessité de laisser longtemps le malade au lit, en butte à toutes les complications qu'entraîne le séjour dans une atmosphère nosocomiale. Nous l'avons cependant trois fois pratiquée à l'Hôtel-Dieu, mais nous avons eu soin d'évacuer nos opérés au dehors, dès que la chose nous a été possible. Aucun de nos malades n'a succombé. Chez l'un, nous avons constaté la reproduction de 7 centimètres du tibia au bout de cinquante-cinq jours. Chez deux autres, le travail de réparation a été plus tardif, et ne peut pas encore être définitivement indiqué.

### 1° Procédés opératoires.

Dès les premières résections qu'on a pratiquées, on s'est occupé de ménager tous les tendons qui entourent l'articulation, afin de conserver les mouvements du pied et un appareil de contention active autour de l'articulation. On peut, du reste, se servir, pour les résections sous-périostées, des incisions primitivement conseillées, faites longitudinalement sur chaque os, de chaque côté de la jointure, avec une petite incision perpendiculaire à leur extrémité inférieure (Moreau), ou un prolongement en crochet (Velpeau). Les os sont superficiels et facilement attaquables; le difficile seulement est de scier, quand on ne veut en enlever qu'une petite hauteur. Moreau commençait par couper le péroné, et la section du tibia se trouvait facilitée par cela même.

Voici le procédé que nous employons :

#### DESCRIPTION DU PROCÉDÉ OPÉRATOIRE.

1er TEMPS. *Incision de la peau et de la gaîne périostique sur l'un ou l'autre côté ou les deux côtés à la fois, suivant qu'on veut retrancher un os seul ou les deux os.*— L'incision commence à 7 ou 8 centimètres au-dessus de la malléole

et se termine à un centimètre au-dessous de la pointe. Petite incision perpendiculaire de dégagement en haut et en bas. Avec la rugine ou le détache-tendon, on décolle le périoste et l'on dénude la malléole, de manière à détacher tout le tissu ligamenteux qui s'y insère. Pour détacher le périoste aussi loin que possible sur les faces interne et externe du tibia, il faut que l'incision de dégagement porte en haut sur cette membrane.

2e TEMPS. *Passage de la sonde-rugine et section du tibia.* — Le périoste décollé, on passe la sonde-rugine courbe autour du tibia, et dans la sonde-rugine la scie à chaîne, avec laquelle on sectionnera l'os (voy. fig. 33, page 239). On saisit ensuite le bout du tibia avec un fort davier, on dénude sa face postérieure et la partie de la face externe qui n'avait pas été complétement accessible à l'instrument. On achève de le luxer et on l'extrait. Pour le péroné, on se comporte de la même manière.

Pour que ce procédé soit exécutable, il faut avoir à emporter une longueur de 4 à 5 centimètres de tibia, à compter de la pointe de la malléole; alors l'espace interosseux existe au niveau du point où doit passer la scie à chaîne. Si l'articulation est superficiellement atteinte et qu'on ne veuille enlever qu'une petite hauteur de l'os, il faut d'abord couper la malléole péronière avec un ciseau (Moreau), après l'avoir dépouillée de son enveloppe périostéo-ligamenteuse, ou bien la sectionner avec une des scies de Heine, Martin, etc. Puis on luxe le tibia en dedans, en renversant le pied en dehors, et avec une scie pointue, on retranche l'extrémité articulaire du tibia à la hauteur voulue.

### 2° Faits cliniques.

La reproduction de l'extrémité inférieure s'effectue d'une manière remarquable par l'abondance et la rapidité de formation de l'ossification nouvelle. Langenbeck a fait aussi la même remarque; il croit cette extrémité spécialement favorisée sous ce rapport. Nous ne pensons pas qu'il y ait rien de spécial; elle se reproduit comme toutes les autres parties du squelette,

en raison directe de son épaisseur et de l'abondance du périoste qui la recouvre.

Observation LI. — *Résection sous-périostée de l'extrémité inférieure (7 centimètres) du tibia, pratiquée après une tentative infructueuse d'évidement. — Reproduction de la portion du tibia enlevée. Persistance de quelques fistules dues à la continuation de la maladie dans l'astragale seulement abrasé.* — André Dervieux, âgé de vingt-cinq ans, de Saint-Pierre-de-Bœuf (Loire), entre à l'Hôtel-Dieu de Lyon, le 10 avril 1864, salle Saint-Louis, pour une ostéite de l'extrémité inférieure du tibia, avec gonflement considérable et fistules multiples ossifluentes.

Il y a douze ans, ce malade se fit à l'articulation tibio-tarsienne gauche une entorse qui fut mal soignée. A la suite de cet accident survinrent un gonflement et des douleurs qui empêchaient non-seulement la marche, mais encore tout mouvement du pied. Ces symptômes s'amendaient sous l'influence d'un traitement approprié, et la guérison semblait proche, quand Dervieux fit une nouvelle chute, six mois après la première entorse; la douleur perçue fut tellement vive, que le malade en eut une syncope.

Réapparition de la douleur et de la tuméfaction, et enfin suppuration qui se fit jour au dehors en plusieurs points. Ces abcès devinrent l'origine de fistules qui ne se tarirent qu'après l'élimination d'un petit séquestre. Le malade reprit alors son travail. Il arriva ainsi, jusqu'à l'année dernière, sans voir l'affection se réveiller; mais, à la suite d'une marche forcée, les symptômes inflammatoires reparurent avec intensité et les trajets fistuleux se rétablirent.

Au moment de son entrée, les fistules suppuraient abondamment; le gonflement de l'extrémité inférieure du tibia était énorme; le cou-de-pied était aussi gros que le genou; l'atrophie générale du membre faisait encore ressortir cette tuméfaction.

Le membre gauche, d'ailleurs, est de 4 centimètres plus court que le membre droit.

| | |
|---|---|
| Le péroné du côté droit mesure | $0^m,365$ |
| — gauche | $0^m,340$ |
| Le fémur droit | $0^m,430$ |
| — gauche | $0^m,415$ |

La mensuration du tibia avec un fil est impraticable, en raison de la tuméfaction énorme de son extrémité inférieure. Le stylet, introduit par les fistules, pénètre jusqu'à l'os et s'enfonce dans son tissu; on peut même le faire pénétrer de part en part dans le sens transversal. État général assez bon; chloro-anémie; pas de signes de tubercules pulmonaires. Comme le malade ne souffrait pas et n'avait point de fièvre, on attendit jusqu'au 19 juillet avant d'intervenir; un traitement général antiscrofuleux fut seulement prescrit.

*Évidement du tibia le 19 juillet.* — Réunissant par une incision deux des fistules qui se trouvent au niveau de la malléole interne, on pénètre avec la gouge dans l'articulation et l'on évide l'extrémité inférieure du tibia, ramollie et friable. On retire, par cette manœuvre, un tissu spongieux, raréfié, mêlé de sanie et de fongosités violacées ; le péroné ne paraît pas atteint ; l'astragale, malade, est abrasé dans sa face supérieure : par cette dernière manœuvre, on détache des débris encore persistants des cartilages articulaires ulcérés. Au milieu des fongosités tibiales se trouvent quelques petits séquestres encore vasculaires. Après avoir évidé l'extrémité inférieure du tibia et y avoir creusé une cavité de 2 centimètres de diamètre au moins, on en modifie les parois avec le cautère actuel. Après cette opération, le malade eut une réaction assez modérée. Pansements d'abord à l'eau froide, puis avec un mélange à parties égales de poudres de charbon et de quinquina. Mais le gonflement ne disparut pas, et la suppuration ainsi que les fistules persistèrent. Trois nouveaux abcès se formèrent en septembre, en octobre, en décembre. On essaye en vain de divers médicaments topiques excitants, de la compression avec des bandelettes de diachylon. L'état général se maintient assez bien : on attend ainsi jusqu'au 12 janvier. Comme, à cette époque, la portion tuméfiée du membre malade ne revenait pas sur elle-même, que la cavité évidée ne se remplissait pas de tissu osseux, nous nous décidons à intervenir de nouveau, et à pratiquer une résection sous-périostée de l'extrémité inférieure du tibia. L'opération est pratiquée le 14 janvier.

*État local au moment de l'opération.* — Tuméfaction considérable du tibia au niveau des malléoles ; le diamètre bimalléolaire est double de celui du côté sain. Quatre fistules persistent et permettent de conduire le stylet dans la cavité creusée par l'évidement.

*Opération.* — Incision verticale de 10 à 11 centimètres, commençant à un centimètre au-dessous de la malléole interne et remontant le long du tibia ; du premier coup on arrive à l'os. On se sert alors de la sonde-rugine pour décoller les deux lèvres de l'incision périostique ; le périoste est très-épaissi. A chaque extrémité de l'incision verticale et perpendiculairement à son axe, on pratique deux petites incisions de dégagement qui n'intéressent que la peau. Les deux lèvres de la plaie cutanée sont alors réclinées et maintenues avec des crochets mousses. On détache le périoste tout autour du tibia en se servant de sondes-rugines de courbures variées. Au niveau de la malléole interne, les ligaments articulaires sont détachés avec le périoste, sur lequel ils s'implantent. Ce fut le temps le plus laborieux de l'opération. Le tibia étant bien dénudé, on conduit une scie à chaîne au moyen d'une sonde-rugine à forte courbure passée sous l'os. Elle est placée à 7 centimètres à partir de la pointe de la malléole : l'instrument retiré, on soulève avec un fort davier la portion d'os excisé, et l'on n'a qu'à détacher de minimes adhérences laissées en quelques points. On reconnaît alors, la pièce en main, que l'os a été complétement dépouillé de son périoste. Cela fait, on évide

ou plutôt on abrase l'astragale carié en certains points ; une couche de près d'un centimètre de cet os est ainsi enlevée.

Le péroné n'a pas été touché. On termine en cautérisant la face évidée de l'astragale. Trois points de suture, qui, à la partie supérieure, n'intéressent pas la gaîne périostique, diminuent l'étendue de la plaie, et l'on place le membre entre deux attelles réunies par des bandelettes de diachylon. Irrigations intermittentes à l'eau froide. (*L'état des parties enlevées a été décrit dans l'observation* IV, page 21.)

15 janvier. — Pouls à 120, douleurs assez vives.

17. — Pouls à 128, les douleurs ont cessé depuis la veille; on change l'appareil.

19. — Pouls à 116. Quelques spasmes musculaires dans la jambe ont interrompu le sommeil. Amélioration : le malade demande à manger.

27. — Pouls à 108. Injections alcoolisées. Quelques parcelles d'os nécrosé, venant de l'astragale, sont éliminées. Le pouls tombe ; le malade ne souffre plus, et l'appétit augmente.

1er février. — La cavité de la plaie se rétrécit de plus en plus ; des bourgeons charnus roses, de bonne nature, s'élèvent du fond et surtout de la partie supérieure. La moelle du tibia bourgeonne abondamment. État général excellent.

9. — Application d'un appareil amidonné, dans lequel on ménage des fenêtres au niveau de la plaie.

14. — Menace d'érysipèle : rougeur des lèvres de la plaie, engorgement des ganglions de l'aine, langue sale. Retour à l'état normal par l'administration d'un émétique.

24. — On lève l'appareil et l'on constate d'une façon évidente un commencement de reproduction. On sent, en introduisant le doigt dans la gaîne périostique, une résistance comme cartilagineuse de la partie supérieure, la gaîne est tout à fait comblée ; à la partie inférieure, les bourgeons charnus continuent à végéter et vont se durcissant. Pas de nécrose au niveau de la section.

1er mars. — Cette ossification devient de plus en plus évidente.

6 mars. — On sent manifestement que la continuité du tibia régénéré est rétablie.

20 avril. — La régénération paraît complète dans un espace de 15 centimètres. Le tibia nouveau est aussi gros que l'ancien. La portion osseuse semble effilée et se termine en pointe au milieu des parties encore fibreuses. A cette époque, le malade perdit l'appétit. Il commençait à s'affaiblir, et la cicatrisation restait stationnaire. Le malade est envoyé à la campagne, et rentre à l'Hôtel-Dieu le 2 juillet.

A sa rentrée, on constate que la portion du tibia enlevée est complétement reproduite, sauf la pointe de la malléole, où la reproduction est douteuse. Il n'y a pas d'erreur possible de la mensuration, puisque celle-ci est pratiquée

comparativement sur le tibia et le péroné : ce dernier os, d'ailleurs, ayant servi d'attelle au membre pendant la reproduction, a empêché le tibia de se raccourcir. Cependant le malade a eu, dit-il, un érysipèle et un abcès. Amélioration de l'état général.

Des fistules persistent néanmoins, et le gonflement énorme qui existait avant l'opération n'a pas disparu : il a changé de place et est descendu au niveau de l'astragale; on peut juger par là que la maladie continue dans cet os. — Injections iodées. — Bains sulfureux.

Attribuant la persistance de la suppuration à l'altération de l'astragale, que nous avions seulement abrasé, nous résolûmes d'enlever cet os dans une nouvelle opération. Tous les autres os du tarse étaient sains; les os de la jambe étaient dans un excellent état, et nous pouvions compter que l'ablation complète de l'astragale amènerait une cicatrisation définitive. Malheureusement, notre malade fut pris de dysenterie, et nous ne pûmes mettre ce projet à exécution.

Nous avons eu des nouvelles de ce malade le 25 août 1866. Il a été visité à cette époque par le docteur Viennois, qui nous a fourni les détails suivants : Le malade marche avec une canne dans la maison et appuie le pied par terre; mais lorsqu'il est obligé de faire une longue course, il se sert d'une béquille. Les fistules du côté interne sont fermées ; mais il s'en est formé de nouvelles sur la malléole externe; ces fistules sont intermittentes, elles se tarissent pour se rouvrir au bout d'un certain temps. Le gonflement persiste au niveau de l'astragale, seulement la portion du tibia régénérée se sent très-distinctement sous la peau; il n'y a ni tuméfaction ni sensibilité à ce niveau.

Cette opération est intéressante à deux points de vue ; elle nous montre d'abord avec quelle rapidité l'extrémité du tibia peut se régénérer. Au bout de deux mois, en effet, la partie enlevée était remplacée par une substance de consistance osseuse aussi épaisse et presque aussi longue. Mais, au point de vue clinique, cette observation nous montre encore le danger de la carie de l'astragale et l'insuffisance de l'abrasion de cet os. Aujourd'hui, nous regrettons de ne pas avoir fait d'opération plus radicale, et, si nous avions à traiter un cas pareil, nous enlèverions la totalité de cet os. Moreau, Liston et d'autres chirurgiens en ont fait l'ablation dans des cas semblables, et leurs opérés ont guéri. Ce qui nous empêcha de la faire immédiatement, ce fut l'espoir de voir se cicatriser un os qui ne parais-

sait altéré que superficiellement ; mais la disposition de l'astragale, son isolement sur la plupart de ses faces, le rendent peu propre à éprouver des modifications salutaires, lorsqu'il est une fois envahi par la carie, et surtout atteint d'altération graisseuse.

Aussi, à part les cas où l'altération de l'astragale est très-superficielle, croyons-nous qu'il est préférable d'enlever cet os. C'est surtout chez les enfants que la question doit être ainsi résolue ; car, chez les adultes, la profondeur de l'altération et la propagation, même à un faible degré, de la carie aux autres os du tarse, plaideront en faveur de l'amputation. C'est à ce dernier parti qu'il faudra se résoudre, du reste, si l'opéré ne tient que médiocrement à conserver son membre, et s'il a besoin, pour l'exercice de sa profession, d'un membre solide et capable de supporter une fatigue quotidienne.

Les deux autres faits qui nous appartiennent sont encore trop récents pour que nous puissions donner le résultat définitif de l'opération ; mais nos opérés sont dans d'excellentes conditions, au point de vue de l'état général ; la vie n'est plus en question, et tout nous fait espérer un heureux résultat, au point de vue du fonctionnement du membre. Le travail de régénération est en bonne voie, et l'on distingue très-nettement déjà des tissus ostéoïdes et des plaques osseuses à la place des parties enlevées.

Voici ces deux observations, qui, bien qu'incomplètes, nous fourniront des détails intéressants à signaler. L'une, se rapportant à un cas traumatique pour lequel nous avons pratiqué la résection le lendemain de l'accident, a un intérêt tout particulier, au point de vue de la conservation des membres.

Observation LII. — *Arthrite suppurée du cou-de-pied accompagnée de symptômes graves. — Résection tibio-tarsienne sous-périostée. — Opération trop récente pour apprécier son résultat définitif. — Formation de deux masses ostéoïdes au niveau des malléoles.* — Claudine Colonget, vingt-sept ans, entre à l'Hôtel-Dieu le 7 juillet 1866, n° 100, salle Saint-Paul. — Bonne santé antérieure ; antécédents tuberculeux dans la famille. Il y a cinq mois, douleurs aiguës dans

les deux articulations tibio-tarsiennes et dans le coude gauche. Persistance des douleurs dans le cou-de-pied droit; fièvre; abcès autour de l'articulation. Depuis lors, suppuration continue par une fistule située sous la malléole; la malade garde le lit et sa santé dépérit de jour en jour. A son entrée à l'Hôtel-Dieu, on constate que la suppuration vient de l'articulation: le stylet pénètre entre les surfaces articulaires, et s'enfonce à 7 centimètres, jusque sous la malléole péronière.

*Opération le 17 juillet.* — Résection sous-périostée du tibia et du péroné; les deux os sont sciés, le tibia à 6 centimètres de la pointe de la malléole, le péroné à 5 centimètres. L'astragale, étant superficiellement altéré, est légèrement abrasé et touché au fer rouge. — Bandage amidonné. Les portions d'os enlevées sont atteintes d'ostéite raréfiante, avec dégénérescence graisseuse. Les suites immédiates de cette opération furent assez simples. La fièvre diminue au quatrième jour; les douleurs avaient disparu immédiatement après l'opération. Mais bientôt érysipèle envahissant simultanément les deux jambes, plus intense à la jambe non opérée qu'à la jambe opérée; suppuration bleue; fièvre continue.

Le 25 août, ces accidents s'étant amendés, nous envoyons la malade dans son pays, à Cluny, où elle a été soignée depuis lors par le docteur Symian, chirurgien de l'hôpital de cette ville. La malade a été longtemps à se remettre de la secousse occasionnée par les dernières complications; mais l'état général s'est amélioré peu à peu, et aujourd'hui, 15 octobre, tout fait espérer un heureux résultat. Le pied est dans l'axe de la jambe; la malade la soulève sans peine; il y a toujours de la suppuration et du gonflement au niveau du cou-de-pied, mais le pied acquiert chaque jour plus de mouvement et de solidité. On sent deux masses ostéoïdes au niveau des malléoles, une de chaque côté. (Voy. *Note additionnelle.*)

Nous ferons remarquer que dans cette opération nous n'avons pas scié les os au même niveau, comme le recommandent les préceptes classiques. Avec la possibilité d'obtenir la régénération osseuse, ce précepte doit être changé. Ici, particulièrement, l'abondance du tissu osseux qui se produit à la place de l'extrémité inférieure du tibia permet de conserver le plus de longueur possible du péroné. Chez les sujets avancés en âge, cependant, il faudrait être plus prudent. Mieux vaudrait avoir un membre raccourci qu'un membre dévié.

L'autre observation se rapporte à un cas traumatique. Il s'agissait d'une fracture comminutive de l'extrémité inférieure

du tibia, avec plaie. L'os était brisé en quinze ou vingt fragments, gros ou petits. C'était un cas d'amputation, d'après les idées classiques. Nous hésitâmes d'abord, parce que le blessé était un homme de cinquante ans, et qu'à cet âge-là nous ne pouvions guère compter sur la reproduction du tiers inférieur du tibia par le périoste sain, c'est-à-dire non préparé par une inflammation préalable. Mais notre hésitation ne fut pas de longue durée; le blessé nous déclara formellement ne pas vouloir d'amputation. Nous enlevâmes alors l'extrémité inférieure du tibia, en conservant la totalité du périoste et des parties ligamenteuses de l'articulation tibio-tarsienne. Notre opéré est aujourd'hui dans un état parfait sous le rapport de la santé générale; mais nous ne savons jusqu'où ira le travail réparateur, bien que de jour en jour nous constations un durcissement de plus en plus marqué du tissu nouveau.

Observation LIII. — *Fracture comminutive du tiers inférieur du tibia, avec plusieurs fragments articulaires. — Plaie communiquant avec le foyer de la fracture du tibia. — Fracture sous-cutanée du péroné à la partie moyenne de la jambe. — Résection du tibia sur une longueur de 12 centimètres, y compris toute l'extrémité articulaire inférieure. — Cicatrisation complète de la plaie. — Opération encore trop récente pour apprécier le travail de régénération. — Masse ostéoïde au niveau de la malléole et de la portion juxta-épiphysaire de la diaphyse; prolongement en pointe partant de la surface de section et adhérant au fragment supérieur.* — Pierre Collet, âgé de cinquante ans, tonnelier, est apporté à la salle des opérés le 18 juillet 1866, avec une fracture de la jambe gauche, produite par le choc d'un tonneau plein de vin. Saillie du bord inférieur par la plaie, légère hémorrhagie. Réduction et appareil provisoire. Nous voyons le malade le lendemain matin, et nous constatons une fracture comminutive de la partie inférieure du tibia. Il y avait plusieurs esquilles de 3 à 8 centimètres au niveau de la plaie. En débridant la peau, nous reconnaissons que la fracture communique évidemment avec l'articulation; les traits longitudinaux se prolongent jusqu'à la surface articulaire; la malléole est mobile sur le principal fragment. Le péroné était divisé en trois fragments, mais le foyer ne communiquait pas avec l'air extérieur. — A cause de cette double fracture, de la quantité d'esquilles qu'il fallait enlever et du peu de chance que nous avions d'obtenir une reproduction des parties reséquées, nous parlons au malade de la nécessité d'une amputation; mais il nous

refuse énergiquement. Nous pratiquons alors immédiatement la résection sous-périostée des 12 centimètres inférieurs du tibia. Peu des principaux fragments étaient articulaires. Toutes les esquilles, tous les fragments furent enlevés en laissant le périoste; les insertions ligamenteuses furent complétement détachées. Le fragment supérieur fut reséqué à 3 centimètres de sa pointe, parce qu'il était dénudé de son périoste et que la moelle était broyée. L'opéré fut placé immédiatement dans un bandage amidonné.

20 juillet. — On fend le bandage amidonné, qu'on maintient en place avec une bande roulée. Pouls à 70. Nuit agitée, repos le matin.

24. — Mauvaise nuit, délire; affaissement moral; on enlève le bandage, contre-ouverture en dehors. Pouls à 100.

Comme nous avions en ce moment des érysipèles dans la salle, nous craignîmes cette complication pour notre opéré, et nous le fîmes transporter dans son domicile, en le confiant aux soins éclairés du docteur Viennois, qui a bien voulu se charger de cette tâche difficile. Malgré cette précaution, l'érysipèle se déclare au bout de deux jours. La rougeur monta les jours suivants jusqu'à la cuisse, mais la plaie conserva un bon aspect. — L'état général se maintient assez satisfaisant à certains égards; le pouls ne dépasse pas 100 pulsations. L'érysipèle est éteint le 4 août. A ce moment, la cavité de la plaie est tapissée de bourgeons charnus, le doigt pénètre difficilement jusqu'au cartilage de l'astragale. Le bout du tibia est blanc, dénudé de périoste au niveau de la crête, sur une hauteur de 8 à 10 millimètres; la moelle forme un champignon exubérant dont les bourgeons commencent à se réunir à ceux du périoste qui borne la dénudation.

6 août. — La surface osseuse dénudée présente déjà un léger piqueté vasculaire, les bourgeons charnus s'avancent sur elle de tout son pourtour. L'état général s'améliore : le malade nous paraît hors de danger; il commence à manger des aliments solides.

12 août. — La surface dénudée du tibia est complétement recouverte par les bourgeons charnus; il n'y a pas eu le moindre séquestre, malgré l'exposition de cette portion compacte au milieu d'un foyer de suppuration.

29 août. — Nouvel érysipèle qui amène des abcès au niveau de la région antérieure de la jambe; pas de fusées purulentes profondes; pas d'inflammation des gaînes musculaires. Notre opéré fut soigné alors par notre collègue et ami le docteur Laroyenne, qui fit l'ouverture de plusieurs abcès sous-cutanés à plusieurs jours d'intervalle.

8 septembre. — Rétablissement de la santé générale; fin des complications. Application d'un bandage amidonné; le membre est maintenu dans une bonne position, le pied dans l'axe de la jambe : il avait déjà de la tendance à se porter en dedans. La jambe est un peu raccourcie, parce qu'on n'avait pas cherché à réduire le chevauchement des fragments du péroné; on voulait par là diminuer la longueur de l'espace à combler par la régénération osseuse.

1er octobre. — Plaie complétement cicatrisée.

15 octobre. — On défait le bandage, et l'on sent, au niveau de la malléole et de l'extrémité inférieure de la diaphyse, un tissu dur, comme cartilagineux, ayant 2 à 3 centimètres dans les divers diamètres. Entre cette portion ostéoïde et le bout du fragment du tibia ancien, il n'y a qu'un tissu cicatriciel souple. La santé générale est parfaite; le malade mange presque avec voracité. Il soulève énergiquement le pied à 70 centimètres au-dessus du lit, avec le bandage et sans bandage; mais il ne peut encore marcher.

10 novembre. — On constate une production de consistance osseuse à la partie supérieure : c'est une lame encore mince, mais déjà très-résistante, qui se continue avec le fragment supérieur du tibia. Cette plaque nouvelle, qui a 2 à 3 centimètres de longueur, ne se continue pas encore avec la masse ostéoïde qui est au niveau de la malléole interne; il y a un vide où l'on ne trouve que des tissus manifestement fibreux. (Voy. *Note additionnelle.*)

Mais si ces dernières observations sont encore incomplètes au point de vue de la régénération, nous devons rappeler en faveur des idées conservatrices le fait de Jambon et Aubert, que nous avons déjà rapporté dans le chapitre IX (page 249) : 10 centimètres du tibia avaient été enlevés, sans toucher au péroné ni à l'astragale, et une reproduction parfaite a permis le retour complet des usages du membre.

La plupart des chirurgiens repoussent aujourd'hui la résection tibio-tarsienne. On n'en pratique plus en France depuis longtemps, si ce n'est à de très-rares intervalles, et cependant on n'a qu'à se reporter à trente ans en arrière pour retrouver des faits de la plus grande importance. Nous citerons entre autres ceux de Josse (d'Amiens) (1), qui sont d'autant plus intéressants, que deux d'entre eux se rapportent à des sujets de soixante-huit et soixante-treize ans.

Chez notre opéré, la longueur du tibia qu'il fallait enlever nous faisait hésiter, parce que nous étions exposé à n'avoir qu'une reproduction insuffisante, et par suite un membre trop

(1) *Mélanges de chirurgie pratique*, 1835, p. 310 et suiv. Josse pratiqua une fois avec succès, dans la même séance, une double résection tibio-tarsienne sur le même sujet.

faible pour soutenir le poids du corps. Ce n'était pas seulement une articulation à faire reconstituer, mais une grande portion d'os à faire reproduire.

Jusqu'ici l'événement nous a donné raison; nous avons eu moins de choc opératoire qu'après une amputation de jambe faite dans ces conditions; et notre opéré aura toujours un membre assez solide pour pouvoir marcher avec un appareil, si la reproduction reste incomplète.

Il y a déjà un tissu très-dur à la place de la malléole et de la partie juxta-épiphysaire de la diaphyse, et bien que nous ayons fait les plus grandes réserves sur l'ossification du périoste détaché dans ces conditions (page 96), nous ne serions pas étonné d'avoir à modifier plus tard ces propositions peut-être trop prudentes. Ce qui nous le fait espérer, ce sont les résultats obtenus par Langenbeck après des résections portant sur une égale longueur du tibia. Il est vrai que dans les faits du chirurgien de Berlin, il s'agit de résections secondaires, faites un ou plusieurs mois après l'accident.

### 2° Faits empruntés à d'autres chirurgiens.

Les plus importants et les plus nombreux appartiennent à Langenbeck. Nous les empruntons à une communication qu'il a faite à la Société de médecine de Berlin (1).

« Depuis l'année 1850, j'ai eu quatre fois occasion de prati-

(1) *Ueber Resection des Fussgelenks bei Schussfracturen desselben, nebst Vorstellung eines Falles von subperiostaler Resection der Diaphyse der Tibia und Fibula* (*Berliner klinische Wochenschrift*, 23 janvier 1865), traduit littéralement par Pochoy, interne des hôpitaux de Lyon. — Pour l'intelligence de ces observations, nous ferons remarquer que la longueur du pouce allemand est un peu moindre que celle du pouce français. Le pouce usité en Prusse mesure 26 millimètres ; l'ancien pouce français, 27 millimètres ; le pouce métrique, 30 millimètres.

quer des résections de l'articulation du pied, dans ma pratique privée. Toutes ces opérations ont été pratiquées pour des suppurations traumatiques datant de longtemps. Dans deux cas, il y avait une luxation compliquée du pied ; dans un autre, c'était une luxation avec fracture des deux malléoles. Dans le quatrième cas, il s'agissait d'un officier russe âgé, dont l'articulation du pied avait été, au combat de l'Alma, brisée par une balle Minié. Dans les deux premiers cas, j'ai reséqué un morceau de tibia long de 3 pouces; dans le troisième, les deux malléoles avec les surfaces articulaires de l'astragale ; dans le quatrième, un morceau de tibia, long de 4 pouces, avec la plus grande partie de l'astragale. Dans tous les cas, le périoste fut complétement conservé; la guérison eut lieu sans raccourcissement, et fut suivie d'une reproduction osseuse très-riche. Dans le deuxième et le quatrième cas, la guérison eut lieu avec ankylose; dans le premier et le troisième, avec rétablissement d'une articulation mobile. Ces deux opérés, que j'ai vus depuis à plusieurs reprises, ont une marche complétement normale et sont en état de marcher sans fatigue plusieurs heures de suite.

» On peut comprendre qu'après d'aussi beaux résultats, je devais m'efforcer de transporter cette opération sur les derniers champs de bataille du Schleswig, pour les fractures par armes à feu de l'articulation du pied.

» Les cinq résections de l'articulation du pied que j'ai pratiquées depuis mai jusqu'à août 1864 ont été en somme des opérations secondaires. Les fractures des os étaient si étendues, que l'amputation seule de la jambe pouvait être mise en balance avec la résection.

» Deux fois toute l'articulation du pied (les deux malléoles et l'astragale) fut reséquée; une fois l'extrémité inférieure du tibia et la surface articulaire supérieure de l'astragale; une fois le tibia seul; une fois l'extrémité inférieure du tibia et du

péroné. Ce dernier cas se termina par la mort, compliqué qu'il fut par une gangrène nosocomiale. Les quatre autres étaient, au mois d'octobre, guéris complétement ou très-près de la guérison. Le peu de temps qui m'est accordé me permet seulement de les décrire d'une manière rapide.

» I. Werkmeister, Prusse royale, tambour au régiment des grenadiers du corps n° 8, blessé le 28 mars d'un coup de carabine tiré de très-près : entrée de la balle par la malléole interne, sortie par la malléole externe ; pied gauche. Résection des deux malléoles dans la longueur de 2 pouces et demi, et de la surface articulaire supérieure de l'astragale, le 1er mai, avec le docteur militaire Baum, au lazaret de Rinkenis. — Guérison avec ankylose.

» II. Holcke, fusilier, Prusse royale, blessé le 18 avril, reséqué le 3 mai, dans le lazaret de Rinkenis, avec le chirurgien militaire Weise. Les malléoles reséquées, présentées à l'assemblée, sont divisées en dix-sept fragments, et représentent une longueur de 3 pouces. — Mort par gangrène nosocomiale, le 14 mai 1864.

» III. Volontaire danois. Lieutenant Leth (candidat de théologie), blessé le 29 juin, à Alsen : fracture par arme à feu de l'extrémité inférieure du tibia et du péroné du côté gauche ; entrée de la balle en avant à travers la crête du tibia, sortie en arrière près du tendon d'Achille. Dislocation considérable du pied. Résection d'un morceau de tibia long de 4 pouces (1), le 29 juillet, dans le lazaret du château d'Augustenbourg, avec les docteurs Geisler et Vogelsang. L'extrémité inférieure du tibia, présentée à la Société, est divisée en quatorze gros fragments. La malléole externe, fracturée simplement en travers, et la surface articulaire supérieure de l'astragale dépouillée de son cartilage, furent laissées. — Guérison magnifique.

» IV. Volontaire danois, comte de Wedell-Jurlsberg, blessé le 29 juin, à Alsen : fracture par arme à feu de l'articulation du pied droit. Entrée de la balle tirée de très-près, ras au-dessous de la malléole externe, sortie dans le milieu de la malléole interne.

» Résection de l'extrémité inférieure du tibia et de la surface articulaire supérieure de l'astragale, en tout 3 pouces et demi (la malléole externe non lésée fut laissée), le 19 août, au lazaret de Broagger, avec le docteur Hagemann. — En octobre, guérison presque complète avec jolie forme de l'articulation. Les os présentés forment huit fragments. La portion d'astragale reséquée est fracturée suivant des directions diverses, et contient un morceau de la face articulaire antérieure.

(1) Équivalent à 104 millimètres. (*Note du traducteur.*)

» V. Grœn, de Hadersleben, fusilier au 5e régiment danois, blessé le 29 juin, à Alsen : fracture comminutive complète de l'articulation du pied, avec dislocation considérable du pied. Résection des deux malléoles, extraction de tout l'astragale, le 15 juillet, avec le docteur Vollmer, au lazaret de Windmühle, à Sonderburg. Les os reséqués, présentés à la Société, comprennent les deux malléoles fracturées, dans la longueur d'un pouce et demi, et tout l'astragale divisé en nombreux fragments. — La guérison fut complète en octobre, avec de très-jolies formes du pied.

» Les numéros III et V ne permettent pas de porter un jugement sur la mobilité et l'utilité du membre opéré, parce que, d'après les derniers renseignements qui me sont parvenus au mois de novembre, les blessés n'avaient pas encore essayé de marcher. Je ne puis présenter à la Société que Werkmeister, le premier opéré. Le pied est sans raccourcissement important, ankylosé à angle droit avec la jambe. Les os, enlevés comme vous pouvez le voir, sont remplacés par une production osseuse nouvelle, si abondante, que son volume surpasse notablement celui de l'autre extrémité. L'opéré peut déjà marcher un quart d'heure sans fatigue.

» Toutes les résections de l'articulation furent *sous-périostées ;* le périoste, notablement épaissi, fut détaché des os avec le surtout fibreux des malléoles et les ligaments, au moyen de mon pied-de-biche ou de fins élévateurs. La membrane interosseuse fut conservée avec soin partout où elle existait, fait auquel j'attache une grande importance, parce que cette membrane, assurément très-parente du périoste, d'après mon expérience, s'ossifie vraisemblablement toujours, et, se confondant avec l'os de nouvelle formation, explique la production osseuse volumineuse que nous présente le tambour Werkmeister. Jamais je n'ai dénudé ou blessé les tendons, les vaisseaux ou les nerfs ; j'ai scié les os dans tous les cas, au moyen de petites incisions et de ma scie. Je n'ai enlevé jamais que l'os fracturé comminutivement, laissant les autres, même lorsqu'ils étaient fracturés

transversalement. J'ai toujours pratiqué mon incision cutanée à la face interne du tibia ou à la face externe du péroné; jamais en arrière ou en avant des os. Quand j'avais à enlever les deux malléoles, je pratiquais une incision verticale sur le milieu de chaque os; après avoir scié et enlevé les deux malléoles, si je trouvais l'astragale fracturé comminutivement, je reséquais la face articulaire supérieure de cet os au moyen d'un trait de scie horizontal par l'incision interne (cas Ier).

» Dans le cinquième cas, où j'avais à enlever tout l'astragale, je joignis à l'incision verticale descendant sur le milieu du tibia deux petites incisions horizontales, de manière à former un ⊥ sur la face interne de l'astragale.

» Dans le troisième cas, je me servis des deux ouvertures de la balle, pour les unir au moyen d'une incision transversale sur la face interne du tibia; j'y ajoutai deux incisions courtes, longitudinales, sur la crête et l'angle interne du tibia, tombant au point de terminaison de la première. Par cette forme d'incision se trouvèrent délimités deux lambeaux, qui furent détachés de l'os avec le périoste, et qui, rejetés en haut et en arrière, laissèrent à découvert l'os fracturé.

» Dans aucun cas, l'opération ne présenta de grandes difficultés; dans le cinquième cas, seulement, elle fut longue à cause de l'enlèvement de tout l'astragale. Les incisions opératoires furent unies au moyen de sutures, sauf une petite ouverture laissée pour l'écoulement du pus. Le membre fut enfermé dans un bandage de plâtre, mais la région fut laissée libre au moyen d'une fenêtre faite immédiatement.

» Après vingt-quatre ou trente-six heures, le bandage de plâtre fut rendu imperméable à l'eau, au moyen d'une dissolution de résine de dammar dans l'éther sulfurique, et les bains locaux furent employés. Dans la plupart des cas, le premier bandage plâtré pouvait rester en place de trois à quatre semaines.

» Si à ces cas nous ajoutons la résection pratiquée par Neudörfer, en Schleswig, 1864 (l'épiphyse inférieure du tibia et du péroné furent enlevées, la tête de l'astragale sciée avec conservation du pied ; mouvements libres de la nouvelle articulation, seulement raccourcissement d'un pouce), nous avons sept résections de l'articulation tibio-tarsienne pratiquées à la suite de fractures par armes à feu, parmi lesquelles nous n'avons qu'un cas de mort pour trois guérisons complètes et trois guérisons que l'on peut considérer dès à présent comme certaines.

» Comme conclusion à ce discours, Langenbeck présente le cas suivant de résection sous-périostée de la diaphyse du tibia et du péroné.

» Le sous-officier Reisse, régiment d'infanterie du prince Albrecht de Prusse, reçut, le 18 avril 1864, en pénétrant dans la redoute n° 2, un coup de feu tiré par les soldats qui se précipitaient derrière lui. La balle ayant pénétré dans la jambe gauche, en arrière et en dehors, était sortie par la crête du tibia, à peu près dans le milieu de l'extrémité, et avait occasionné un broiement considérable des deux os. L'hémorrhagie abondante s'arrêta d'elle-même. Pour remédier au déplacement des parties fracturées, le membre fut placé sur l'appareil à fracture de jambe de Heister. Malgré l'emploi de la glace et des autres antiphlogistiques, survint, accompagnée de fièvre et de douleurs intolérables, une infiltration considérable de l'extrémité, qui, malgré les incisions et l'extraction de quelques esquilles, s'étendit bientôt jusqu'au milieu de la cuisse. Les circonstances paraissaient si défavorables à une amputation de la cuisse, que nous la rejetâmes.

» Le 1er mai 1864, je fis la résection avec le docteur Weise et plusieurs collègues. L'incision fut faite suivant la direction de l'ouverture de sortie de la balle. Après avoir mis l'os à nu, aussi loin que s'étendait la fente longitudinale, après avoir détaché avec soin le périoste, scié l'os en haut et en bas, l'avoir élevé en haut, j'arrivai avec le doigt dans une cavité remplie de pus, de parties molles et d'éclats d'os. Ces derniers, déjà isolés ou tenant encore aux parties molles, furent extraits les uns après les autres, après avoir été séparés de leur périoste ; en dernier lieu, un morceau du péroné, long d'un pouce et comprenant toute l'épaisseur de l'os, fut enlevé. Les morceaux de tibia présentés à la Société ont ensemble 4 pouces de long ; je n'ai pu présenter que les seize plus gros fragments : les autres, plus petits, ont été égarés.

» Pour favoriser la sortie du pus, on plaça des mèches. L'application du

bandage de plâtre présenta quelques difficultés, à cause de la grandeur du déficit osseux et de la mobilité consécutive de l'extrémité.

» On tailla dans le bandage quatre fenêtres correspondant à l'incision opératoire et aux anciennes incisions. Pendant les huit premiers jours après l'opération, la fièvre, auparavant considérable, tomba; l'appétit et le sommeil revinrent, et le patient était presque sans douleur dans son bandage de plâtre. Mais alors la suppuration devint plus abondante et plus séreuse; de nouvelles fusées se formèrent, et le bandage de plâtre dut être enlevé pendant une absence que je fis pour aller à Copenhague. Je vis le blessé le 17 mai. Le membre était placé sur l'appareil de Heister; la suppuration, après l'ouverture des fusées, était relativement bonne. Mais il y avait un raccourcissement de la jambe, dont la longueur était auparavant normale, et le patient souffrait dans la blessure, au moindre mouvement.

» Nous résolûmes alors de remettre le bandage de plâtre, mais cela ne parvint pas à diminuer le raccourcissement de l'extrémité. Ce bandage fut renouvelé le 29 mai, et alors on put voir la cicatrisation de la blessure presque complète.

» Tout à coup, le 2 juin, survint, probablement à la suite d'une imprudence, une hémoptysie considérable, dont le patient avait déjà souffert à plusieurs reprises les années précédentes. Le 8 juin, on dut évacuer le patient sur Salzbourg, dans le lazaret de l'ordre Saint-Jean, et là nous renouvelâmes le bandage. Le 8 juin, la blessure était en grande partie cicatrisée, l'endroit de la résection notablement solide; à la suite de l'hémoptysie, le patient était devenu très-anémique.

» Cette hémoptysie revint dans le courant de juin, et mit de nouveau le malade au bord de la tombe. Par des soins zélés, les forces revinrent; l'hémoptysie ne reparut pas, et à la fin d'août la cicatrisation était complète.

» En octobre, le nouvel os avait acquis une telle solidité, qu'on put changer le bandage contre une botte avec tuteur, et que le patient pouvait se promener avec des béquilles.

» L'état actuel de la jambe, comme vous le voyez, est le suivant :

» L'extrémité reséquée est raccourcie de 1 pouce 3/4; le déficit osseux est rempli par une masse osseuse de nouvelle formation, volumineuse, dont l'épaisseur surpasse celle du tibia normal. Dans le milieu de l'espace reséqué, le nouvel os paraît encore avoir une sorte de flexibilité; cependant cela n'est pas très-évident. Le patient porte une bottine avec une semelle élevée, et marche déjà bien; quoiqu'il n'ait quitté ses béquilles que depuis quatorze jours, il retourne déjà sans peine à pied à Moabit, son lieu de naissance, éloigné d'un quart d'heure de Berlin. »

Nous regrettons de ne pas trouver dans ces observations l'indication de l'âge des opérés; ce renseignement eût été d'une grande importance au point de vue des déductions pratiques.

# CHAPITRE XIII

## DE QUELQUES ACCIDENTS DES FRACTURES DUS A L'EXUBÉRANCE OU AU DÉFAUT DU CAL.

SOMMAIRE. — Des paralysies à la suite des fractures. — De la présence des nerfs dans le tissu du cal. — De la compression des nerfs par les fragments au milieu du cal, et de leur dégagement par une opération chirurgicale.—Des pseudarthroses et des moyens d'accélérer la formation du cal dans leurs variétés. — Traitement des pseudarthroses par les perforations multiples de la substance intermédiaire et le décollement sous-cutané du périoste des fragments. — Du séton et de son mode d'action. — De la résection des fragments ; autoplastie périostique. — De l'interposition d'une couche musculaire entre les fragments comme cause de pseudarthrose. — Excision de la couche musculaire intermédiaire et fixation artificielle des fragments. — Des cas dans lesquels la régénération de l'os fait défaut après une résection. — De quelques cas de fracture intéressants au point de vue de la formation du cal et des accidents auxquels ils peuvent donner lieu. — Des fractures survenant sur des os atteints d'ostéite et sur des portions osseuses de nouvelle formation. — Arrêt d'accroissement de la jambe produit par une fracture intra-utérine du tibia et du péroné.

Parmi les accidents des fractures, il en est qui sont dus à l'exubérance ou au défaut de la production osseuse cicatricielle. Les cals vicieux, les pseudarthroses par défaut de cal, ont de tout temps attiré l'attention des chirurgiens et fait surgir une foule de moyens thérapeutiques. Il n'entre pas dans notre plan de les étudier d'une manière complète ; nous voulons seulement présenter quelques faits nouveaux se rattachant à la théorie générale que nous avons exposée. Parmi ces faits, l'un nous a fourni l'occasion de pratiquer une opération nouvelle en chirurgie : le dégagement d'un nerf comprimé par les fragments dans le tissu du cal (voy. planche IX).

### § I. — Des paralysies à la suite des fractures.

On a observé des paralysies à la suite des fractures, soit parce que le nerf avait été sectionné en même temps que l'os,

soit parce qu'il avait été simplement contus (1); mais on n'a pas décrit les paralysies dues à la compression des nerfs englobés dans le tissu du cal. Malgaigne et Gurlt, dans leurs traités, n'en parlent pas; nous n'avons pu recueillir nulle part de fait semblable à celui que nous avons observé, et qui se rapporte à une fracture de l'humérus, suivie d'une paralysie complète des muscles animés par le nerf radial. (Voy. *Note additionnelle.*)

1° De la présence des nerfs dans le tissu du cal.

En disséquant chez les animaux des membres sur lesquels nous avions cherché à faire développer un cal volumineux en produisant de grands délabrements au moment de la fracture, nous avons trouvé quelquefois les vaisseaux et les nerfs englobés dans l'ossification nouvelle. Nous avons même trouvé chez le pigeon (expérience XXX) un nerf traversant l'os nouveau après une résection du cubitus. Jamais nous n'avons observé de paralysie dans ces cas-là. Si le membre était moins mobile, c'était dû à l'agglutination des muscles entre eux et non à un défaut de l'innervation; les mouvements reparaissaient dès que le cal s'était résorbé. Il se forme, dans le tissu conjonctif environnant le foyer de la fracture, une masse cartilagineuse ou même osseuse, mais cette masse ne se resserre pas sur elle-même; quoique traversée par des vaisseaux et des nerfs, elle ne comprime pas ces organes; elle les englobe comme une substance inerte, sans les gêner dans leurs fonctions.

(1) Ces lésions des nerfs par cause directe ont été constatées dans un grand nombre de fractures, à la suite des plaies d'armes de guerre, par exemple. On en a même décrit à la suite de fractures par contraction musculaire. Hergott (*Observations de fractures de l'extrémité supérieure du péroné par contraction musculaire*) signale la douleur et la paralysie du nerf poplité externe par froissement et tiraillement du tissu nerveux, à la suite des fractures du col du péroné (in *Revue médico-chirurgicale* de Malgaigne, 1854).

2° De la compression des nerfs par les fragments, et de leur dégagement par une opération chirurgicale.

En présence d'une paralysie des muscles animés par le nerf radial, survenue à la suite d'une fracture de l'humérus, nous avons eu l'idée d'aller dégager le nerf que nous regardions comme comprimé par le tissu osseux. Nous avons dû pour cela sculpter, avec le ciseau et le maillet, une gouttière dans le cal et les fragments. Nous avons été assez heureux pour découvrir la cause de la paralysie : nous avons trouvé le nerf étranglé par une pointe osseuse, et renflé comme un ganglion au-dessus du siége de la compression (voy. planche IX, fig. 1). Nous l'avons dégagé, et il a pu reprendre ses fonctions.

Observation LIV. — *Nerf radial comprimé dans un canal osseux accidentel, à la suite d'une fracture de l'humérus. — Dégagement du nerf par une opération chirurgicale. — Guérison de la paralysie.* — Aug. Lombard, âgé de vingt-deux ans, né à Plau-de-Baix (Drôme). — Le 10 mars 1863, il fut pris sous un éboulement ; il se fit une fracture de l'humérus droit. L'os fut brisé au niveau de la gouttière radiale, à la réunion des deux cinquièmes inférieurs avec les trois cinquièmes supérieurs. Il y avait eu issue des fragments, ou du moins du fragment inférieur à travers la peau : la fracture fut réduite le soir même.

Le bras, placé dans un appareil amidonné, est maintenu ainsi pendant quarante jours. Dans les premiers jours, le malade éprouvait des douleurs vives, lancinantes au niveau de la fracture. Ces douleurs cessèrent complétement une fois la consolidation opérée. A la levée de l'appareil, on s'aperçut que la main, qui était tombée en pronation depuis l'accident, ne pouvait plus se relever : il y avait une paralysie complète des muscles extenseurs.

Quatre mois après l'accident, ce malade nous fut adressé par le docteur A. Favre, médecin du chemin de fer, et nous constatons l'état suivant : Le siége de la fracture est parfaitement indiqué par une augmentation légère du volume de l'os à ce niveau. En arrière surtout, il y a des inégalités facilement perceptibles au toucher. Le cal est parfaitement solide. A ce niveau, on voit une cicatrice cutanée résultant de la perforation de la peau par les fragments.

L'avant-bras est considérablement atrophié : en circonférence, il a 6 centimètres de moins que celui du côté opposé au niveau de sa partie la plus

renflée. La main est pendante, en pronation. Paralysie complète des extenseurs et de tous les muscles auxquels se distribue le radial. L'électricité, quel que soit le courant, n'a pas plus d'action sur ces muscles que la volonté. Diminution très-notable de la sensibilité au niveau du pouce et de l'index.

Il y avait là évidemment une paralysie du nerf radial survenue à la suite de la fracture de l'humérus. Mais quelle était la lésion du nerf. Y avait-il eu rupture complète ou incomplète?

Une distension pure et simple, à moins qu'elle n'ait été portée à des limites extrêmes, ne pourrait pas par elle-même produire cet accident. Les nerfs peuvent subir des distensions brusques, être allongés de plusieurs centimètres même, sans subir de déchirures appréciables. Lorsqu'on les isole dans certaines opérations, pour la résection du coude par exemple, on a pu les distendre et les allonger sans détruire leur texture intérieure et sans leur faire perdre leurs fonctions.

La contusion a été suivie quelquefois d'une paralysie complète ; mais alors il y a eu écrasement, dilacération et destruction des tubes nerveux, ce qui n'est en réalité qu'une rupture sous-névrilématique ; ou bien encore il s'est produit une inflammation secondaire avec épaississement de la partie fibreuse de l'organe et atrophie consécutive des tubes nerveux.

Les phénomènes qu'on observait chez notre malade étaient surtout phénomènes de la paralysie et de la compression. Il y avait interruption d'action, complète pour les tubes nerveux moteurs, incomplète, selon toute apparence, pour les tubes sensitifs. Il y avait, en outre, interruption de la sensibilité propre du nerf dans la gouttière radiale, ou, pour parler plus exactement, au niveau de la saillie produite par la fracture. Si on le comprimait au-dessus du cal, on éveillait une sensibilité très-vive en un point situé en arrière, dans la direction de la gouttière humérale ; puis, si l'on continuait la compression au niveau du cal, toujours dans la même direction, on ne produisait aucune sensation. Le nerf était là évidemment recouvert par un plan osseux résistant, car, en comprimant sur le pourtour du cal, on ne trouvait pas de point sensible. Au-dessous du cal et en dehors, au point où le nerf radial quitte la gouttière de torsion de l'humérus pour s'engager entre le brachial antérieur et le long supinateur, il semblait qu'on retrouvât ce nerf. Nous disons il semblait, car le malade répondait d'une manière assez confuse aux questions qu'on lui adressait. On éveillait une sensation désagréable sur le point pressé, et le malade indiquait quelques vagues fourmillements, spécialement le long de la partie postérieure de l'avant-bras, jusqu'au-dessous du poignet. Nous pensons que ces sensations, en raison surtout de leur siége à la partie postérieure de l'avant-bras, étaient dues à la pression exercée sur le nerf radial. Mais on devait se demander si elles ne pouvaient pas être produites tout aussi bien par la compression d'un nerf sous-cutané (branche radiale externe du musculo-cutané ou même rameau cutané externe du radial), d'autant plus que la sensation ne s'éten-

dait pas jusqu'à l'extrémité des doigts. Après des examens répétés, nous avons cependant considéré ce signe comme indiquant la persistance d'un certain degré de la sensibilité du nerf au-dessous du cal ; c'était en pressant contre l'os, au niveau de la cloison intermusculaire externe, que ces sensations se produisaient. Avec cette explication, il n'y avait que deux lésions admissibles : ou bien le nerf se trouvait comprimé, ou bien il était partiellement rompu.

A quel niveau siégeait cette lésion ? Ce qui nous faisait diagnostiquer qu'elle siégeait dans le canal osseux et non au-dessus, c'était l'intégrité des fonctions de la longue portion du triceps. On sait que les filets destinés à ce muscle se dégagent généralement du radial au moment où il entre dans la gouttière humérale.

Nous devions encore nous demander quelle était la cause immédiate de la compression. Était-elle due aux fragments osseux dans l'intervalle desquels le nerf se serait placé ? Était-elle due à l'exubérance du cal ? Les vives douleurs que le malade avait éprouvées au moment de l'accident, et qui n'avaient cessé que peu à peu pendant que le membre était immobile dans l'appareil, nous portaient à penser que la compression avait été exercée par les fragments eux-mêmes. Le cal avait certainement pu y contribuer par son développement excessif ; dans tous les cas, il devait constituer le principal obstacle pour aller à la recherche de la cause comprimante.

Nous diagnostiquons donc une compression du nerf radial dans le trajet qu'il parcourait dans le cal, et nous songeons à la possibilité de lever cet obstacle.

Mais avant de nous arrêter à cette idée, nous employâmes tous les fondants possibles pour faire diminuer le cal. Nous fîmes aussi électriser le malade pour rappeler la contraction musculaire.

Après deux mois de l'insuccès le plus complet, voyant que l'atrophie augmentait encore, nous nous décidons à intervenir.

L'opération fut pratiquée le samedi 10 septembre, et, nous le répétons, après avoir essayé pendant deux mois tous les moyens que nous avions crus rationnels.

Nous fîmes une incision de $0^{m},08$ dans la direction présumée du nerf. Elle commençait en haut et en arrière au niveau de la saillie osseuse que nous avons signalée, et se dirigeait en bas dans la direction de la cloison intermusculaire externe. Nous avions pour but de tomber sur le nerf radial au moment où il se dégage de sa gouttière ; mais, en raison d'un léger déplacement selon sa circonférence qu'avait subi le fragment inférieur, nous rencontrons le rameau du vaste interne entouré d'un tissu fibro-celluleux cicatriciel, et que nous prîmes tout d'abord pour le tronc du nerf radial atrophié. Mais nous reconnûmes bientôt que ce n'était qu'une branche collatérale dont nous nous servîmes pour aller à la recherche du tronc lui-même. Nous la vîmes, après l'avoir suivie dans un espace de 2 centimètres, s'enfoncer

Fig. 1.

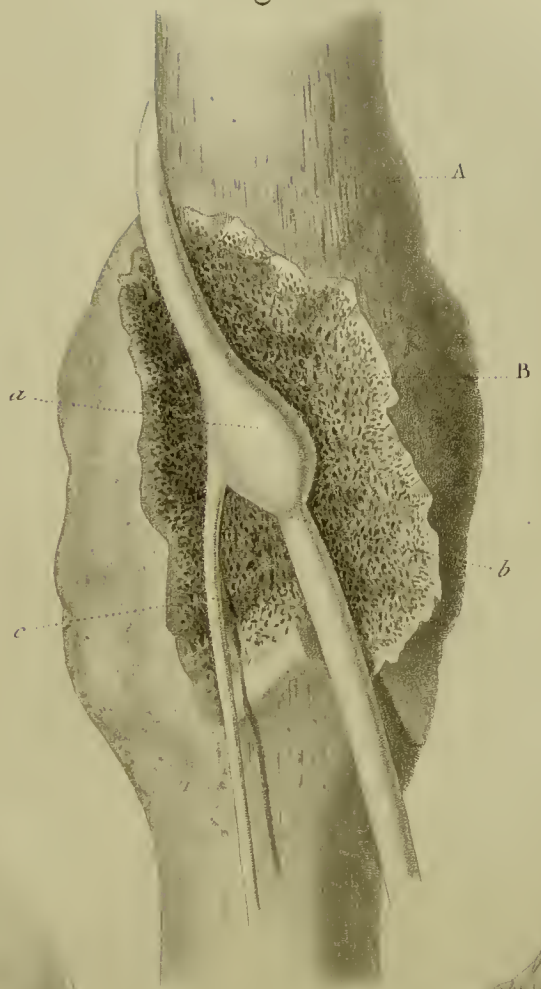


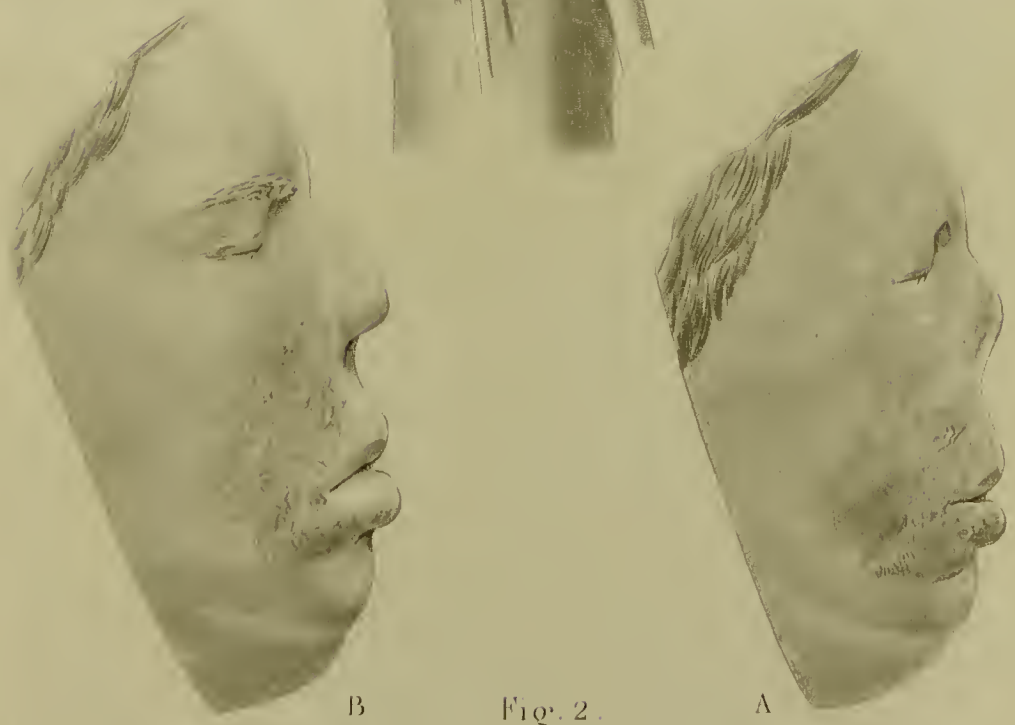


Fig. 2.

L. Trépier del. Imp. Lemercier et Cie

Fig. 1. *Nerf radial comprimé dans un cal et dégagé par une opération chirurgicale.*

Fig. 2. *Rhinoplastie périostique.* — A *Nez détruit par un Lupus.* — B *Résultat de l'opération.*

*Photographie d'après un moule en plâtre.*

dans le cal. Alors nous n'eûmes plus que des points de repère approximatifs; mais, mesurant la direction probable du nerf, nous enfonçâmes avec précaution le ciseau dans le tissu du cal, et nous en fîmes éclater un fragment.

Nous fûmes heureux de voir que ce fragment était lisse par sa face profonde et creusé en forme de gouttière. Un stylet nous fit en outre distinguer une substance molle au fond de la dépression que nous venions de mettre à découvert.

Nous avions dès lors la confirmation de notre diagnostic; il s'agissait de sculpter dans l'os une large gouttière pour mettre le nerf à nu et le dégager. C'est ce que nous fîmes avec le ciseau et le maillet, et nous découvrîmes bientôt un cordon volumineux ayant l'apparence d'un nerf hypertrophié. Nous sculptâmes ainsi l'humérus dans une étendue de 5 centimètres environ, et nous eûmes le nerf complétement à nu.

Nous vîmes alors que le nerf, renflé comme un ganglion dans la moitié supérieure de la gouttière que nous avions creusée, était étranglé par une pointe osseuse obliquement située et paraissant provenir du fragment inférieur. Cette pointe se continuait ainsi par sa base avec le fragment inférieur, qui se confondait lui-même avec le cal périphérique, comme cela arrive toujours dans les fractures anciennes. A ce niveau, le nerf était serré comme par une ligature; il avait 3 millimètres d'épaisseur, tandis que la partie renflée et située au-dessus avait un centimètre. Au-dessous de l'étranglement il y avait à peine un léger renflement, et le nerf reprenait son volume normal en restant encore emprisonné au milieu du cal, dans une étendue de 15 à 20 millimètres.

Nous fîmes sauter la pointe osseuse, reste du pont osseux qui étranglait le nerf; nous passâmes un stylet derrière cet organe pour l'isoler complétement. Nous le suivîmes jusqu'à un centimètre au-dessus et un centimètre au-dessous du canal osseux, et nous reconnûmes qu'il était complétement libre.

Nous convertîmes ainsi un canal étroit et irrégulier en une large gouttière où le nerf devait être à l'abri de toute compression, et, pour éviter la reproduction osseuse, nous enlevâmes le périoste tout autour. Nous ne sortîmes pas le nerf de la gouttière pour ne pas le tirailler ni le tordre. L'opération était ainsi terminée. Nous rapprochâmes les bords de la plaie sans faire de point de suture. Nous mîmes quelques bandelettes de diachylon, et nous enveloppâmes le membre de coton. Nous immobilisâmes ensuite par deux attelles de carton.

Ce pansement par occlusion fut très-bien supporté. Les suites furent très-simples : il y eut un peu de fièvre le second et le troisième jour ; un abcès sous-cutané se forma au niveau de la partie inférieure de la plaie, et au quinzième jour la cicatrisation était complète.

Dès le sixième jour, le malade éprouva des fourmillements dans les régions postérieure et externe de l'avant-bras. La sensibilité devint plus évidente au

pouce et à l'index. L'électricité, employée dès le quinzième jour, produisit des sensations que le malade n'avait pas éprouvées avant l'opération. Elle n'amenait pas de contraction sensible, mais le malade éprouvait une tension particulière dans les muscles qu'anime le radial. Le vingtième jour, la main se soulève un peu sous l'influence de la volonté, et de jour en jour les mouvements d'extension devinrent plus appréciables.

Au bout d'un mois, il y eut un temps d'arrêt de trois semaines environ : la sensibilité était partout revenue jusqu'aux extrémités du pouce et de l'index, mais les mouvements semblaient stationnaires.

Ce temps d'arrêt nous paraît explicable par l'hypothèse suivante : Au moment de l'accident, le nerf avait été fortement contus par la pression du fragment inférieur ; cette pression, continuant, avait atrophié et fait disparaître une grande partie des tubes nerveux. Quelques-uns seulement avaient pu échapper à la pression de la pointe osseuse, qui étranglait si étroitement le tronc du nerf. Ceux-ci, n'ayant pas été désorganisés, avaient dû reprendre leur action immédiatement ; les autres avaient besoin de se régénérer, et pour cette raison ne pouvaient reprendre leurs fonctions qu'au bout d'un temps plus ou moins long.

Quoi qu'il en soit de cette hypothèse, qui nous paraît physiologiquement acceptable, ce temps d'arrêt ne dura qu'une vingtaine de jours. L'amélioration reprit son cours ; peu à peu les muscles devinrent sensibles à l'électricité. Le malade souleva sa main d'abord dans une direction parallèle à l'avant-bras, et puis enfin, au moment où il a quitté mon service et où nous l'avons montré à la Société des sciences médicales, le métacarpe pouvait faire avec l'avant-bras un angle de 125 degrés. Nous désirions retenir notre opéré plus longtemps en observation ; mais il voulut partir pour aller reprendre son travail dans son pays. (Extrait de la *Gazette hebdomadaire*, 1865.)

Cette opération, suivie d'un résultat si évident, doit être cependant discutée à plusieurs points de vue.

Et d'abord y avait-il lieu d'intervenir chirurgicalement ? Ne pouvait-on pas attendre du temps seul et des résolutifs usuels la disparition de la cause comprimante ? Nous n'hésitons pas à répondre négativement à la seconde question, et par cela même affirmativement à la première.

Il est certain que le cal, une fois formé, a de la tendance à s'égaliser et à disparaître quant à ses parties exubérantes.

Nous avons vu que des cals difformes et volumineux sont repris par l'absorption ; mais ici il n'y avait pas seulement com-

pression par le cal, la paralysie était survenue (1) immédiatement après la fracture, c'est-à-dire avant que le cal fût formé. C'était donc dans les fragments eux-mêmes qu'il fallait chercher la cause comprimante, et rien ne pouvait faire espérer leur résorption à ce niveau. L'atrophie des muscles, croissant chaque jour pendant plusieurs mois, était presque arrivée à produire leur disparition complète. L'électricité, même à dose très-forte, n'avait aucune action sur eux. Le malade avait un membre à peu près inutile ; il ne pouvait s'en servir pour son travail journalier.

L'opération n'avait par elle-même aucun danger : le cal était parfaitement solide et bien à même de supporter une perte de substance. Le pire pouvait être un insuccès.

Nous pouvions, il est vrai, nous tromper dans notre diagnostic et trouver le nerf complétement divisé. Nous avons dit pourquoi nous avions refusé cette explication ; mais nous avions dû prévoir la possibilité d'une erreur, et alors nous pensions que notre intervention aurait encore chance d'être efficace. Si, contre notre attente, nous avions trouvé le nerf divisé, nous aurions recherché les deux bouts, nous les aurions mis en contact immédiat, en les maintenant par un fil métallique passé à travers le tissu cellulaire voisin, et nous aurions attendu leur soudure et la régénération des tubes divisés.

L'expérimentation et l'observation clinique nous apprennent que les deux bouts d'un nerf maintenus éloignés ne se régénèrent que très-difficilement, et même jamais, lorsqu'un tissu de nature différente leur est interposé. Elles apprennent, au contraire, que la régénération est facile, ou du moins possible, lorsqu'il y a contact. Nous avions donc encore, dans ces circonstances défavorables, une chance de succès ; et comme, d'autre

(1) Selon toute probabilité.

part, plus nous attendions, plus nous devions craindre de voir le nerf subir une atrophie irrémédiable, nous pensâmes devoir intervenir au plus tôt.

Nous avons revu notre opéré le 28 septembre 1864, un an après l'opération : tous les mouvements physiologiques étaient rétablis ; le membre avait la même forme qu'avant l'accident; toute trace d'atrophie avait disparu. Il y avait cependant encore pour les mouvements d'extension forcée un peu de faiblesse dans le petit doigt et l'annulaire.

Nous avons cherché à reproduire expérimentalement une lésion analogue ; nous avons pour cela engagé le nerf radial dans des fissures ou des traits de scie faits à l'humérus, mais le nerf se dégageait toujours. Ce qu'il était difficile de réaliser d'ailleurs, c'était la compression. Une seule fois nous avons rencontré chez les animaux un cas semblable; c'était sur un chat auquel nous avions pratiqué une fracture de l'humérus. Nous le sacrifiâmes au troisième jour pour étudier la formation du cal, et nous trouvâmes le nerf radial engagé dans une fente de l'os et solidement maintenu. Malheureusement nous n'avions pas fait attention à la paralysie qui devait exister.

Dans l'opération que nous avons rapportée, nous avions pris soin, après avoir mis à nu le nerf radial par l'ablation de la couche osseuse qui le recouvrait, de ne pas laisser de périoste à ce niveau; c'était pour éviter, non pas le retour de la compression, qui était impossible, mais la formation d'une languette osseuse, qui aurait empêché le point étranglé de reprendre ses dimensions premières. Michon (1), qui a fait à l'Académie de médecine un rapport très-bienveillant sur cette observation, regarde cette précaution comme inutile. Nous la croyons peu importante, en effet, pour ce qui regarde le retour de la com-

(1) Séance de l'Académie de médecine de Paris, 18 août 1865.

pression ; il ne se serait passé ici que ce qu'on observe sur les animaux, quand les nerfs sont englobés dans le cal : or, nous avons vu que le cal ne comprime pas les tissus qu'il englobe. Mais la substance osseuse qui se serait formée dans la gouttière sculptée dans l'humérus, se serait moulée sur le nerf lui-même, et comme en un point le nerf était étranglé et rétréci, elle aurait pu former là un obstacle passif, mais permanent, à la reconstitution du nerf.

### § II. — Des pseudarthroses, et des moyens d'accélérer la formation de la substance osseuse dans leurs diverses variétés.

Ce sujet nous intéresse d'autant plus, qu'une pseudarthrose peut être le résultat d'une tentative infructueuse pour obtenir la régénération de l'os. Le cas rentre alors dans celui d'une fracture qui ne se serait pas consolidée à cause de la distance trop grande de ses fragments.

Des causes très-variées pouvant empêcher la consolidation d'une fracture, les moyens d'obtenir ou de favoriser cette consolidation seront tout aussi variés. De là une multitude de procédés qui, en raison de la similitude de leur action physiologique, ne diffèrent entre eux que par des points secondaires.

Dans l'appréciation du mode d'action des divers moyens proposés, il faut bien distinguer les cas auxquels on les applique, et ne pas confondre les retards de consolidation avec les pseudarthroses proprement dites. Dans le premier cas, le travail du cal est seulement ralenti ; dans le second, il s'est formé entre les fragments des modifications anatomiques qui ne permettent plus de compter sur la consolidation naturelle de la fracture. Il est sans doute difficile d'établir une limite précise entre ces deux états des bouts fracturés, en se basant sur la durée du

travail réparateur. Il faut autant que possible se guider d'après l'état anatomique des parties fracturées.

Quand la consolidation d'une fracture est retardée par un état général mauvais (appauvrissement de l'économie; syphilis), ou par une contention imparfaite des fragments, il suffit de rétablir la santé générale, et d'immobiliser suffisamment le membre; une réunion solide finit par se produire.

Si la réunion ne se produit pas dans ces conditions, il faut alors réveiller la disposition à l'ossification des tissus intermédiaires par une irritation directe, et c'est vers ce but que tendent la plupart des procédés : frottement des fragments, acupuncture, séton, perforations de la substance intermédiaire, injections irritantes, rugination, incisions sous-cutanées du cal fibreux, etc. Bien que ces procédés reposent sur la même idée physiologique, le réveil de l'ossification par l'irritation directe, ils ne sont pas tous également efficaces. Voici celui dont nous nous servons et qui nous a toujours réussi jusqu'ici : c'est un procédé mixte dont les éléments se retrouvent parmi les procédés que nous venons d'énumérer; nous y ajoutons seulement un temps spécial, le décollement sous-cutané du périoste sur les fragments eux-mêmes, à une certaine distance au-dessus et au-dessous de la fracture.

1° Traitement des pseudarthroses par les perforations multiples de la substance intermédiaire et le décollement sous-cutané du périoste des fragments.

Nous faisons d'abord des perforations multiples en divers sens, dans la substance intermédiaire, comme le pratique Brainard, en ayant soin de pénétrer jusque dans l'os, ou du moins dans le tissu spongieux, qui existe toujours plus ou moins au niveau de la fracture; la forme des os et la distance des frag-

ments font modifier pour chaque cas la profondeur et le nombre de ces perforations. Nous nous servons pour cela d'un poinçon solide, éprouvé (1); une alêne ordinaire peut suffire. Mais ce n'est que le premier temps de l'opération. Pour surexciter l'ossification de tous les tissus qui entourent la fracture, nous glissons le poinçon sous le périoste; nous décollons cette membrane sur chaque fragment, dans l'étendue de 3 à 4 centimètres. Il faut pour cela généralement faire une piqûre en deux ou trois endroits différents. On recouvre ensuite les piqûres de collodion, et l'on met le membre dans un bandage amidonné. Nous n'avons jamais eu de suppuration, et, dans quatre cas, nous avons trouvé la fracture consolidée au bout d'un mois.

Observation LV. — *Fracture oblique du tiers inférieur du tibia inutilement traitée par l'immobilité pendant quatre mois, et consolidée au bout de trente jours par les perforations du tissu fibreux intermédiaire et le décollement sous-cutané du périoste.* — Ouvrier terrassier, quarante-cinq ans. — Pas d'affection diathésique. Fracture du tiers inférieur de la jambe, en bec de flûte, avec saillie en avant du fragment supérieur. — Traitement par la gouttière à l'hôpital de Tarare; le malade en sort au bout de quarante jours, sans que la fracture soit consolidée. Il avait été indocile pendant le traitement et n'avait pas conservé une immobilité absolue. Après sa sortie, il courut pendant un mois de rebouteur en rebouteur. A son entrée à l'Hôtel-Dieu, nous constatons la mobilité des fragments; le fragment supérieur, taillé en bec de flûte, fait saillie en avant, et sa surface de section paraît éloignée de celle du fragment inférieur de 5 à 6 millimètres; l'espace intermédiaire ne paraît fermé que par un tissu fibreux, souple. Marche impossible; mouvements passifs douloureux. Comme ce malade avait été irrégulièrement traité jusqu'ici, tantôt par un appareil, tantôt par un autre, nous le soumettons à l'immobilité dans l'appareil amidonné pendant quarante jours. Au bout de ce temps, les fragments sont toujours aussi mobiles, et le membre, atrophié par le repos, est plus faible qu'auparavant.

Nous pensons alors à stimuler le travail réparateur en irritant directement le tissu fibreux cicatriciel et en décollant le périoste sur chacun des fragments à une certaine distance de la fracture. A cause de la position superfi-

(1) Nous avons cassé une fois la pointe du poinçon dans une pseudarthrose de l'avant-bras. Il n'en est rien résulté de fâcheux; quatre semaines après, le malade était guéri : le fragment d'acier, d'un millimètre environ, avait été parfaitement toléré par les tissus.

cielle du tibia, cette manœuvre s'exécute facilement ; le poinçon est glissé parallèlement entre l'os et le périoste.

Au bout de trente jours nous enlevons l'appareil, et nous trouvons la fracture assez solide pour ne plus fléchir sous l'effort des mains.

Cette manœuvre, qui nous paraît sans danger de suppuration, lorsqu'elle est faite méthodiquement, ajoute un degré de plus à l'efficacité des procédés ordinaires d'irritation, c'est-à-dire à la perforation, à l'incision, à la rugination de la substance intermédiaire et du bout des fragments.

2° Du séton, de son mode d'action. — Influence des corps étrangers sur la formation des os.

Nous n'avons jamais eu recours au séton, qui peut constituer une opération d'une certaine gravité dans les hôpitaux, mais qui nous paraît devoir être bien simple, lorsqu'elle est pratiquée dans la chirurgie civile et rurale. Nous n'y aurions recours, dans tous les cas, qu'après l'insuccès du procédé précédent ; il constitue un degré d'irritation supérieur qui sera souvent plus efficace, mais qui chez les individus faibles, mal disposés à l'ossification, pourra faire dévier le processus, et produire du pus au lieu de la substance osseuse.

Brainard (1) s'est élevé contre la pratique du séton, et il s'est fondé sur un fait expérimental. Il a vu que les corps étrangers, mis en contact avec l'os, produisent l'absorption de la substance osseuse. En entourant le radius d'un chien d'un fil de soie ou de laine, il a vu que l'os s'absorbait à ce niveau. Victorin Ollier (2) a constaté le même fait, mais il a vu que si le

(1) *Mémoire sur le traitement des fractures non réunies et des difformités des os.* Paris, 1854.

(2) *Du cal et de ses modifications sous l'influence de l'inflammation* (thèse de Montpellier, 1864).

séton produisait l'absorption sur son trajet, il surexcitait la production osseuse dans son voisinage à une certaine distance. Il a ainsi obtenu, après des fractures sur le lapin, des cals très-volumineux, qui étaient seulement perforés par un canal plus ou moins large pour le passage du séton. On voit dans cette expérience les effets divers de l'irritation selon son degré : là où elle est intense, suppuration; là où elle se communique médiatement, et où elle est par cela même affaiblie, formation d'une masse osseuse plus abondante.

### 3° De la résection des fragments. — Autoplastie périostique.

La résection des fragments est une opération indiquée lorsque les fragments sont restés distants l'un de l'autre, et peuvent être facilement rapprochés par une opération : à l'humérus, par exemple. Si le membre a deux os, comme l'avant-bras et la jambe, le procédé n'est pas applicable ; on peut seulement rapprocher les fragments sans leur faire subir de perte de substance appréciable, et puis les suturer ensemble et les fixer de quelque manière par un clou ou une anse métalliques. Nous dirons pour la résection ce que nous avons déjà dit pour le séton : c'est une opération sérieuse à la cuisse, au bras, etc., qui, par cela même, ne doit être faite qu'avec prudence et dans les cas de nécessité bien démontrée, après l'insuccès des autres moyens et lorsque le malade ne peut se servir de son membre.

Jordan (de Manchester) a proposé, sous le nom d'*autoplastie périostique*, d'ajouter à la résection la dissection de deux manchettes de périoste. La conservation du périoste sur les parties qu'on est obligé de reséquer pour égaliser les surfaces, est encore ici une opération rationnelle, bien qu'il soit essentiel de rapprocher très-exactement les surfaces osseuses sectionnées. Le périoste jouera le même rôle que la manchette circulaire

après la résection du genou ; il augmentera autour des fragments la masse des tissus ossifiables. Il faudra donc employer ce procédé lorsqu'on reséquera, par exemple, deux fragments obliques, pour les faire rencontrer par des faces parallèles ; on aura sur chaque os un petit lambeau de périoste, qu'on rabattra sur le fragment opposé. Nous ne croyons pas qu'il soit utile de suturer la manchette, c'est une complication opératoire : ces sutures profondes ne réussissent guère ; nous les avons vues généralement échouer après les amputations, dans les cas où nous avons rabattu sur la surface de l'os un lambeau périostique. Ce sont les fragments eux-mêmes qu'il est important de suturer.

Nous considérons ce procédé de Jordan comme une résection avec une manchette périostique, mais nous ne voyons rien dans le manuel et dans le but de cette opération qui puisse le faire classer parmi les autoplasties. Dans tous les cas, ce procédé n'a rien de commun avec la méthode d'ostéoplastie que nous avons désignée sous le nom d'*ostéoplastie périostique*.

4° De l'interposition d'une couche musculaire entre les fragments comme cause de pseudarthrose. — Excision de la couche musculaire intermédiaire et fixation des fragments par des clous ou des sutures métalliques.

Nous avons observé une fois cette complication qui constitue un obstacle insurmontable à la consolidation. Les fragments, séparés par une couche musculaire, n'ont plus la moindre relation entre eux ; ils glissent l'un sur l'autre, et le temps ne fait qu'exagérer leur mobilité. Un petit faisceau musculaire, interposé entre les fragments, mis d'ailleurs en contact par d'autres points, n'empêche pas la consolidation ; nous avons quelquefois observé le fait dans nos expériences : le muscle finit par user le

(1) *Gazette des hôpitaux*, 1856, et *De l'autoplastie périostique*, Paris, 1860.

cal et se dégage. Mais, lorsqu'il y a interposition d'un muscle large ou d'une couche musculaire qui empêche les fragments de venir en contact, aucun travail ne s'établit. Dans le cas que nous avons observé sur l'homme, il s'agissait d'une fracture de la partie moyenne du fémur ; le fragment inférieur avait perforé le vaste externe et était séparé par ce muscle du fragment supérieur. Pour mettre ces fragments en rapport, nous fûmes obligé de pratiquer une large fenêtre au muscle, par excision de son tissu. Nous pûmes alors rafraîchir les fragments et les maintenir l'un contre l'autre, en implantant un clou d'argent, que nous introduisîmes dans une perforation faite avec un foret. Le résultat immédiat faisait espérer une réunion des fragments, quand le malade fut pris d'infection purulente très-rapide ; il mourut quelques jours après.

Observation LVI. — *Fracture compliquée du fémur. — Perforation de la peau par le fragment inférieur. — Pseudarthrose, les deux fragments étant séparés par le muscle vaste externe. — Excision de ce muscle; coaptation des fragments au moyen d'une pointe métallique. — Infection purulente. — Mort.* — Ce malade, âgé de quarante-cinq ans environ, fit une chute d'un arbre très-élevé. Il y eut fracture du fémur un peu au-dessous de la partie moyenne ; le fragment inférieur sortait de 4 centimètres. La fracture fut d'abord réduite et pansée par le docteur Gauthier (des Avenières) ; mais le blessé ne voulut plus, au bout de quelques jours, supporter l'appareil qu'on lui avait appliqué, et se confia aux soins d'un rebouteur. Il y eut des accidents très-graves : suppuration intermusculaire, nouvelle issue du fragment inférieur. Le docteur Gauthier fut alors rappelé ; mais comme il ne pouvait, à cause de l'éloignement du malade, lui faire des visites quotidiennes, il l'envoya à l'Hôtel-Dieu de Lyon.

A l'entrée du malade, le fragment faisait saillie de 4 centimètres au moins à travers la peau, à la région externe de la cuisse. Comme il était blanc, sec, privé de vaisseaux, nous ne tentâmes pas la réduction, et nous laissâmes à la nature le soin de l'éliminer.

Ce fragment éliminé, la cicatrisation de la plaie cutanée se fit assez vite, mais les fragments étaient complétement indépendants. Les articulations du genou et de la hanche étaient presque complétement ankylosées et très-douloureuses à la moindre tentative de mouvement. Nous plaçâmes plusieurs bandages amidonnés successifs ; nous attendîmes huit mois environ, en fai-

sant de l'immobilisation méthodique ; mais il n'y avait pas trace de consolidation. Toute trace d'inflammation et d'œdème avait disparu ; les fragments étaient non-seulement mobiles, mais séparés par la portion externe du triceps qu'on sentait se contracter dans les mouvements volontaires.

Ne pouvant penser ici à l'application de la méthode que nous employons habituellement, c'est-à-dire aux perforations et au décollement du périoste, nous résolûmes de mettre les fragments en rapport et de les maintenir par une suture ou une pointe métalliques.

*Opération le* 15 *juin* 1862. — Incision de 7 centimètres dont le milieu correspond à la saillie du fragment inférieur. On met à nu l'extrémité du fragment, on relève en manchette les tissus fibreux qui le recouvrent, et l'on resèque la pointe et des saillies osseuses irrégulières, de manière à avoir une large surface oblique qu'on mettra en rapport avec le fragment supérieur.

On pratique alors une perte de substance au muscle triceps (vaste externe), de manière à mettre à nu le fragment supérieur qu'on dénude comme le fragment inférieur, en relevant en manchette le périoste épaissi. On égalise la surface osseuse du fragment dans une direction inverse à celle de la section du fragment inférieur, de manière que les deux surfaces puissent se correspondre. On laisse même une encoche pour recevoir l'extrémité interne du premier fragment. Les fragments mis en place, on les perfore avec un petit foret, et l'on fait pénétrer dans l'ouverture un clou d'argent entrant à frottement, et maintenant les deux fragments en rapport.

On applique immédiatement un bandage amidonné. Suites immédiates assez simples pendant deux jours. Au troisième jour, réveil des douleurs anciennes dans le genou et dans la hanche. — Le soir du même jour, frisson violent. — Au cinquième jour, nouveau frisson. — Ictère. — Mort au huitième jour.

A l'autopsie, pus dans le canal médullaire, surtout dans le fragment inférieur, ainsi que dans le genou. Abcès multiples dans le foie. — Bien que nous ayons attendu dix mois, à partir du moment de la fracture, l'inflammation ancienne de l'os et des articulations s'est réveillée sous l'influence de l'opération. Le clou était sur la limite du canal médullaire, et sa présence a occasionné une inflammation rapide de ce tissu. Nous n'avions fait cependant qu'aviver l'os, sans faire de résection sur toute l'épaisseur. Ce fait montre combien peuvent être graves, dans certains cas, les opérations qui intéressent le tissu médullaire.

L'excision de la portion musculaire intermédiaire nous paraît le seul moyen rationnel pour permettre un rapport fixe entre les fragments ; l'incision du muscle dans un sens perpendicu-

laire à la direction de ses fibres pourrait suffire dans certains cas; mais, sur notre malade, elle ne donnait pas assez de jour.

5° Des cas dans lesquels la régénération de l'os a fait défaut après une résection.

Ces cas, qui arriveront beaucoup moins souvent après la conservation du périoste, doivent être traités comme les pseudarthroses dont les fragments restent distants. Il faudra reséquer et rapprocher, si le membre est resté sans usage, en prenant toutes les précautions pour obtenir une consolidation. Dans certains cas, on devra suturer les fragments et condamner le membre à une immobilité suffisamment prolongée. L'indication de l'opération et le manuel opératoire varieront avec le segment du membre intéressé.

Nous avons déjà indiqué, à propos du traitement consécutif des résections sous-périostées, le moyen de prévenir ces accidents, et nous devons ajouter ici qu'il ne faut pas trop tôt renoncer à obtenir, sinon une reproduction complète, du moins une consolidation suffisante par les tissus fibreux ou ostéofibreux, pour permettre les fonctions du membre à l'aide d'un appareil. Le temps et l'exercice fortifieront le membre, quelque imparfait qu'il soit, dès que toute inflammation et toute douleur auront disparu.

Dans les cas où le défaut de réparation de la partie centrale du tibia empêcherait la marche, même au moyen d'un appareil, on pourrait consécutivement reséquer une partie du péroné pour mettre les fragments en contact.

Nous nous demanderons, dans le chapitre suivant, s'il ne serait pas possible, dans certains cas, d'utiliser ce fragment du péroné, en l'interposant entre les deux bouts du tibia.

### § III. — De quelques cas de fractures intéressants au point de vue de la formation du cal et des accidents auxquels ils peuvent donner lieu.

Nous avons observé quelques fractures intéressantes produites sur des os malades ou sur des os nouveaux ; les faits de ce genre étant peu connus, nous croyons utile de les signaler, ainsi qu'un cas exceptionnel de fracture intra-utérine ayant produit un arrêt de développement des os de la jambe.

#### 1° Des fractures survenant sur des os atteints d'ostéite et sur des portions osseuses de nouvelle formation.

Quand ces fractures se produisent sur des os atteints autrefois d'ostéite, ou sur des portions osseuses de nouvelle formation, la réparation se fait comme sur des os normaux, pourvu que la peau ne soit pas divisée et que la fracture reste sous-cutanée.

Nous avons observé une fracture du cubitus, à la réunion du tiers supérieur avec les deux tiers inférieurs de l'os, sur un jeune homme de dix-neuf ans, qui, dans son enfance, avait perdu une grande partie de cet os, à la suite d'une nécrose. Au niveau de la fracture, l'os était irrégulier, couvert d'ostéophytes ; la consolidation se fit en moins de trente jours.

Quant aux fractures sur des os anciennement enflammés, nous en avons aussi constaté quelques-unes, mais sans que la cicatrisation ait présenté rien de particulier ; elle était plutôt accélérée, à cause de l'augmentation d'épaisseur du périoste. Tout doit dépendre, du reste, de l'état anatomique de l'os ; moins il sera éburné, c'est-à-dire plus il contiendra d'éléments mous, plus prompte sera la prolifération de ces éléments.

C'est pour la même raison anatomique qu'une fracture d'un cal récent se consolide plus tôt que la première fracture de l'os sain.

Nous avons soigné dernièrement un enfant de quatre ans pour une fracture du tiers inférieur du fémur, qui, à l'âge de deux à trois ans, avait été atteint d'une ostéite assez intense pour faire craindre la suppuration. La réunion se fit très-bien, et sans accident; en mesurant les deux os, nous trouvâmes, après la consolidation, l'os fracturé un peu plus long. La difficulté de mesurer un fémur sous la peau fait que nous ne pouvons pas préciser exactement la longueur; mais, en tenant compte de l'inclinaison du bassin, nous avons trouvé 5 ou 6 millimètres en moyenne dans plusieurs mensurations. Cet allongement pouvait être produit avant la fracture par le fait de l'ostéite, et nous n'avions pas examiné l'enfant; mais elle pouvait aussi être le résultat de cette hypertrophie produite par l'irritation de l'os dont nous avons donné de nombreux exemples expérimentaux, et que Baizeau a constatée directement sur un enfant, après une fracture du même genre.

Les fractures sur les os malades et actuellement en suppuration nous paraissent très-graves. Les résultats de quelques ruptures d'ankylose ont souvent démontré l'innocuité de certaines fractures survenues pendant l'opération; mais on a vu, d'autre part, des accidents graves quand la suppuration se déclarait. Nous avons observé deux fois l'infection purulente à la suite de ces fractures.

Observation LVII. — *Fracture d'un os atteint de nécrose ancienne. — La fracture porte sur la partie de seconde formation. — Infection purulente. — Mort.* — Un homme de quarante ans souffrait depuis son enfance d'une ostéite fémorale qui s'était terminée par une nécrose d'une partie de l'os. Plusieurs séquestres volumineux avaient été enlevés à diverses époques; nous lui en avions enlevé un dernier quelques jours auparavant, et nous avions placé le membre dans une gouttière Bonnet. Malgré notre défense, il voulut se lever pour marcher avec des béquilles; en remontant dans son lit, il glissa et se fractura le fémur malade. Hémorrhagie assez abondante, veineuse; frisson le lendemain. Nous pensions à l'amputation, quand un nouveau frisson survint. Le malade mourut dix jours après, d'infection purulente.

A l'autopsie, nous constatons une fracture sus-condylienne au point d'où venait le séquestre que nous avions extrait. La portion fracturée était compacte et très-dure, large transversalement, perforée par plusieurs conduits vasculaires, couverte d'ostéophytes comme un os de nouvelle formation, et circonscrivant une espèce de cavité qui n'était que la cavité du séquestre. Nous ne pûmes pas préciser la source de l'hémorrhagie ; la veine fémorale n'était pas intéressée.

Nous avons constaté une autre fois cette terminaison fâcheuse sur un sujet présentant comme le premier une ostéite suppurée du fémur depuis son enfance. De petits séquestres sortaient encore de temps en temps. La fracture se produisit dans une chute d'un lieu élevé, et s'accompagna d'une vive inflammation. L'amputation fut faite, mais le malade mourut.

2° Arrêt d'accroissement de la jambe produit par une fracture intra-utérine du tibia et du péroné.

Observation LVIII. — *Déformation et arrêt d'accroissement des os de la jambe produits par une fracture intra-utérine avec perforation de la peau et probablement élimination des parties saillantes.* — Un enfant nous fut adressé il y a quelque temps pour l'opération du pied bot. Il était atteint d'un pied équin très-prononcé, mais il y avait un raccourcissement de la jambe de 3 centimètres au moins. Le tibia et le péroné étaient brusquement coudés à 3 centimètres au-dessus des malléoles ; ils faisaient là un angle très-saillant au niveau duquel existait une cicatrice cutanée adhérente à l'os. Nous pensâmes alors à une fracture qui se serait produite au moment de l'accouchement, mais les parents nous affirmèrent de la manière la plus nette et la plus formelle que l'enfant était né ainsi conformé, et qu'il n'avait jamais eu de plaie suppurante. Il avait sept mois quand nous l'avons examiné.

Devant les affirmations des parents, qui ont été confirmées, du reste, par d'autres renseignements, il n'y a qu'une explication acceptable.

Durant la vie intra-utérine, une fracture de jambe se sera produite ; la peau aura été perforée, et peut-être un fragment osseux éliminé. La mère ne se souvient pas d'avoir reçu de

coup violent sur le ventre; mais c'est une femme livrée aux travaux des champs, très-active, et il se peut fort bien, dit-elle, qu'elle ait appuyé sur le ventre des corps pesants, car elle n'avait pas discontinué de travailler pendant sa grossesse.

Mais comment expliquer ce raccourcissement, énorme pour un enfant de cet âge? Il y a deux hypothèses plausibles. Ou bien une portion considérable de la diaphyse aura été éliminée, ou bien il y aura eu lésion du cartilage inférieur de l'os.

Il ne peut pas être question d'une disjonction épiphysaire proprement dite, puisqu'il n'y a pas d'épiphyse formée à cet âge. On conçoit cependant qu'il aurait pu se produire une fracture, ou plutôt une disjonction de l'extrémité inférieure de la diaphyse ossifiée, au niveau de la portion cartilagineuse. Cette portion cartilagineuse représente, dans son ensemble, un grand cartilage diaphysaire. La prolifération de ses éléments aurait été troublée par le voisinage de la fracture, et serait restée en retard sur celle du cartilage correspondant du côté opposé. Plus tard, par l'accroissement que prendra le fragment inférieur, on pourra mieux décider la question. Si, en effet, cette portion inférieure s'accroît proportionnellement à l'autre, il ne sera guère admissible que ce soit une lésion du cartilage qui ait amené le raccourcissement.

Ce qui nous fait croire dès à présent que l'arrêt d'accroissement a été produit par une perte de substance de la diaphyse, dont une portion se serait éliminée après avoir fait saillie à travers la peau, c'est que l'angle saillant et la cicatrice cutanée adhérente sont très-élevés relativement au siége du cartilage de conjugaison.

---

# CHAPITRE XIV

## DES GREFFES PÉRIOSTIQUES ET OSSEUSES SUR L'HOMME.

SOMMAIRE. — Transplantation d'un lambeau de périoste complétement détaché. — Des conditions de succès de la transplantation. — Transplantation sous la peau du front d'un lambeau périostique pris sur le tibia, comme opération préliminaire de la rhinoplastie. — Des greffes osseuses. — Réimplantation de la rondelle osseuse enlevée par le trépan au crâne et dans les diverses régions du corps. — Transplantation sur l'homme de fragments d'os pris sur un animal. — Inutilité de ces tentatives. — Greffe par approche.

Nous ne décrivons, sous le nom de greffe, que la transplantation des lambeaux complétement détachés. C'est dans les chapitres suivants qu'il sera question du déplacement des lambeaux tenant encore par une extrémité ou un bord au reste de l'organisme. Nous avons à examiner les greffes périostiques et les greffes osseuses; en d'autres termes, la transplantation d'un lambeau périostique ou d'un fragment d'os. Les réimplantations d'un morceau d'os complétement détaché rentrent dans cette dernière catégorie.

### § I. — Transplantation d'un lambeau de périoste complétement détaché.

Nous n'avons fait qu'une opération de ce genre sur l'homme; mais avant d'exposer les détails et le résultat de cette tentative, voyons dans quelles conditions physiologiques il est rationnel de la tenter.

1° Des conditions de succès de la transplantation.

D'après nos expériences, il faut immédiatement renoncer à transplanter sur l'homme des lambeaux de périoste provenant d'un autre animal. Nous avons vu que la greffe échoue toujours ou presque toujours entre animaux d'espèces différentes, qu'on transplante le périoste d'un animal supérieur à un animal inférieur, ou qu'on procède en sens inverse. On pourrait réussir probablement sur certaines espèces inférieures; mais, dans le cas présent, les mammifères seuls pouvaient nous fournir des termes de comparaison acceptables.

C'est donc à l'homme seulement qu'il faudra emprunter le lambeau de périoste, et mieux encore à une autre région du même individu. Il faudra choisir un sujet jeune, si l'on veut avoir des chances sérieuses d'obtenir du tissu osseux. Le lambeau greffé devra être placé dans des conditions favorables à la réunion immédiate; la plaie devra être nette et aussi peu saignante que possible; il faudra écarter toutes les causes qui pourraient amener la suppuration.

Si le lambeau se greffe et s'ossifie, on aura encore d'autres dangers à courir, et, en premier lieu, la désossification et l'absorption du lambeau. Les lambeaux autoplastiques, quels qu'ils soient, subissent toujours une certaine atrophie; mais, cette atrophie a une limite, et, quand l'organe nouveau sert à quelque chose, qu'il éprouve le stimulus du fonctionnement physiologique, il a plus de chances de durée qu'un lambeau complétement inutile. Pour les lambeaux périostiques en particulier, nous avons vu qu'ils résistent d'autant plus à l'absorption, qu'ils sont arrivés à un état d'ossification plus parfait. L'observation seule pourra nous éclairer sur ce point; nous ne pouvons à présent qu'invoquer l'analogie, et espérer des résultats

semblables à ceux que nous avons constatés chez les animaux; mais ce serait trop s'avancer que de vouloir aller plus loin.

2° Transplantation sous la peau du front d'un lambeau périostique pris sur le tibia chez l'homme, comme opération préliminaire d'une rhinoplastie; greffe partielle.

Ayant à restaurer le nez d'un jeune homme chez lequel la destruction de la charpente osseuse et cartilagineuse des fosses nasales avait produit une difformité hideuse, nous eûmes l'idée de prendre un lambeau de périoste sur le tibia, et de le transplanter sous la peau du front, pour obtenir dans cette région une arête osseuse. Nous voulions par là faire développer un os hétérotopique, que nous aurions abaissé plus tard avec le lambeau cutané, pour reconstituer l'arête du nez. C'était une opération préliminaire pour la rhinoplastie.

Il nous était impossible de prendre des lambeaux osseux sur les côtés du nez, ou dans les régions environnantes, et le lambeau périostique du front eût été insuffisant à lui seul pour maintenir la forme de l'organe. L'opération fut faite avec toutes les précautions possibles pour éviter des complications qui auraient pu nuire au malade. L'érysipèle ne régnait pas en ce moment. Les conditions générales du sujet étaient bonnes, et il nous demandait instamment de lui refaire son nez. Après beaucoup d'hésitation, nous nous crûmes autorisé à intervenir. L'opération n'eut aucune suite fâcheuse; la fièvre fut modérée; la plaie du tibia se réunit par première intention. Si nous ne réussîmes pas à obtenir un os hétérotopique, nous avons eu du moins la satisfaction de ne pas nuire à notre malade; et c'était là un point important dans les conditions où nous nous trouvions.

Voici les détails de l'opération que nous avons pratiquée le 13 mai 1865 (1):

(1) Observation déjà publiée dans le *Journal* de Brown-Séquard, oct. 1863.

Observation LIX. — *Transplantation du périoste du tibia sous la peau du front chez l'homme, comme opération préliminaire d'une rhinoplastie.* — « Chabert (François), âgé de vingt et un ans, entre dans la salle des opérés à l'Hôtel-Dieu de Lyon, le 15 mars 1865.

» A l'âge de dix ans, ce sujet ressentit les premiers symptômes de l'affection scrofuleuse qui devait amener plus tard la carie des os des fosses nasales. Il n'avait jamais eu la syphilis, et aucun renseignement ne nous permet d'affirmer ou de repousser l'existence d'une syphilis héréditaire. Il y eut d'abord une ophthalmie, puis des ulcérations des ailes du nez. Ces ulcérations s'étendirent peu à peu dans les narines; ozène, écoulement de mucosités purulentes; expulsion de petits séquestres, et en définitive aplatissement, puis enfoncement du nez. En 1858, traitement antiscrofuleux à l'hospice de l'Antiquaille : guérison momentanée; puis réapparition de l'écoulement purulent, ophthalmie, etc., etc.

» A son entrée à l'Hôtel-Dieu, la région nasale est dans l'état suivant : Le nez est rentré dans les fosses nasales, il ne fait plus de saillie ; on en distingue les vestiges dans un enfoncement qui fait paraître très-saillants le front et la lèvre supérieure. La pointe du nez est à 10 millimètres en arrière d'une ligne droite tirée entre le front et la lèvre inférieure. Sur tout le pourtour de cet enfoncement se voit un tissu cicatriciel; les os propres du nez paraissent totalement détruits. Des ailes du nez il ne reste plus, pour l'aile gauche, que son lobule, qui se trouve adhérent à l'aile opposée; l'aile droite existe encore, mais extrêmement déformée. Elle décrit une *S* italique et obture presque complétement l'orifice antérieur des fosses nasales. On n'y voit pas en effet d'ouverture; à proprement parler, ce sont plutôt des fentes verticalement dirigées. Le cartilage de la cloison n'existe plus ; en explorant les fosses nasales avec un stylet, on sent les os encore dénudés sur plusieurs points. A gauche, le cornet inférieur est dénudé (un séquestre se détacha quelques jours plus tard). La plupart des dents sont cariées, et les os maxillaires sont tuméfiés dans leur partie alvéolaire et palatine. Le malade fut soumis pendant deux mois à un traitement général et local propre à améliorer sa constitution et à faire cicatriser les ulcères profonds des fosses nasales. Iodure de potassium, injections modificatrices, etc. L'opération fut pratiquée le 13 mai. A cause de la destruction de la charpente osseuse du nez et des cicatrices qui recouvrent les apophyses montantes des maxillaires, on ne songea pas à employer immédiatement le procédé que M. Ollier avait déjà mis en usage en pareil cas, et qui consiste à prendre des lambeaux osseux sur les apophyses montantes pour soutenir immédiatement le nez. On essaya d'obtenir du tissu osseux par la transplantation du périoste sous la peau du front. Ce n'était là qu'une opération préliminaire pour la rhinoplastie.

» 13 mai.— *Transplantation.* — On fait une incision de 9 centimètres sur la face interne du tibia droit, immédiatement au-dessous du cartilage de con-

jugaison supérieur, s'éloignant ainsi suffisamment du genou pour ne pas y déterminer une arthrite, et se rapprochant le plus possible du cartilage de conjugaison, afin d'avoir la portion de périoste la plus active du tibia. On détache ensuite avec la sonde-rugine un morceau de périoste long de 8 centimètres, large de 2 centimètres, et on le laisse adhérent par un seul point à sa partie supérieure. Faisant ensuite deux incisions transversales de 1 centimètre et demi à 2 centimètres, l'une à la racine du nez, l'autre à 7 centimètres au-dessus sur la partie moyenne du front, on creuse, avec une pince dont les deux branches sont tenues rapprochées l'une de l'autre, une gaîne dans le tissu cellulaire sous-cutané. On sépare alors le morceau de périoste de ses dernières attaches, et on le transporte dans cette gaîne. En faisant l'incision inférieure, on est obligé de placer une ligature momentanée pour une petite artériole. Points de suture métallique pour la plaie du tibia; deux points pour l'incision inférieure à la racine du nez ; trois points pour l'incision supérieure.

» *Pansement simple.* — On imbibe la charpie d'une solution très-faible de sulfate de fer. Potion calmante pour la nuit.

» 14 mai.— Le malade a dormi toute la nuit; il n'a souffert qu'un peu de la plaie du tibia. Léger gonflement inflammatoire au niveau du lambeau transplanté et de la paupière inférieure gauche. Pouls à 90.

» 15. — Le malade ne souffre pas; pouls à 80. Il demande à manger.

» 16. — Rougeur très-vive au niveau de l'ouverture inférieure de la loge périostique ; cuisson à ce niveau, peau chaude; pouls à 100. On enlève les points de suture correspondants.

» 17. — La rougeur ne disparaît pas. On aperçoit une goutte de pus au niveau de l'ouverture supérieure de la loge; on enlève les fils, et par la pression on fait sortir un peu de pus. A partir de ce moment, la greffe parut compromise; mais comme la tuméfaction n'avait pas augmenté au niveau de la partie moyenne du lambeau, et qu'il n'y avait pas de douleur ni de fluctuation, on espérait encore. Du côté de la jambe, tout allait pour le mieux. La plaie paraissait complétement réunie; la tuméfaction avait presque complétement disparu; pas de pus.

» 18. — La rougeur du front ne diminue pas, léger engorgement d'un ganglion préauriculaire. Pas de fièvre, état général bon; le malade a appétit. La plaie de la jambe va toujours bien ; plus de douleur à ce niveau. Le malade s'est levé contre les ordres du chef de service pour aller à la selle.

» 20. — On fait sortir du pus par l'ouverture supérieure de la loge frontale. Plus de douleur à ce niveau. Pouls à 70. Un seul point de suture de la jambe a lâché, mais le fond de la plaie est réuni; l'os est complétement recouvert par la peau, qui lui adhère fortement.

» 21. — Le lambeau périostique fait un peu saillie par l'ouverture inférieure et présente l'aspect d'un bourbillon.

» 22. — Le lambeau paraît avoir descendu; son extrémité fait plus de saillie

par l'ouverture inférieure ; on croit inutile de laisser séjourner un lambeau qui paraît mortifié et qui joue le rôle de corps étranger. On le saisit avec des pinces et on l'arrache brusquement ; le malade pousse un cri, et l'on s'aperçoit que le lambeau tenait encore par trois points qui avaient contracté des adhérences vasculaires. L'aspect de ces points encore vivants tranchait sur la couleur jaunâtre du reste du lambeau. Il n'y avait pas de doute à avoir : d'ailleurs le cri du malade et le sang qui s'écoulait indiquaient qu'on avait déchiré des adhérences vasculaires. Les trois points vivants avaient chacun en moyenne 10 millimètres de long sur 3 ou 4 de large.

» 25 mai. — La plaie frontale est cicatrisée ; celle de la jambe l'est aussi sur toute sa longueur. »

Bien que l'opération ait échoué au point de vue de la production de l'os, elle nous présente des particularités intéressantes pour la greffe animale. Le lambeau s'était greffé en partie, et nous avons regretté de l'avoir extrait si rapidement. Il avait pris par trois points, et il est possible que si nous l'eussions laissé un temps suffisant, pour que la partie mortifiée se séparât, il se fût produit consécutivement trois petits noyaux osseux. Dans nos expériences, nous avons vu quelquefois une partie du lambeau périostique se mortifier et devenir le centre d'un abcès, tandis que le reste contractait des adhérences vasculaires et s'ossifiait. La même chose eût pu arriver ici.

Toujours est-il qu'il y a eu là une greffe partielle, et qu'on peut en conclure que le périoste, complétement détaché et transplanté à distance, est susceptible de se greffer chez l'homme.

On a observé souvent le recollement de tissus ou d'organes (bout de nez, bout des doigts) complétement séparés et remis à leur place naturelle, mais nous ne croyons pas qu'on ait déjà signalé chez l'homme la greffe d'une partie quelconque, transplantée dans des régions autres que celles où elle avait primitivement vécu et de structure différente. Ce n'est que d'après des observations recueillies en dehors de toute critique scientifique, dans l'Inde, par exemple, qu'on aurait obtenu sur l'homme des greffes de ce genre. Et encore s'agissait-il de

lambeaux de peau mis par leurs bords en contact avec des tissus analogues.

Sans se faire illusion sur les chances de succès, il ne faut pas désespérer de mieux réussir que nous ne l'avons fait. En transplantant des lambeaux plus petits, en choisissant un sujet plus sain, placé dans un milieu plus salubre qu'une salle d'hôpital, on se mettra dans de meilleures conditions. La rapidité de la cicatrisation de la plaie de la jambe et le peu de gravité de l'opération en elle-même nous paraissent autoriser une nouvelle tentative.

Nous ne nous sommes pas trouvé dans d'autres circonstances où la transplantation à distance d'un lambeau périostique eût pu être réellement utile à nos malades; c'est par des déplacements de lambeaux pris sur les os voisins qu'il vaut mieux réparer les pertes de substance du squelette : le cas rentre alors dans ceux que nous étudierons au chapitre suivant.

### § II. — Greffes osseuses.

Les greffes osseuses ont été déjà plusieurs fois essayées sur l'homme pour l'occlusion des pertes de substance faites par le trépan; mais cette méthode n'a pas grand avenir, ce nous semble : elle est le plus souvent inutile et toujours dangereuse; son utilité, du moins, n'est pas suffisante pour faire oublier ses dangers.

#### 1° Réimplantation des rondelles osseuses après la trépanation du crâne.

Au nom de l'expérimentation, nous rejetons cette opération. Il nous suffira de rappeler la méningo-encéphalite que nous avons observée chez le chien (1re partie, chap. XIV). La rondelle s'était parfaitement greffée, mais des adhérences s'étaient

formées à ce niveau entre les méninges et le cerveau. La substance grise était ramollie, et le chien avait éprouvé les symptômes d'un vrai ramollissement cérébral : hébétude, démarche mal assurée, indolence, sensations obtuses, etc. L'homme serait tout aussi bien exposé à cet accident, plus même, en raison de la facilité avec laquelle les plaies suppurent. Or, pourquoi lui faire courir un pareil danger? Il n'est certainement pas indifférent d'avoir au crâne une cicatrice fibreuse ou une cicatrice osseuse; mais l'occlusion de l'ouverture du trépan par une membrane souple n'a pas par elle-même de dangers sérieux; on peut remédier aux accidents, s'il en existe, en protégeant la cicatrice. Et puis, en conservant le péricrâne et la dure-mère, on peut obtenir une réparation osseuse chez les jeunes sujets. Nous considérons donc toute tentative analogue comme injustifiable.

Walther, Watmann, Wedemeyer (1), ont réussi cependant sur l'homme. Le fait est très-intéressant, au point de vue physiologique, parce qu'il nous prouve, même à propos des greffes, combien est grande l'analogie entre les tissus de l'homme et ceux des mammifères supérieurs; mais il ne nous fait pas modifier notre opinion sur la valeur chirurgicale de cette opération. Velpeau la condamnait, il y a longtemps déjà, par crainte des accidents dont l'expérimentation nous a démontré la réalité chez les animaux; nous n'avons aujourd'hui que plus de motifs pour émettre la même opinion.

### 2° De la réimplantation des fragments d'os dans d'autres régions du corps.

Au crâne, c'est le voisinage du cerveau qui nous a empêché d'approuver la réimplantation des rondelles osseuses; pour les

(1) Wiesmann, *De coalitu partium disjunct.*, 1823, et Wolf, *loc. cit.*

autres os, c'est l'inutilité de la tentative qui nous fait considérer cette opération comme peu rationnelle. Les pertes de substance produites par le trépan se répareront par le périoste conservé à ce niveau, et, à son défaut, par la moelle et les granulations venant des canaux de Havers. D'ailleurs, dans le cas où elles ne se répareraient pas par du tissu osseux, il n'y aurait pas, en général, grand inconvénient. Si l'on veut boucher l'ouverture, il faut non pas replacer la rondelle, mais détacher un morceau d'os qu'on laissera adhérer par un pont de périoste ou par des parties molles plus épaisses ; mais ce n'est plus alors une greffe proprement dite.

Quant à la transplantation des fragments osseux dans des régions éloignées, nous ne pouvons la juger que d'après nos expériences sur les animaux. Or, on aurait pu, dans le cas où nous avons transplanté un lambeau de périoste, prendre un morceau d'os et le placer sous la peau du front ; mais cette greffe osseuse serait plus difficile encore que la greffe périostique. On n'aurait pas à craindre la résorption du lambeau ; elle pourrait cependant se produire par médullisation après la greffe, mais elle serait moins probable et plus longue à s'effectuer.

### 3° De la transplantation sur l'homme des fragments d'os pris sur un animal.

Si nos expériences nous ont fait rejeter les greffes hétéro-périostiques, c'est-à-dire la transplantation sur l'homme d'un lambeau de périoste pris sur un animal, à plus forte raison nous font-elles désapprouver les greffes osseuses faites dans ces conditions. Rien n'autorise donc à renouveler la tentative de Percy, qui essaya de réparer les pertes du tibia chez l'homme avec des tronçons d'os pris sur le tibia du bœuf. Voici, du reste, la description de cette tentative unique dans l'histoire de l'art.

Observation LX. — *Transplantation d'un morceau d'os de bœuf entre les fragments d'une fracture avec perte de substance du tibia, par* Percy. — « Je termine par une expérience dont la singularité trouvera son excuse dans le but d'utilité que j'avais cru y apercevoir. Toutes les fois que, dans les fractures comminutives des os longs, avec complication de plaie d'armes à feu, j'ai pu, avec la scie, et surtout après avoir extrait les esquilles isolées, retrancher les sommets âpres et inégaux des fragments, pour y établir des surfaces planes, semblables à celles qu'offrent ces sommets dans l'espèce de fracture qu'on appelle en navet, j'ai obtenu une guérison presque aussi prompte qu'elle l'est ordinairement, dans ces dernières fractures, sauf le raccourcissement du membre, qui est inséparable de la nécessité, en général un peu exagérée par les observateurs, de mettre en contact les extrémités osseuses fracturées. J'avais voulu aller plus loin encore, et l'idée de remplacer le déficit ou la perte de substance de l'os, en y substituant une portion moindre ou égale du cylindre d'un os à peu près de la même forme et du même volume, enlevée à un animal vivant, s'était présentée à ma pensée. Ayant donc associé à ce projet M. le docteur Laroche, l'un de nos plus affectionnés collaborateurs aux armées, ainsi que plusieurs autres chirurgiens-majors, *nous avons deux fois fait cet essai avec des bouts d'os d'avant-bras pris sur un bœuf au moment où il venait d'être abattu.* Ces bouts avaient été sciés avec soin ; ils étaient encore recouverts d'une partie de leur périoste, et nous les avions interposés entre les fragments de la fracture arrangés pour les recevoir. Mais notre entreprise, ainsi que nous devions bien nous y attendre, a échoué ; et loin que nos pièces d'os de bœuf, après avoir été en place, une fois quinze jours, et une autre vingt, eussent présenté le moindre vestige d'adhérence et de cicatrisation, nous pûmes remarquer, en les retirant, qu'elles avaient manifestement nui au développement vasculaire des surfaces sur lesquelles elles avaient porté, et que leur séjour trop prolongé avait fait avorter l'œuvre du cal ou de la consolidation. L'unique avantage qu'elles eussent produit, c'était que leur présence avait contre-balancé l'action rétractrice des muscles, laquelle tend toujours à rapprocher l'un de l'autre les fragments d'une fracture et à raccourcir par là le membre de tout l'intervalle qui les séparait, ce qui, pendant les premiers jours des fractures avec déperdition de substance, peut ne pas être inutile; car pour que les fragments se coagglutinent entre eux, il n'est pas rigoureusement nécessaire qu'ils se touchent. Une distance de quelques lignes que le gonflement expansif de leurs sommets a bientôt franchie de part et d'autre, ne retarde aucunement la formation du cal, et c'est toujours autant de gagné sur le raccourcissement. Or, l'interposition de notre bout d'os, ne servant alors que d'arc-boutant, et n'ayant, au commencement de la fracture, qu'une courte durée, peut accoutumer pour la suite les os à cet écartement, et forcer les muscles à le favoriser par leur inaction. Et il faut convenir que si les choses devaient se passer ainsi, ce moyen, dans plus d'un cas, mériterait la préférence sur les machines

extensives et contre-extensives, toujours si douloureuses pour le malade et si embarrassantes pour le chirurgien. » (*Dictionnaire* en 60 volumes, article ENTE.)

Percy, comme on le voit, cherche à s'excuser sur sa tentative, et à lui trouver au moins une raison d'être dans l'insuffisance et la difficulté d'application des moyens coaptateurs habituellement usités. Nous ne pensons pas que personne soit tenté de renouveler cet essai dans un cas pareil ; si l'on pouvait se permettre quelque espoir à l'époque où vivait Percy, il n'est guère possible d'avoir la même confiance aujourd'hui. La difficulté des greffes osseuses d'un animal à un autre d'une espèce différente doit nous enlever toute illusion, ou au moins nous faire sérieusement réfléchir avant de lancer notre imagination dans ces rêves séduisants. Pour un résultat que les expérimentations sur les animaux nous font regarder comme à peu près impossible, on ne s'exposera pas aux dangers qu'entraînerait dans un foyer de fracture un corps étranger, qui serait non-seulement une cause d'inflammation, mais encore une source d'infection putride. Si, dans des cas de ce genre, on voulait revenir à l'ostéoplastie, il faudrait prendre ailleurs la pièce destinée à réparer la perte de substance. Ce n'est pas avec un os de bœuf qu'on pourrait obtenir une greffe osseuse ; c'est avec un os d'homme, entouré de son périoste, que cette espérance aurait seulement quelque chance de se réaliser : et il y a lieu de s'étonner que Percy, abondamment pourvu de matière autoplastique par les amputations journalières qu'il était en mesure de pratiquer, ait eu recours à un os de ruminant. S'il avait eu le temps d'expérimenter, il aurait probablement renoncé à cette tentative périlleuse, ou bien il aurait mieux choisi sa matière à transplantation. Nous ne voyons pas les motifs qui auraient pu l'empêcher de mettre à profit un fragment d'un des moignons qu'il amputait. On ne craint pas d'injecter dans les veines d'un

malade le sang d'un autre individu, nous ne voyons pas pourquoi on n'eût pas fait profiter un blessé d'un morceau d'os qu'un amputé eût volontiers abandonné.

Ces tentatives de Percy ne sont pas les seules que l'histoire de la science ait eu à enregistrer. Il y a d'abord le fait qui est relaté par Job à Meckrem, et qui remonte à 1670. Nous n'hésitons pas à le traiter de fable ; nous le rapportons cependant à titre de renseignement curieux, car il démontre au moins l'ancienneté de l'idée.

« Un ecclésiastique, nommé Krauwinkel, racontait, du temps de Job à Meckrem (*Obs. medico-chirurg.*, p. 7), qu'étant en Russie, un ingénieur de cette nation reçut d'un Tartare un coup de sabre à la tête, lequel lui enleva une assez grande étendue du cuir chevelu et la portion osseuse correspondante, qui restèrent perdues sur le champ de bataille. Le chirurgien, pour boucher l'ouverture du crâne, détacha de celui d'un chien, tué à cet effet, une pièce d'os de mêmes forme et dimension que celle qui manquait, et l'arrangea si bien, que le blessé fut parfaitement guéri. Mais notre gentilhomme, dans l'excès de sa joie, raconta de quelle manière il avait obtenu sa guérison, et bientôt les foudres de l'Église furent lancées contre lui. Il fallut, pour rentrer dans la communion des fidèles, qu'il se fît retrancher l'immonde dépouille du chien, quoique solidement consolidée, et qu'il se soumît à un traitement plus conforme au caractère de chrétien (1). »

Rappelons, en terminant, les conditions que l'expérimentation nous fait juger essentielles à la greffe :

Il faut que les lambeaux osseux soient pris sur le même sujet ou sur un sujet de même espèce. L'âge de l'animal n'est pas d'une importance capitale, mais les greffes osseuses réussissent mieux sur les sujets jeunes. Pour les sujets âgés, il vaut mieux transplanter un lambeau venant d'un sujet plus jeune. Plus le tissu osseux est jeune, plus il contient d'éléments mous, périoste et moelle ; plus, par conséquent, il est apte à se greffer.

Un fragment osseux, dépouillé de son périoste, ne se greffe

(1) *Dictionnaire* en 60 vol., t. XII, p. 355.

pas ou ne se greffe que dans des circonstances tout à fait exceptionnelles. Les conditions les plus favorables se rencontrent sur un fragment d'os sous-cutané revêtu de son périoste et de la peau correspondante. Les exemples de nez, de bouts de doigts recollés avec succès le démontrent chez l'homme. Plus il y a dans le lambeau de substance conjonctive molle et souple, comme le périoste, le tissu sous-cutané et la peau, plus il aura de moyens de contracter des adhérences vasculaires. La présence des autres tissus, muscles, glandes (et de tous les tissus composés), rend les conditions plus défavorables.

Il faut que la partie à greffer soit d'un petit volume. Plus le lambeau est petit, plus vite il sera pénétré par les nouveaux vaisseaux.

### § III. — Greffe par approche.

La greffe par approche consiste dans la mise en contact de parties normalement éloignées, mais restées l'une et l'autre en rapport avec un centre circulatoire. On peut ainsi mettre en rapport deux individus différents, par une surface saignante, comme Bert (1) l'a fait dans ses expériences sur les rats blancs; ou bien une partie du même individu avec une autre partie éloignée (peau du bras et de l'avant-bras pour la restauration du nez par la méthode de Tagliacozzi).

Par ce moyen, on pourrait faire les opérations plastiques les plus variées. Nous croyons qu'il ne faut pas absolument proscrire cette méthode en chirurgie, malgré les inconvénients qui l'ont fait abandonner, et qui tiennent à la position pénible dans laquelle doit être placé l'opéré.

L'union momentanée de deux individus par une plaie saignante est pleine de difficultés. Nous avons été, dans une cir-

(1) *De la greffe animale* (thèse inaugur.). Paris, 1863.

constance, fortement sollicité d'y avoir recours pour la restauration d'un nez, qu'une autre personne désirait voir réussir plus que le malade lui-même. Malgré la certitude d'avoir affaire à un sujet patient et courageux, nous ne crûmes pas devoir intervenir, parce que la difformité était telle, que toute opération plastique eût été impuissante à la pallier d'une manière satisfaisante.

---

# CHAPITRE XV

## DE L'OSTÉOPLASTIE EN GÉNÉRAL ET DE SES DIFFÉRENTES ESPÈCES.

### PRINCIPES PHYSIOLOGIQUES ET RÈGLES GÉNÉRALES.

SOMMAIRE. — Des opérations auxquelles le nom d'*ostéoplastie* est applicable. — Origine et principe physiologique de l'ostéoplastie. — Premières applications chirurgicales. — Différentes espèces d'ostéoplasties : ostéoplastie directe ou osseuse ; ostéoplastie indirecte ou périostique ; ostéoplastie combinée. — De l'ostéoplastie directe en général : faits physiologiques fondamentaux ; règles opératoires générales. — De l'ostéoplastie périostique en général : faits physiologiques fondamentaux ; règles opératoires générales. — De la combinaison de l'ostéoplastie périostique avec l'ostéoplastie osseuse ; lambeaux cartilagineux. — De la rhinoplastie périostique. — Des diverses lésions du nez auxquelles elle est applicable. — Régions sur lesquelles on peut tailler des lambeaux périostiques ou osseux. — Procédés pour mettre à profit tout ce qui reste de l'ancien nez. — Importance du support médian. — Traitement consécutif. — Modifications consécutives qu'éprouvent les lambeaux périostiques. — De l'uranoplastie périostique. — Résultats de Langenbeck.

L'ostéoplastie est l'opération qui a pour but la restauration de la forme des organes au moyen du tissu osseux. C'est une opération autoplastique qui diffère des autoplasties ordinaires en ce qu'on se sert de lambeaux déjà ossifiés, ou destinés à s'ossifier plus tard. Cette dernière circonstance nous a fait distinguer deux espèces d'ostéoplasties. L'ostéoplastie directe ou osseuse (ostéoplastie proprement dite), qui se pratique avec des

lambeaux osseux; et l'ostéoplastie indirecte ou périostique, dans laquelle on se sert de lambeaux de périoste qui ne deviendront osseux que secondairement.

Ce qui caractérise les opérations ostéoplastiques en général, c'est la restauration d'un organe congénitalement ou accidentellement déformé. C'est là le but qu'on se propose d'atteindre dans toute autoplastie, et, si l'on veut donner au mot *autoplastie* un sens logique, il ne faut pas sortir de cette définition. Aussi considérons-nous comme inexacte l'application de ce terme à des opérations constituées par des sections osseuses suivies de la réunion des parties. On a, par exemple, appelé *ostéoplastie*, les opérations préliminaires pour l'extirpation des polypes naso-pharyngiens, qui consistent dans la section simple des os de la face, l'écartement des parties sectionnées, et leur réintégration à leur place primitive, après l'extirpation du polype. Mais, si l'on veut voir là une opération autoplastique, il faut étendre démesurément la signification de ce mot.

Quand on fend la lèvre et la joue pour aller à la recherche d'une tumeur profonde, et qu'on réunit ensuite par la suture les parties sectionnées, on fait une opération qu'on devrait ranger, d'après le même principe de nomenclature, dans les opérations plastiques. Il en serait de même quand, pour extraire un corps étranger, une balle ou une esquille, on pratique des incisions diverses à la peau, qu'on réunit ensuite. La restauration immédiate des parties que le chirurgien divise ne peut pas être regardée comme une autoplastie. Ce n'est là, il est vrai, qu'une question de nomenclature, secondaire, par conséquent; mais il nous paraît logique de renvoyer à un chapitre spécial ce que nous avons à dire sur ces opérations, qui se rattachent, sans doute, aux greffes osseuses, comme la réunion des plaies se rattache à la greffe animale, mais qui doivent former une classe distincte de l'ostéoplastie proprement dite, destinée, nous le

répétons, à réparer les difformités permanentes, congénitales ou acquises du squelette.

Un exemple type d'ostéoplastie, c'est la reconstitution du nez par des lambeaux osseux ou périostiques, empruntés aux os voisins, et déplacés pour former la charpente du nez nouveau; c'est encore la reconstitution de la voûte palatine par des lambeaux mucoso-périostiques. Ici on rétablit une forme altérée au moyen de lambeaux osseux ou périostiques.

### § I. — Origine et principe physiologique de l'ostéoplastie.

En 1858, quand nous eûmes démontré que le périoste déplacé et séparé de l'os emporte avec lui ses propriétés ostéogéniques, qu'il continue à s'ossifier au milieu des tissus étrangers sur lesquels il est susceptible d'être greffé, nous pensâmes que la chirurgie plastique trouverait bientôt, dans le déplacement des lambeaux périostiques, une précieuse ressource. Nous proposâmes de doubler de périoste les lambeaux cutanés et muqueux, dans le but de faire développer des plans osseux nouveaux, et d'avoir une charpente solide pour les organes qui avaient besoin de soutien. « Nous croyons que la puissance de l'autoplastie, disions-nous alors (*Gaz. hebdom.*, 31 déc. 1858), s'élève d'un degré, et qu'il sera possible de faire développer du tissu osseux là où l'on en manque et où l'on a dû s'en passer jusqu'ici. » La restauration du nez nous parut l'opération qui devait gagner le plus à l'emploi de lambeaux doublés de périoste : c'est dans cette réparation qu'un support osseux pouvait rendre les plus utiles services; car, si l'on voulait avoir une charpente solide, il fallait non-seulement un tissu fibreux dur, mais un tissu qui eût la consistance du tissu osseux.

Quant à l'ostéoplastie directe, elle avait son principe physio-

logique dans une foule de faits déjà enregistrés dans la science; les cas d'*aposképarnismos* et de recollement des fragments osseux au crâne, à la cheville, démontraient que des pièces osseuses, complétement séparées du squelette, mais tenant par un pont cutané, pouvaient se réunir. Déjà même Dieffenbach, Wutzer et autres chirurgiens avaient fait quelques tentatives chirurgicales dans ce sens. L'opération pour la restauration de la voûte palatine, de Gensoul, qui consiste à refouler en arrière le tubercule incisif dans le bec-de-lièvre compliqué, était aussi une opération ostéoplastique. L'opération de Pirogoff, pour la soudure de la partie postérieure du calcanéum au tibia, pouvait être rangée dans la même catégorie.

Mais ces faits étaient restés isolés; on n'avait pas pensé à en faire une méthode autoplastique générale, applicable aux diverses restaurations du squelette. Ce fut lorsque nos expériences sur les animaux eurent démontré la facilité et le mécanisme des greffes osseuses, que nous proposâmes de tailler des lambeaux osseux, de les déplacer comme des lambeaux cutanés, en ayant bien soin de leur conserver le périoste qui les entoure, et de les fixer ensuite dans une situation déterminée. C'était là la généralisation de l'idée de Dieffenbach, et nous donnâmes à cette méthode le nom d'*ostéoplastie directe* ou *osseuse,* parce qu'on fait une charpente osseuse directement, avec de l'os emprunté ailleurs.

Quant à l'opération qui consiste à produire un plan ou une charpente osseuse avec des lambeaux de peau ou de muqueuse doublés de périoste, nous l'appelâmes *ostéoplastie indirecte* ou *périostique*, parce que c'est par le périoste qu'on obtiendra de l'os plus tard, et que, par cela même, la présence de l'os dans le lambeau ne se réalisera que d'une manière indirecte ou secondaire.

Au moment où nous avons, pour la première fois, proposé

d'appliquer l'ostéoplastie à la réparation des difformités de la face, nous n'avions pas de service d'hôpital; nous étions dans la phase purement expérimentale de nos recherches. Nous dûmes nous contenter d'en indiquer les applications générales. En France, malgré la bienveillance avec laquelle le public médical accueillit nos expériences, on ne se pressa pas d'entrer dans la voie que nous indiquions. Nous ne trouvons à signaler en 1859 qu'une opération de rhinoplastie avec lambeaux périostiques par Nélaton, opération qui ne fut, du reste, publiée que plus tard (1862) (1). Mais, à l'étranger, il n'en fut pas de même : le 3 novembre 1859, Langenbeck, à Berlin, faisait une résection ostéoplastique de l'apophyse montante du maxillaire supérieur, en conservant un pont périostique pour assurer la vitalité du lambeau; et le 18 du même mois il pratiquait une véritable ostéoplastie périostique, en taillant un lambeau cutané doublé de périoste pour la restauration du nez (2). Peu de temps après, il appliquait l'ostéoplastie périostique à l'uranoplastie, et commençait cette série de brillantes opérations qui ont démontré la curabilité d'une difformité jusqu'ici réputée incurable, c'est-à-dire de la division complète de la voûte et du voile du palais.

Ce ne fut qu'en juillet 1861 que nous eûmes l'occasion de faire notre première opération d'ostéoplastie sur l'homme. Il s'agissait d'une rhinoplastie complexe dans laquelle nous combinâmes, pour la première fois, les deux méthodes d'ostéoplastie : l'ostéoplastie indirecte ou périostique, et l'ostéoplastie

(1) *Bulletin de la Société de chirurgie* pour 1862, p. 108, 112 et 114.

(2) Ces observations, publiées d'abord à Berlin (*Deutsche Klinik*, n° 48, 1859), furent reproduites dans divers journaux de l'époque (1860), français et étrangers (*Gazette hebdomadaire*, *Écho médical suisse*, *American Journal monthly*, etc.), avec l'exposé de nos expériences que Langenbeck avait fait à sa clinique pour appuyer sa tentative opératoire.

directe osseuse, ou au moyen de lambeaux empruntés au maxillaire supérieur.

## § II. — De l'ostéoplastie directe ou osseuse.

### 1° Faits physiologiques fondamentaux.

Parmi les faits les plus importants que nous avons constatés dans l'étude des greffes et des plaies osseuses, nous rappellerons les suivants :

Pour qu'un os ou un fragment d'os, complétement détachés ou tenant encore à l'organisme par un pédicule de parties molles, puissent être greffés dans une autre région et sur des tissus étrangers, il faut qu'ils restent entourés de leur périoste.

Le périoste est l'agent immédiat de la greffe; il assure la vitalité de l'os. Dans le cas où l'os se nécrosera, le périoste pourra continuer de vivre, et produire des couches nouvelles à la surface de l'os ancien. Après l'élimination de la portion ancienne nécrosée, les productions sous-périostales nouvelles pourront, jusqu'à un certain point, la remplacer.

La continuité d'un os avec le tissu médullaire peut suffire à assurer la vitalité de cet os; mais le tissu médullaire n'est pas maniable comme le périoste; il est d'une texture trop délicate ; il ne peut pas être directement utilisé pour les opérations autoplastiques.

Plus un lambeau d'os restera entouré de parties molles, plus il aura de chances de contracter des adhérences vasculaires et de continuer de vivre.

Des lambeaux osseux minces et larges, tenant au reste du corps par un large pédicule cutané, seront les plus favorables.

Le tissu osseux des jeunes sujets se greffe plus facilement et plus complétement que celui des adultes.

2° Règles opératoires générales applicables aux diverses opérations.

C'est avec la scie, le ciseau et les cisailles qu'on peut tailler des lambeaux osseux. Toutes les fois que la scie peut être commodément maniée, elle est préférable, parce qu'elle ne fait pas d'éclats. Avec une scie fine d'horloger, on peut tailler des lambeaux osseux de moins d'un millimètre d'épaisseur. On se sert d'instruments différents pour les sections parallèles et les sections perpendiculaires à l'os.

*Section parallèle.* — On peut, avec la scie, raser les os parallèlement à leur surface. Sur la tubérosité malaire, sur le front, sur toutes les parties saillantes, il serait possible de tailler des lambeaux ostéo-cutanés, comprenant seulement la table externe de l'os. Sur les bords du lambeau, la couche osseuse a l'épaisseur d'une feuille de papier. Il faut des scies extrêmement minces pour ne pas produire de perte de substance.

*Section perpendiculaire.* — On se sert alors, selon la disposition des parties, de l'un ou de l'autre des instruments indiqués. Avec le ciseau, nous avons détaché un des os propres du nez pour le luxer et l'abaisser avec le lambeau cutané. Avec des cisailles, on peut couper une étroite bande osseuse sur l'apophyse montante, etc.

Ces lambeaux osseux ne devront pas être laissés exposés à l'air; il faudra, autant que possible, les laisser recouverts ou les recouvrir d'une couche cutanée ou muqueuse, sur l'une de leurs faces au moins. Pour les maintenir en place, il faudra les fixer par des points de suture métalliques, qui seront tolérés jusqu'à ce que l'adhésion se soit effectuée. La tolérance des tissus pour les substances métalliques permet de laisser les fils en place un temps presque indéfini. La réunion des os s'effectue

assez rapidement au moins par des adhérences molles; mais il faut cependant les maintenir longtemps fixés par des sutures ou des supports, afin que les adhérences soient suffisantes pour prévenir les déplacements consécutifs. Les lambeaux osseux ne se rétractent pas comme les tissus mous, mais ils s'affaissent avec les tissus qui les recouvrent. Il est donc indispensable de bien les fixer eux-mêmes, afin qu'ils puissent servir à leur tour de supports solides aux parties molles cutanées et muqueuses: c'est là leur principale utilité.

La consolidation définitive par du tissu osseux nous paraît très-lente à s'effectuer. Tout dépend de la nature du tissu avec lequel le lambeau osseux est mis en contact. Nous n'avons pas, du reste, pu vérifier, par la dissection, les connexions de ces lambeaux avec les tissus voisins.

Il importe de ne faire ces autoplasties qu'avec des os parfaitement sains. Si ces os ont déjà subi l'influence de la scrofule, de la syphilis; s'ils ont été déjà en partie rongés par un lupus profond, on a à craindre de voir l'affection diathésique les envahir de nouveau après la transplantation, et le bénéfice de l'opération serait perdu. Il faudra donc ne pratiquer ces opérations que lorsque la maladie est éteinte; et encore, par précaution, est-il indiqué de prolonger le traitement antiscrofuleux et antisyphilitique pendant plusieurs mois après l'opération, si l'on a quelque crainte de voir la complication reparaître.

## § III. — De l'ostéoplastie indirecte ou périostique.

### 1° Faits physiologiques fondamentaux.

Nous avons vu, dans notre première partie, que ce n'est pas seulement le périoste des lapins ou des poulets, qui s'ossifie après avoir été séparé de l'os et placé au milieu des tissus étran-

gers à l'ossification normale. Le périoste du chien et celui du chat jouissent de la même propriété. Chez le chat, nous avons obtenu une très-belle ossification avec des lambeaux de périoste frontal retournés sous la peau du sinciput (planche I); et, chez le chien, le périoste du tibia a produit un anneau circulaire très-épais. Pour que le périoste ainsi déplacé s'ossifie, il faut d'abord que la loge dans laquelle il est placé ne suppure pas. C'est parce que cet accident se produit souvent chez le chien, qu'il est plus difficile de faire réussir cette expérience chez cet animal que chez le lapin. Il faut en outre que le sujet soit jeune, dans la période de croissance du squelette, c'est-à-dire dans la période où le périoste est physiologiquement actif.

Chez les animaux adultes ou vieux, on n'obtient pas d'ossification, ou du moins on en obtient très-peu.

Le périoste des animaux de cet âge reprend une partie de ses propriétés ostéogéniques par l'irritation de son tissu, mais seulement lorsqu'il reste en contact avec l'os. Quand il en a été séparé, l'irritation ne produit pas cet effet; elle diminue, au contraire, les propriétés ostéogéniques en rendant la greffe plus difficile. Une fois la greffe obtenue et les adhérences complétées, l'irritation pourrait peut-être reprendre une action favorable; mais nous ne l'avons pas constaté directement. Ici, plus que partout ailleurs, il est difficile de régler le processus et de maîtriser le degré de l'irritation.

Le périoste de tous les os ne s'ossifie pas également bien après avoir été transplanté ou seulement déplacé. La proportion des propriétés ostéogéniques n'est pas la même chez tous les animaux, entre les divers périostes. On ne peut pas la prévoir à priori; c'est par la constatation directe qu'il faut s'en assurer. Le périoste frontal est infiniment plus propre à s'ossifier chez les chats que chez les lapins. (Voy. 1re partie, chap. Ier.)

Voilà pourquoi, chez l'homme, on ne peut pas déterminer

d'avance la disposition de tel ou tel périoste à l'ossification.

La stabilité des éminences ou des cercles osseux obtenus par le déplacement des lambeaux de périoste laissés adhérents à l'os par l'une de leurs extrémités doit faire espérer la persistance indéfinie des ossifications qu'on pourra obtenir chez l'homme de la même manière.

Pour que le périoste produise des éléments osseux abondants, il faut qu'il soit placé au milieu des chairs, c'est-à-dire entouré de toutes parts de tissus vasculaires. L'exposition à l'air de sa face profonde (formant, par exemple, la paroi d'une cavité constamment parcourue par l'air) retarde la production du tissu osseux, en diminue la quantité, mais ne l'annihile pas absolument. Nous avons vu (1re partie, chap. VIII) que le périoste palatin, tendu entre les cavités nasale et buccale, peut s'ossifier encore après l'ablation de la voûte palatine, malgré son exposition permanente à l'air.

Il s'ossifie alors secondairement; sa couche superficielle bourgeonne d'abord comme toute plaie des parties molles, et c'est sous cette couche de granulations que l'ossification s'effectue.

La couche d'os dénudée par la dissection du lambeau de périoste ne se nécrose que très-exceptionnellement.

### 2° Règles opératoires générales.

Bien que le périoste détaché de l'os, et séparé par sa face externe des parties molles extérieures, produise facilement du tissu osseux chez les animaux, il ne doit pas être ainsi isolé dans les opérations d'ostéoplastie périostique. Nous ne savons jusqu'à quel degré il conserverait ses propriétés ostéogéniques après cette double dénudation; mais il les conservera beaucoup mieux, et risquera moins de les perdre complétement, si on le

laisse adhérer par sa face externe aux tissus qui l'entourent normalement et qui lui fournissent ses vaisseaux. Il faudra donc avoir des lambeaux cutanés ou muqueux doublés de périoste, et ne se servir de lambeaux exclusivement périostiques que lorsqu'on ne pourra faire autrement. Un lambeau de périoste isolé sur ses deux faces se déforme, ne conserve pas de situation fixe; il est surtout menacé de gangrène sur les sujets qui, comme l'homme, suppurent abondamment.

Le lambeau cutanéo-périostique ou mucoso-périostique doit, autant que possible, être appliqué contre une surface saignante avec laquelle il puisse se réunir. Ce qu'on doit rechercher de préférence, c'est de l'appliquer contre une autre surface périostique. Les procédés à doubles lambeaux périostiques superposés sont ceux qui favoriseront le plus la formation d'une lame osseuse nouvelle par la réunion de deux couches ossifiables. Il faut éviter, autant que possible, de laisser exposée à l'air la face qui était normalement en rapport avec l'os. Ainsi dénudée, cette face suppure, et l'ossification ne peut l'envahir que tardivement; elle se recouvre de bourgeons charnus qui forment une sorte de membrane muqueuse, au-dessous de laquelle l'ossification se produit. Elle tend en outre, comme tous les autres tissus en suppuration, à se rétrécir, à se rétracter; et elle diminue peu à peu, si elle n'est pas solidement soutenue. Il faut donc, autant que possible, un double plan de lambeaux, au nez surtout, non-seulement au point de vue de l'ossification, mais au point de vue de la résistance des parties molles extérieures.

Quand on détache le périoste de l'os, il faut procéder comme nous l'avons recommandé pour les résections sous-périostées, c'est-à-dire enlever la plus grande épaisseur de périoste possible avec sa couche ostéogène, mordre même avec la rugine dans la couche la plus superficielle de l'os. Les parcelles osseuses qu'on

peut détacher en même temps tomberont d'elles-mêmes, et l'on aura conservé la totalité des éléments régénérateurs. Il faut donc ne jamais disséquer le périoste avec le tranchant d'un bistouri, mais le décoller avec un instrument demi-tranchant, en appuyant fortement sur l'os.

Le périoste détaché éprouve immédiatement une rétraction considérable. On sait que les lambeaux cutanés, dès qu'ils ont été isolés, se réduisent à une surface beaucoup moindre; cette rétraction est plus sensible encore pour le périoste. Elle ne s'aperçoit pas dans les lambeaux où le périoste est solidement fixé à la muqueuse et se confond avec elle, à la voûte palatine, par exemple; mais au front, quand on a disséqué un lambeau ostéo-cutané, si la peau se rétracte comme 1, le périoste se rétracte comme 2. Cette circonstance devra le faire comprendre, pour certains cas, dans les points de suture.

Bien que nous ayons déjà constaté, dans un grand nombre d'observations ou expériences, avec quelle facilité les surfaces osseuses supportent la privation de leur périoste, il ne faudrait pas exagérer la dimension des lambeaux périostiques. A la face, surtout, lorsqu'on opère dans les hôpitaux et dans des lieux où règne l'érysipèle, il faut combiner les lambeaux de manière que les plaies soient rapidement cicatrisées; car, pendant tout le temps que la plaie suppure, le danger de l'érysipèle existe plus ou moins. Mais, au point de vue de la nécrose, nous devons être de plus en plus affirmatif sur le peu de danger de cet accident, après ce que nous avons observé après nos diverses opérations sur l'homme.

Pour prévenir la nécrose, nous recouvrons la surface osseuse dénudée de pansements gras et émollients; nous mettons, à chaque pansement, une épaisse couche de cérat pour protéger l'os contre les influences irritantes extérieures. C'est après l'inflammation de la plaie, produite par l'air ou les applications

irritantes, que la couche superficielle de l'os serait exposée à la nécrose.

Certainement, si l'on découvrait de trop larges surfaces, il faudrait craindre cet accident, sur les personnes âgées surtout, mais, dans les conditions où l'on a le plus souvent à intervenir pour la rhinoplastie, l'accident est moins à craindre qu'on n'aurait pu le supposer à priori. Du reste, une exfoliation légère se produirait-elle, que la cicatrisation s'opérerait par granulations et ne serait en définitive guère plus apparente.

A la voûte palatine, on n'a pas de précautions spéciales à prendre : l'os dénudé est nourri par son périoste nasal, par le reste de périoste palatin, et par son bord alvéolaire, qui est très-vasculaire et qui n'a pas été dépouillé; aussi sa vitalité n'est-elle guère compromise par la dénudation qu'on pratique à sa face inférieure.

Le périoste transplanté avec la peau ou la muqueuse qui le doublent normalement ne peut guère se mortifier, mais il ne peut s'ossifier que dans certaines conditions. Nous retrouvons ici les diverses influences que nous avons vues retarder ou empêcher l'ossification après les résections sous-périostées, et nous pouvons, par cela même, prévoir que l'ossification fera souvent défaut. Mais dans tous les cas, on aura un tissu fibreux, dur, épais, résistant, qui jouera un rôle efficace, et qu'on n'aurait pas eu si l'on n'eût pas conservé le périoste. Ce tissu fibreux sera suffisant à la voûte palatine et très-utile au nez; aussi la conservation du périoste dans les lambeaux n'eût-elle pour résultat que de fournir un tissu plus épais, que nous la recommanderions toujours pour les opérations qui se pratiquent dans ces régions.

### § IV. — Combinaison de l'ostéoplastie osseuse avec l'ostéoplastie périostique. — Lambeaux cartilagineux.

L'ostéoplastie osseuse nous fournit une charpente immédiate, qui soutient momentanément les lambeaux; mais, dans beaucoup de cas, cette charpente ne sera pas assez solide pour résister à la rétraction consécutive des tissus. Il faut donc lui venir en aide par l'ostéoplastie périostique, en soutenant ou plutôt en cimentant les lambeaux osseux par des lambeaux de périoste, qui se durciront peu à peu et s'ossifieront à leur tour. Cette combinaison de deux ostéoplasties nous paraît être la méthode vraiment efficace pour certaines restaurations, pour la rhinoplastie, par exemple. On fait ainsi appel à tous les éléments susceptibles de former une charpente solide; on se met en garde contre la rétraction ultérieure qui, quoi qu'on fasse, déjouera encore bien des combinaisons. Et c'est parce qu'on ne saurait trop se prémunir contre un accident si fréquent et si fâcheux, qu'il faut mettre en œuvre tous les moyens qui peuvent donner de la solidité à la nouvelle charpente.

C'est dans ce but que nous avons employé des lambeaux cartilagineux, empruntés spécialement à la cloison, pour faire au nez un support antéro-postérieur. Cette chondroplastie est un complément indispensable de l'ostéoplastie dans cette opération. Le cartilage ainsi détaché se ressoude par un cal fibreux, comme nous l'avons constaté sur le chien et le cheval. Revêtu de sa muqueuse sur ses faces, il est assuré contre la nécrose; et, bien que sa soudure soit plus lente que celle du tissu osseux, elle s'obtient à la faveur du périchondre muqueux d'abord, puis tardivement par une adhérence faible, mais directe, des surfaces de section. Malheureusement, dans la plupart des cas, ce cartilage est détruit, et l'on ne peut tailler que des lambeaux insuffisants pour soutenir le nez, qui s'affaissera toujours plus ou moins.

### § V. — Application de l'ostéoplastie à la restauration du nez.

C'est surtout à la restauration de la face que l'ostéoplastie est applicable. C'est là que la forme est de la plus haute importance, non-seulement pour la beauté plastique, mais encore pour le jeu régulier des organes.

Les difformités contre lesquelles on peut avoir recours à la mobilisation de lambeaux périostiques et osseux sont très-nombreuses, et leur étude nous obligerait à dépasser les bornes que nous nous sommes imposées pour cet ouvrage.

La question serait plus vaste encore, si nous voulions y faire rentrer les opérations destinées à réparer la forme vicieuse des os des membres, et les procédés d'amputation dits ostéoplastiques (1). Mais tel n'est pas notre but dans cet ouvrage. Nous réservons pour une autre publication l'exposé détaillé de nos études sur cette question, et nous nous bornerons ici à quelques considérations sur la rhinoplastie et l'uranoplastie. Nous ne voulons qu'exposer les principes physiologiques de ces opérations, et c'est à propos de la restauration du nez ou de la voûte palatine que nous pourrons le mieux démontrer les applications générales de l'ostéoplastie. Nous nous limitons d'autant plus volontiers aujourd'hui, que nous n'aurions sur certains sujets que des idées théoriques à exposer. Les faits cliniques nous manquent, ou sont trop incomplets pour nous autoriser à conclure.

Après avoir joui d'une certaine vogue il y a trente ans, la rhinoplastie a été peu à peu délaissée par la plupart des chirur-

(1) A l'opération de Pirogoff pour le calcanéum, il faudrait ajouter celle de Gritti pour la rotule, de Szymanowski pour l'olécrâne, etc. (Voyez Wolf, *Die osteoplastik in ihren Beziehungen zur Chirurgie und Physiologie*, in *Archiv für klinische Chirurgie*, 1863.)

giens. La constatation des résultats définitifs des opérations pratiquées d'après les procédés de Delpech, Græfe, Blandin, Dieffenbach, etc., n'avait pas encouragé à renouveler ces tentatives. On continuait seulement de réparer le nez lorsqu'il s'agissait de petites pertes de substance des parties molles de l'organe, mais on y renonçait de plus en plus dans les cas où le squelette ostéo-cartilagineux se trouvait absent ou profondément endommagé.

Les nez refaits avec la peau du front ou des joues se rétractent, s'atrophient et finissent par devenir un organe informe et repoussant. Tout lambeau autoplastique, quel qu'il soit, transporté loin de ses connexions naturelles, s'atrophie plus ou moins; à plus forte raison, lorsqu'il est comme suspendu au devant d'une cavité. Rien ne le soutient alors; et, si on ne lui trouve pas un support osseux, il est nécessairement aspiré vers le centre de l'excavation. La rétraction du tissu inodulaire qui se forme à sa face profonde s'ajoute à l'effet de l'atrophie produite par l'insuffisance de la nutrition. Il faut donc absolument trouver un obstacle à cette rétraction ; pour cela, il est nécessaire de tendre le lambeau entre des points osseux fixes et résistants.

### 1° Des conditions nécessaires à la solidité des nez restaurés.

Ce qu'il y a de plus important dans la charpente du nez pour conserver sa saillie, c'est un soutien antéro-postérieur; or, c'est là justement ce qu'il est le plus difficile de trouver. On a beau avoir des soutiens osseux latéraux, le nez s'enfoncera toujours, tant qu'il ne rencontrera pas une résistance dans son axe antéro-postérieur. Aussi la cloison est-elle le point le plus important du squelette du nez : c'est la clef de voûte de l'édifice.

On peut, il est vrai, arc-bouter les soutiens latéraux en les appuyant de chaque côté sur l'apophyse montante, mais ces supports sont dans un état d'équilibre instable; ils tendent à

glisser l'un sur l'autre, et, dès qu'ils ne sont plus en équilibre, ils s'affaissent rapidement.

A défaut de cloison vivante, on doit fabriquer des cloisons artificielles ; malgré l'imperfection des appareils prothétiques, il est indispensable d'y avoir recours.

Plusieurs chirurgiens se sont occupés de reconstituer une sous-cloison après les restaurations du nez. Ce serait, pour le cas présent, un perfectionnement non-seulement dangereux, mais irrationnel. La sous-cloison nouvelle jouera, en effet, le rôle de ligament rétractile qui tirera en arrière la pointe du nez. Aussi, loin de chercher une sous-cloison, admettons-nous en principe qu'il ne faut pas réparer cet organe. C'est par la prothèse que nous y suppléons. Si le nez était solide et incapable de rétraction, on pourrait faire une sous-cloison avec un tissu vivant; mais, dans les conditions de la rhinoplastie, il faut renoncer à la restauration de cette partie, ou du moins n'y recourir que très-tardivement, lorsque le nouvel organe a subi toute sa rétraction. Le rétablissement de la sous-cloison est surtout indiqué dans les cas où la lésion du nez est bornée à la destruction de ce rebord cutané.

### 2° Des principales difformités du nez auxquelles la rhinoplastie est applicable.

La perte *totale* du nez et de la cloison est encore aujourd'hui au-dessus des ressources de l'art. On recouvrira, sans doute, la perte de substance; on donnera même avec des lambeaux osseux plus de saillie au nouvel organe qu'avec les lambeaux cutanés ordinaires; mais au point de vue de la forme, on n'obtiendra rien de satisfaisant (1).

(1) Par perte totale du nez, nous entendons la destruction complète des tissus qui sont en avant d'une ligne partant de la limite postérieure des ailes du nez, et se dirigeant en haut vers le point le plus concave de la dépression fronto-nasale.

Les pertes d'une des moitiés supérieure ou inférieure, ou bien d'une des moitiés latérales, sont réparables d'une manière satisfaisante.

Il est difficile de classer en catégories distinctes les lésions du nez qui peuvent réclamer l'autoplastie, tant le hasard du traumatisme ou la marche des ulcérations rongeantes peuvent faire varier la difformité. Il y a cependant deux divisions principales : les nez enfoncés et les nez mutilés. Dans ce que nous allons en dire, nous ferons allusion aux formes les plus fréquentes. Les premiers ont la peau généralement intacte; mais la cloison manque ainsi que les supports latéraux. Dans les seconds, tous les tissus manquent sur une étendue plus ou moins grande; nous les supposerons intacts sur les autres points.

Entre ces deux formes de lésions, il y a une foule d'intermédiaires, et c'est pour la rhinoplastie qu'on peut dire qu'il se trouve rarement deux cas semblables.

Parmi les mutilations, les pertes de substance d'une moitié latérale ou de la moitié supérieure peuvent être comblées par divers procédés; les pertes de substance de la pointe ou de la partie cartilagineuse sont les plus difficiles à réparer. D'une manière générale, la difficulté est en raison directe de la destruction du support médian.

3° Indications générales dans les principales formes de lésions. — Moyens de tirer parti des restes de l'ancien nez. — Abaissement du rebord du nez pour reconstituer l'orifice des narines. — Dédoublement de la charpente; luxation d'un des os propres. — Lambeau frontal triangulaire.

Voici les principales conclusions auxquelles nous ont conduit nos diverses opérations de rhinoplastie.

Les nez enfoncés doivent être relevés, et, à défaut de support médian, appuyés sur des supports latéraux. On doit essayer de remplacer le support médian par un double plan de lambeaux

cutanés (Verneuil). Le lambeau profond, pris sur le front, sera doublé de périoste frontal; que ce périoste s'ossifie ou ne s'ossifie pas, il en résultera une résistance plus grande.

On peut aussi lutter contre l'affaissement en accolant les deux moitiés latérales du nez, de manière à en former une arête saillante. Ces deux moitiés latérales du nez se correspondent par leur face profonde; elles doivent s'unir et se souder par cette face. On les traverse avec des épingles ou une sorte de suture enchevillée, pour les faire adhérer dans cette situation. On peut prendre des supports latéraux sur les apophyses montantes. On taille alors des lambeaux osseux qui tiennent au reste de l'os par leur périoste, et on les dirige en avant pour soutenir le dos du nez.

Les nez mutilés (et nous ne parlons que des nez raccourcis) doivent être abaissés en masse. Il ne faut pas chercher à refaire de nouveaux orifices inférieurs, de nouvelles narines.

Il est préférable de faire descendre en masse l'orifice qui persiste encore; on le régularisera plus tard, s'il est nécessaire, quand le nouvel organe sera solidement établi.

Il est essentiel d'avoir, pour le rebord inférieur de l'organe, un tissu sain et cicatrisé, c'est-à-dire un tissu qui n'ait pas à subir la rétraction inodulaire.

Quelque élevé que soit l'orifice accidentel de la cavité nasale, nous l'abaissons toujours pour éviter d'avoir des bords saignants dans la reconstitution des nouvelles narines.

De plus, en abaissant ainsi un rebord chondro-cutané ou ostéo-cutané, on a un tissu moins disposé à la rétraction qu'un rebord simplement cutané. Le retournement de la peau en dedans, pour doubler son épaisseur et ourler le rebord des narines, est insuffisant pour arrêter la rétraction.

En abaissant ainsi le rebord de l'ancien nez, il faut faire descendre le plus possible du reste de la charpente osseuse. C'est

le point que nous considérons comme le plus important pour obtenir une forme permanente se rapprochant de celle de l'ancien organe.

Au lieu d'abaisser cette charpente en masse, il vaut mieux la dédoubler dans certains cas. On détache alors un des os propres du nez, qu'on laisse adhérer au lambeau cutané par sa face externe ; on abaisse cet os propre avec le lambeau cutané lui-même, et l'on fixe par un point de suture son bord supérieur au bord inférieur de l'os propre qui est resté en place.

Les deux os se trouvent ainsi soudés bout à bout, et le nez, allongé de toute la longueur d'un de ses os propres, ne peut se retirer vers sa racine.

Pour obtenir dans ces cas-là un support médian, il faut abaisser, avec le lambeau ostéo-cutané transversal, la portion correspondante du cartilage de la cloison. Il en résulte un lambeau composé de deux parties à direction différente, se coupant perpendiculairement : une portion transversale (peau, os propre), une portion antéro-postérieure (cartilage de la cloison).

L'ensemble du lambeau ostéo-cutané a une forme triangulaire à sommet supérieur. La pointe du lambeau est au milieu du front, et se trouve à 5, 6 centimètres et plus de la ligne bi-sourcilière. On le dissèque avec le périoste sous-jacent, et ce périoste vient correspondre, une fois le nez abaissé, au vide laissé par la luxation en bas d'un des os propres.

Nous combinons ainsi, d'une manière très-variable, mais d'après les principes généraux que nous avons exposés plus haut, les lambeaux osseux avec les lambeaux périostiques et les lambeaux cartilagineux. Nous faisons servir tous les restes de l'ancien nez pour la reconstitution du nouvel organe.

Quand on se sert de lambeaux latéraux, on prend le périoste au niveau de l'apophyse montante et de la fosse canine.

4° Du traitement consécutif. — Opérations correctrices.

Il n'y a pas d'opération pour laquelle le traitement consécutif ait plus d'importance que pour la rhinoplastie.

Il faut, pendant plusieurs mois, soutenir le nez par des supports extérieurs, et le modeler par des pressions latérales.

Nous nous servons d'appareils divers pour soulever les narines et aplatir les faces latérales. Ces appareils de soutien et de pression modelante doivent être simultanément ou successivement employés.

La sensibilité des tissus fait de ce traitement correctif une entreprise difficile et délicate ; c'est cependant le seul moyen de conserver d'une manière suffisante la forme primitive du nez nouveau. Malgré cela, il se produit toujours des déformations secondaires, moindres sans doute que dans les procédés ordinaires, mais encore assez marquées pour attirer toute l'attention du chirurgien sur le perfectionnement du support antéro-postérieur.

On remédie à certaines déformations par des opérations complémentaires et correctrices. Il faut faire ces opérations aussi tard que possible; telle modification jugée nécessaire deux ou trois mois après la première opération deviendra inutile un peu plus tard, et nécessitera même une modification en sens contraire. C'est aux parties exubérantes que nous faisons allusion; il ne faut rien retrancher hâtivement, on tirera parti souvent de ce qui semblait devoir être sacrifié tout d'abord.

5° Des modifications qui surviennent dans les lambeaux périostiques et osseux. — Faits cliniques.

Quelque heureux que soit le résultat d'une rhinoplastie périostique, il ne faut pas s'attendre à une production osseuse épaisse au niveau du périoste déplacé, surtout si le lambeau a

été déplissé et tendu au devant de la cavité nasale. On n'aura guère que des lamelles osseuses minces.

La détermination de l'épaisseur de cette production osseuse ne peut être rigoureusement faite qu'à l'autopsie, car de petites lamelles ou de petits noyaux osseux peuvent passer inaperçus; et d'autre part, si l'on n'y prend garde, on peut croire à l'existence d'une substance osseuse nouvelle là où il n'y a que du tissu fibreux dur.

C'est à la résistance du tissu et à son impénétrabilité par de fortes épingles qu'on peut, sur le vivant, le mieux juger de sa nature.

Une épingle forte et bien piquante est un excellent moyen. On peut traverser avec cet instrument des lames osseuses papyracées, comme l'unguis, mais alors on sent un craquement sec caractéristique.

Le simple tissu fibreux est difficile à traverser avec l'épingle; il peut même, s'il est épais, être à peu près impénétrable, quand on se sert d'une épingle commune. Mais la résistance diffère de celle que présente le tissu osseux. L'épingle s'enfonce toujours un peu dans le tissu fibreux; il n'y a pas un obstacle brusque comme lorsqu'elle rencontre une lame osseuse. D'ailleurs on n'a qu'à piquer au milieu des lambeaux pour éviter les cicatrices, et l'on apprécie alors la résistance propre du tissu sous-jacent.

L'ossification des lambeaux périostiques par points multiples permettra le passage de l'épingle, même dans les cas où du tissu osseux nouveau aura été formé. Mais, malgré son imperfection, ce moyen de démonstration est encore le meilleur que nous connaissions et le seul qu'on puisse invoquer.

Langenbeck a constaté directement la formation de la substance osseuse, après sa première opération de rhinoplastie périostique (1). Six semaines après la transplantation du lambeau,

(1) Dor, *loc. cit.*, *Écho médical suisse*, et *Gaz. hebdom.*, 1860.

il en reséqua un petit fragment qu'il soumit à l'examen microscopique. Il vérifia de cette manière la présence du tissu osseux véritable ; des ostéoplastes se distinguaient déjà.

Quant à nous, nous n'avons pas pu faire d'examen direct ; nous avons seulement dans un cas, sur cinq observations, constaté la présence d'un tissu nouveau, dur, impénétrable par une forte épingle, et que nous regardons, par conséquent, comme de nature osseuse. Voici l'observation telle qu'elle a été publiée par Viennois, en 1864, dans la *Gazette des hôpitaux*.

Observation LXI. — *Rhinoplastie au moyen de l'ostéoplastie périostique et de l'ostéoplastie osseuse combinées. — Ossification nouvelle au niveau du lambeau périostique.* — « Antonin Joannon, âgé de vingt-deux ans, est atteint, depuis dix ans, d'un lupus rongeant de la face. Après avoir été soumis à un traitement antiscrofuleux prolongé, qui eut pour résultat de faire cicatriser toutes les ulcérations, ce malade entra à l'Hôtel-Dieu, service de M. Ollier, et fut opéré le 17 novembre 1862.

» La peau de cette région avait été convertie en tissu cicatriciel dans la plus grande partie de son étendue. Les ailes du nez étaient détruites, ainsi que le lobule et la charpente cartilagineuse de cet organe. Il n'y avait plus de sous-cloison ; la cloison était profondément ulcérée ; une seule ouverture rétrécie par les cicatrices conduisait dans les fosses nasales. Les os propres du nez étaient intacts, mais ils étaient atrophiés, ou plutôt avaient subi un arrêt de développement ; ils étaient bordés en bas par une zone étroite de cartilage qu'avait épargnée l'ulcération. Ce qui restait du nez avait une longueur de 2 centimètres à partir de la racine. L'état des joues et de la lèvre, dont la peau se trouvait plus ou moins profondément altérée par le lupus, ne permettait pas au chirurgien d'emprunter un lambeau à ces parties. Le front seul était sain.

» C'est sur cette dernière région que M. Ollier prit le lambeau cutané destiné à revêtir le nez nouveau. Pour cela, l'opérateur fit descendre d'un point central situé à 5 centimètres au-dessus de la ligne bi-sourcilière deux incisions divergentes prolongées jusqu'au niveau du bord inférieur de l'ouverture nasale. Cette double incision délimitait ainsi un lambeau triangulaire à sommet supérieur, à base inférieure. C'est par la base, représentant un double pilier, que ce lambeau devait se nourrir. En disséquant la partie frontale du lambeau, M. Ollier comprit le périoste dans la dissection, c'est-à-dire qu'il dénuda l'os frontal, et eut ainsi un lambeau périostéo-cutané.

» Arrivé au niveau des os propres du nez, le chirurgien procéda diffé-

remment. Après avoir disséqué la peau qui recouvrait l'os propre du nez à droite sans comprendre le périoste, il détacha avec un ciseau l'os propre du nez à gauche, en ayant soin de laisser la face antérieure adhérente à la peau. Le ciseau, introduit entre les deux os propres du nez d'abord, puis entre l'os propre et le frontal, puis enfin dans la suture qui sépare cet os propre de l'apophyse montante du maxillaire supérieur, détacha ce lambeau osseux avec assez de facilité. L'opérateur luxa alors cet os en bas, en ayant la précaution de détacher du côté droit avec un bistouri le liséré cartilagineux qui bordait encore les os propres du nez, lesquels avaient subi, je le répète, un arrêt de développement.

» On eut ainsi un vaste lambeau triangulaire périostéo-cutané en haut et ostéo-cutané en bas, bordé au niveau de l'orifice du nez par un liséré chondro-cutané. Ce lambeau restait adhérent au reste du visage par le double pilier inférieur que j'ai déjà signalé.

» Avant de l'abaisser complétement, il fallait s'occuper de lui donner un support médian. Pour cela l'opérateur incisa avec de forts ciseaux la cloison, de manière à avoir un lambeau cartilagineux antéro-postérieur, qui, tenant par sa base antérieure au lambeau cutané, servirait de soutien à ce lambeau en s'appuyant par son autre extrémité sur le plancher des fosses nasales, ou plutôt sur une crête formée par la partie de la cloison que le lupus n'avait pas complétement rongée.

» M. Ollier abaissa alors ce lambeau muni de son support. Il plaça bout à bout les deux os propres du nez, et, pour les maintenir dans cette situation, il les fixa par un point de suture métallique, dont il laissa pendre les chefs à l'intérieur du nez. L'angle supérieur du lambeau frontal fut fixé au niveau de la racine du nez. La plaie frontale, dont les bords avaient été préalablement mobilisés par quelques coups de bistouri, fut très-facilement réunie au moyen de trois épingles. Les bords du nez furent fixés aux bords correspondants des joues par des points de suture en fil de fer capillaire très-rapprochés, comme M. Ollier le pratique toujours en pareil cas.

» On eut, de cette manière, un nez plus long que l'ancien de 4 centimètres, faisant une saillie de 2 centimètres sur la lèvre supérieure, un peu large à la pointe, il est vrai, mais ayant un profil régulier.

» Les suites de l'opération furent très-simples. Au front, malgré la dénudation de l'os, il n'y eut pas de suppuration; la réunion immédiate fut parfaite et définitive au troisième jour. Un érysipèle, survenu au vingtième jour, ne troubla nullement la cicatrisation, et disparut, du reste, bientôt. Pour maintenir la forme du nez, on introduisait chaque jour dans la cavité des tubes formés par des fils de fer étamés, roulés en spirale; on fit même porter pendant un certain temps une cloison artificielle pour soutenir le nez jusqu'à ce qu'il eût acquis par lui-même assez de solidité. Au bout de cinq semaines, il n'y avait plus de suppuration.

» On pouvait alors sentir les deux os propres du nez fixés bout à bout.

Trois mois après l'opération, l'intervalle laissé par l'ablation de l'un d'eux était comblé par un tissu très-dur, très-résistant, qui paraissait en voie de s'ossifier, et s'est ossifié en effet, puisque j'ai pu, à diverses reprises, enfoncer de solides épingles en ce point jusque sur une substance dure et compacte qui ne s'est, à partir du septième mois, jamais laissé pénétrer. Le nez s'est un peu affaissé vers le septième mois, car le lambeau emprunté à la cloison a été en partie dévoré par le lupus, qui, après l'opération, avait récidivé sur ce point; mais depuis lors il est resté fixe, et l'affection diathésique paraît définitivement guérie. Tel qu'il est, du reste, malgré cet affaissement de la pointe, l'opéré n'est pas à comparer avec ce qu'il était autrefois. Il a aujourd'hui un nez, et un nez solide, tandis qu'avec la meilleure volonté du monde, on ne pouvait donner ce nom à la protubérance rudimentaire qui existait autrefois.

» Cette observation semble démontrer, une fois de plus, l'utilité de combiner l'ostéoplastie osseuse ou directe avec l'ostéoplastie périostique ou indirecte pour la restauration du nez. Elle nous paraît devoir être publiée :

» 1° Au point de vue de la réalité de la production osseuse ; trois mois après l'opération, on pouvait traverser avec une épingle les parties non encore ossifiées; un an plus tard, la chose était devenue impossible.

» 2° Au point de vue du procédé, qui a consisté surtout dans l'abaissement d'un lambeau triangulaire périostéo-cutané en haut, ostéo-cutané en bas, à base inférieure et à sommet frontal. »

Nous nous bornons à ce fait, parce qu'il nous paraît le plus démonstratif de ceux que nous avons observés. Après nos autres opérations, les malades n'ont pu être suivis assez longtemps. Dans deux cas le périoste était resté complétement fibreux, au bout de six et huit mois. Dans les deux autres (il s'agissait de sujets au-dessous de vingt ans), les lambeaux étaient durs et épais; mais, malgré la consistance qu'ils avaient au bout de trois ou quatre mois, nous ne pouvons rien préciser sur le résultat définitif de l'opération.

Quant aux lambeaux osseux, ils ne risquent pas de se nécroser quand ils sont déplacés avec la peau qui les recouvre. Ils ne se nécroseront qu'en cas de mortification des parties molles qui les nourrissent. S'ils ne sont réunis au reste de l'organisme que par un pont de périoste, ils auront moins de chance de vivre; mais, en laissant le pont de périoste assez large, la vitalité du

tissu osseux sera suffisamment assurée, et la nécrose ne surviendra qu'en cas d'inflammation excessive qui amènerait la mortification du périoste lui-même. Dans un cas seulement nous avons observé la nécrose partielle du bout opposé au pont de périoste. Si l'os venait à se nécroser, le périoste pourrait encore continuer de vivre, comme nous l'avons vu dans nos expériences.

Nous n'avons jamais observé la nécrose, ni même une légère exfoliation du crâne, après la dénudation nécessitée par la taille des lambeaux périostiques. Il faut faire, autant que possible, des plaies qu'on puisse réunir, du moins en partie. Lorsqu'on pratique de larges pertes de substance au crâne, le danger de l'opération augmente. Il n'y a pas d'accidents immédiats à craindre; mais la plaie, restant longtemps ouverte, est exposée aux érysipèles et à diverses complications. Aussi doit-on se montrer très-réservé pour ces opérations dans la pratique hospitalière. Dans un milieu salubre et sur des sujets sains, on peut, sans plus d'inconvénients, être beaucoup plus hardi.

### § VI. — De l'ostéoplastie appliquée à la restauration de la voûte palatine.

Il y a quelques années à peine, on considérait les divisions de la voûte palatine comme très-difficiles à réparer. La plupart des tentatives opératoires avaient échoué, et l'on se contentait des obturateurs. Aujourd'hui, les succès sont aussi fréquents qu'ils étaient rares autrefois; la restauration des petites perforations de la partie moyenne de la voûte palatine est devenue une des opérations usuelles de la chirurgie plastique; et les fentes congénitales de toute la longueur de la voûte sont elles-mêmes réparables, pourvu qu'on trouve sur les portions latérales assez de tissu pour combler la perte de substance.

L'adhérence du périoste palatin à la muqueuse qui la double

est tellement intime, qu'il est très-difficile de séparer ces deux tissus. Roux (1) a depuis longtemps fait cette observation; il indique explicitement que, dans la palatoplastie, il faut séparer avec le manche d'un scalpel la membrane fibro-muqueuse qui recouvre l'os. Mais l'idée d'obtenir du tissu osseux par cette membrane, c'est-à-dire l'idée de l'ostéoplastie périostique, n'existait pas dans l'esprit de ce chirurgien.

En cherchant à disséquer la muqueuse seule, on a des lambeaux minces, d'épaisseur inégale, sans souplesse, et, par cela même, peu favorables pour une autoplastie. Aussi, bien que certaines descriptions soient obscures sur ce point, nous paraît-il admissible qu'on a détaché le plus souvent le revêtement mucoso-périostique du palais. L'unique but d'avoir des lambeaux plus épais devait faire enlever toutes les parties molles; mais la crainte de la nécrose des parties ainsi dénudées empêchait les chirurgiens de voir l'utilité de cette pratique, qui nous paraît si simple aujourd'hui. Ce n'est que du moment où l'on a détaché résolûment des lambeaux doublés de périoste, sans se préoccuper de la dénudation de l'os, qu'on a vu les ressources qu'offrait cette région pour l'ostéoplastie périostique. On n'a pas craint de tailler de larges lambeaux, et la gangrène de ces lambeaux, qui était autrefois la grande crainte des chirurgiens, est devenue aujourd'hui une complication exceptionnelle.

Nous ne nous occuperons pas des détails techniques de l'uranoplastie périostique; nos propres observations, peu nombreuses, du reste, ne présentent rien de particulier, et nous n'avons rien ajouté aux procédés opératoires de Baizeau, de Langenbeck, etc. Nous renvoyons aux divers mémoires publiés par ces chirurgiens. Ce que nous avons seulement apporté dans cette question, c'est l'idée et le principe de l'ostéoplastie

(1) *Quarante ans de pratique chirurgicale*, t. I, p. 257.

périostique; et c'est à ce propos que nous devons examiner comment l'application chirurgicale a répondu à nos inductions expérimentales.

1° De l'ossification des lambeaux mucoso-périostiques dans l'uranoplastie.

D'après les expériences que nous avons citées (chap. VIII, 1re partie), et d'après nos observations d'ablation sous-périostée du maxillaire supérieur, on ne doit guère espérer une formation osseuse abondante par les lambeaux mucoso-périostiques détachés de la voûte palatine.

On ne peut attendre que des lamelles osseuses minces, continues, ou interrompues par des intervalles fibreux. Il se forme dans le centre de la membrane périostique de petits îlots de tissu osseux qui restent longtemps indépendants, mais qui, chez les sujets jeunes, peuvent se réunir et former un tout continu.

En même temps que ces îlots se constituent, les bords de la perforation de la voûte palatine sont le siége d'une production osseuse qui s'avance peu à peu vers le centre, et qui, dans les cas de perforation peu étendue, pourra combler la perte de substance. Il est inutile de faire remarquer que ce n'est pas la substance osseuse ancienne qui se rapproche et s'étend vers le centre; le tissu nouveau se forme sur place, par l'ossification du périoste en contact avec l'os; il se dépose sur les bords de l'os ancien sans en provenir directement.

Ce liséré osseux existe toujours plus ou moins dans les cas les plus défavorables, pourvu qu'on ait bouché la perte de substance par un lambeau périostique; mais il manque quand le périoste n'existe pas.

Ce n'est que chez les jeunes sujets, et pour des pertes de substance d'un centimètre au maximum, que nous croirions pouvoir compter, à priori, sur la reconstitution d'une lamelle

osseuse résistante et régulière ; c'est du moins ce que l'analogie nous indique. L'examen cadavérique n'a pas encore résolu la question ; car, comme pour les rhinoplasties, on ne peut pas, sur le vivant, constater rigoureusement le degré réel de la formation osseuse. Il faut attendre, avant de se prononcer sur ce point, que des autopsies aient pu être faites sur des sujets depuis longtemps opérés.

Langenbeck, cependant, qui a observé le plus grand nombre de faits sur l'homme, n'hésite pas à se prononcer affirmativement ; il déclare avoir constaté fréquemment, au bout de quatre ou cinq semaines, la formation d'un tissu osseux nouveau.

Mais, si l'on peut conserver quelques doutes sur la disposition de ce tissu nouveau, et sur le degré de son ossification, on doit admettre qu'il se forme une couche résistante, qui a la consistance de l'os et qui en tient lieu parfaitement. C'est là le point important pour le succès de l'opération.

Ce qui nous fait parler avec la plus grande réserve de l'ossification des lambeaux périostiques, c'est la structure des os auxquels on les emprunte. Dans le cas de division congénitale de la voûte, les lames palatines du maxillaire sont minces, atrophiées ; leur bord libre n'est, chez certains sujets, pas plus épais que l'os unguis. Or, nous savons que le périoste a d'autant moins de propriétés ostéogéniques qu'il est pris sur des os moins épais.

Pour les perforations accidentelles de la voûte palatine, les conditions du périoste sont meilleures ; cette membrane n'a pas subi d'atrophie dans son développement ; son épaisseur est même augmentée par le fait de l'irritation traumatique qu'elle a éprouvée.

Dans les cas de nécrose syphilitique, les conditions ne peuvent être favorables que si la diathèse a épuisé son action. Quand la syphilis n'est pas guérie, on ne doit pas s'attendre à une reconstitution osseuse, ni même à une soudure des lambeaux.

Après nos propres opérations, nous n'avons pas constaté de formation osseuse complète; il est vrai que nos malades n'ont pas été vus plus de six mois après l'opération. Dans un cas seulement, après une perte de substance de 12 millimètres de long sur 7 ou 8 millimètres de large, nous avons constaté que la partie médiane pouvait seule être traversée, au bout de trois mois, par une forte épingle, sur une largeur de 2 à 3 millimètres; le reste était aussi dur que l'os ancien.

Voici comment s'exprime Langenbeck au sujet de la production osseuse qui s'effectue dans le tissu des lambeaux périostiques (1).

« La formation osseuse paraît commencer dans le courant de la troisième semaine, être complète à la fin de la quatrième, mais cependant gagner beaucoup en solidité dans la suite..... »

« Dans vingt cas de fentes congénitales de la portion dure du palais, que j'ai opérées depuis 1861, la nouvelle production osseuse fut constatée huit fois au moyen de l'aiguille à acupuncture. Dans ces huit cas, il s'agissait sept fois de fente totale allant jusque entre les dents incisives et large au maximum de 8 à 11 lignes. Dans dix cas, on négligea de faire l'exploration au moyen de l'aiguille, ou bien les malades se retirèrent aussitôt après la guérison de la blessure; ou bien encore la réparation osseuse de la fente n'avait été que partielle ou manquait totalement.

» La surface du nouveau palais, souvent irrégulière dans les commencements, devient de plus en plus plane. Il en est de même des cicatrices des incisions latérales tout d'abord gonflées; le nouvel os paraît acquérir un tel droit de cité, et se fondre si bien en une seule masse avec les bords osseux extérieurs,

(1) *Archiv für klinische Chirurgie*, 1863, vol. V, 1er cahier, p. 3.

que les limites entre ceux-ci et l'os nouveau disparaissent sans laisser de trace, et que le nouveau palais ne peut être distingué d'un palais normal que par la place ou le développement vicieux de quelques dents. »

Ces résultats sont frappants. Ils ont été même plus complets et plus prompts que nos expériences sur les animaux ne nous avaient permis de l'espérer.

Dans tous les cas, sans rien affirmer sur le degré de l'ossification des lambeaux, nous voyons, par ces observations, qu'il s'est formé un tissu de consistance osseuse. Cet avantage est dû au périoste qu'ils contiennent. Sans le périoste qui les double, ils n'auraient ni une résistance ni une vitalité suffisantes. L'uranoplastie ne peut réussir qu'à cette condition; et si le but physiologique de l'ostéoplastie périostique n'est pas toujours à notre portée, le but chirurgical de la méthode opératoire se trouve complétement atteint.

Nous répéterons encore que Roux avait détaché des lambeaux mucoso-périostiques avant que nous eussions proposé de doubler de périoste les lambeaux cutanés ou muqueux; mais ce n'est que depuis 1859 qu'on est résolûment entré dans cette voie, quand nous avons eu démontré la possibilité de l'ossification des lambeaux périostiques transplantés et l'innocuité des dénudations osseuses.

Depuis lors l'expérience a démontré que les lambeaux mucoso-périostiques, loin d'avoir peu de tendance à l'adhésion primitive, sont plus propres à la réunion immédiate que les lambeaux mous et souples du voile du palais. On admettait le contraire autrefois, parce qu'on n'osait pas mobiliser de larges lambeaux, de crainte de les exposer à la gangrène et d'amener la nécrose de l'os; ou bien encore parce qu'on les disséquait avec des bistouris droits ou courbes, qui laissaient une partie du périoste et tailladaient irrégulièrement la muqueuse.

Quant aux résultats cliniques de l'uranoplastie périostique, dans les cas de division congénitale du voile et de la voûte, on ne peut encore se prononcer définitivement au point de vue du rétablissement des fonctions. La parole reste toujours imparfaite sur certains sujets opérés trop tard. L'opération répare la forme sans rétablir la fonction; l'atrophie des muscles en est probablement la cause. Mais sur les jeunes sujets, après un exercice méthodique et prolongé, ou, en d'autres termes, après une nouvelle éducation de l'organe, la voix se perfectionne, et le résultat physiologique est alors satisfaisant (Langenbeck). C'est là la principale raison en faveur des opérations hâtives. On peut intervenir dans l'enfance : Billroth a opéré avec succès un enfant de deux ans.

On obtient de très-beaux résultats, au point de vue physiologique, avec les appareils prothétiques (Préterre); mais, ici encore, il faut une longue éducation. Les sujets traités et exercés par Préterre parlent certainement mieux que les opérés, immédiatement après la reconstitution de leur voûte palatine; mais c'est avec des opérés méthodiquement exercés qu'il faudrait les comparer. Cette question encore indécise, à cause du petit nombre des cas mis en parallèle, se résoudra d'elle-même quand les opérations dateront d'assez longtemps, pour qu'il n'y ait plus lieu d'espérer de nouvelle amélioration.

### 2° De l'oblitération des perforations de la voûte palatine par des lambeaux osseux taillés sur les côtés de la perforation.

L'insuccès des premières tentatives pour oblitérer les perforations par les lambeaux muqueux avait fait penser à la mobilisation des lambeaux osseux. Dieffenbach eut cette idée le premier, mais elle ne paraît avoir été mise à exécution

que par Wutzer (de Bonn), en 1834 (1), qui mobilisa, à l'aide du ciseau et de la scie, deux ponts osseux, larges de deux lignes et recouverts de leurs parties molles. Langenbeek, Buehring, Middeldorpf, etc., y ont eu recours, mais avec des résultats peu encourageants.

La mobilisation de ces lambeaux est un temps difficile; la disposition des parties ne permet pas de les sectionner avec des scies étroites, qui auraient cependant l'avantage de ne pas faire de perte de substance. La perte d'un millimètre seulement de chaque côté, occasionnée par l'épaisseur de la scie, est un inconvénient sérieux, surtout lorsqu'il s'agit de séparer des lambeaux qui n'ont que 2 ou 3 lignes de largeur, et qui peuvent à peine venir en contact. Aussi a-t-on cherché à diviser ces lambeaux avec le ciseau ou un fort couteau. Le ciseau a l'inconvénient de faire des éclats, et le couteau ne peut guère sectionner les os que lorsqu'ils sont atrophiés dans leur épaisseur, comme dans les fentes congénitales. Buehring, cependant, a pu traverser ainsi la voûte palatine chez un syphilitique.

N'ayant jamais pratiqué cette opération, nous renvoyons au mémoire de Langenbeek, où les diverses tentatives faites jusqu'ici sont rappelées avec détail. Notons seulement qu'on ne signale aucun succès complet. Wutzer ne réussit pas; il fallut avoir recours à des opérations secondaires, qui n'amenèrent pas de résultat satisfaisant. Dans les cas de Langenbeck, la difformité fut plus grande après l'opération qu'avant. Buehring réduisit cependant, d'une manière très-notable, l'étendue de la perforation; ses résultats sont les plus beaux qu'on ait à enregistrer. Une perforation assez large pour recevoir le bout

(1) Langenbeck, *De l'uranoplastie par décollement et transplantation de la muqueuse et du périoste du palais* (*Arch. gén. de médecine*, 1862). — Même mémoire en allemand, dans les *Archiv für klinische Chirurgie.*

du doigt auriculaire fut réduite à une fente d'une ligne. Une autre, large comme une pièce de 50 centimes, fut réduite après deux opérations à une ouverture presque imperceptible.

---

# CHAPITRE XVI

## DE L'OSTÉOTOMIE PRÉLIMINAIRE ET D'UNE NOUVELLE OPÉRATION POUR L'ABLATION DES POLYPES NASO-PHARYNGIENS. DES AMPUTATIONS A LAMBEAU PÉRIOSTIQUE.

SOMMAIRE. — Ostéotomie préliminaire. — Des opérations appelées résections ostéoplastiques ou résections temporaires. — Nouvelle opération préliminaire pour la destruction des polypes naso-pharyngiens: *Ostéotomie verticale et bilatérale des os propres du nez.* — Avantages de cette opération au point de vue de l'efficacité, de la rapidité d'exécution, et de la conservation de la forme et des fonctions. — Mode de cicatrisation du nez ainsi sectionné. — Consolidation des os amincis et distendus par le développement du polype. — Résection temporaire pratiquée sur un os de nouvelle formation dans un cas de récidive de polype naso-pharyngien. — Des autres opérations préliminaires proposées ou exécutées pour aborder les polypes naso-pharyngiens par la voie nasale.

Du fait physiologique sur lequel est fondée la conservation d'un lambeau du périoste dans les amputations. — Avantages et inconvénients de ce procédé. — Rétractilité du lambeau ; nécessité de le fixer par un point de suture. — De son utilité spéciale dans les amputations de la jambe au lieu d'élection.

Certaines tumeurs profondément situées sont mises à l'abri de nos instruments par les os qui les recouvrent. Il faut alors se créer un passage à travers les os, comme à travers les parties molles, pour aborder ou extirper facilement la production morbide.

Ces opérations préliminaires présentent plusieurs variétés : tantôt on se borne à diviser un os par une section simple; tantôt on sépare momentanément une portion d'os du reste de l'organe pour la replacer ensuite dans sa position première ;

dans d'autres circonstances, enfin, on sacrifie cette portion osseuse en la détachant complétement. Cette dernière opération ne diffère pas des résections ordinaires.

Les deux premières ont été quelquefois décrites comme des ostéoplasties, mais nous avons exposé les raisons qui ne permettent pas de les désigner ainsi. Ce sont des sections osseuses, simples ou combinées, qui ne constituent pas plus des opérations ostéoplastiques que les incisions analogues des parties molles ne constituent des autoplasties.

Bœckel a heureusement désigné sous le nom de *résections temporaires*, ces opérations par lesquelles on mobilise une partie osseuse. Nous croyons, cependant, qu'il est bon de ne pas comprendre sous ce nom toutes les sections d'os préliminaires. Nous ne l'appliquerons qu'aux cas où une pièce osseuse est comprise entre plusieurs sections, réservant pour les sections simples le terme d'*ostéotomie préliminaire*. Dans ces cas-là, on ne fait, en effet, que couper un os en deux, et le mot de résection ne nous paraît pas légitime. Les chirurgiens allemands, Langenbeck, Billroth, etc., ont donné à ces opérations le nom de *résections ostéoplastiques;* bien que le premier terme soit un correctif du second, nous pensons que cette expression n'est pas assez rigoureuse.

Mais, quel que soit le nom dont on ait appelé ces opérations, elles ont pris dans ces cinq dernières années une place importante dans la médecine opératoire, depuis les observations de Huguier, Langenbeck, Chassaignac, Billroth, Bœckel, etc.

L'idée de l'ostéotomie préliminaire est cependant antérieure à cette période; elle nous paraît appartenir à Sédillot (1), qui, il y a plus de dix ans, sectionna le maxillaire inférieur pour l'ablation d'un cancer de la langue.

(1) *Traité de médecine opératoire*, 1855, 2e édition, p. 34.

### § I. — Nouvelle opération pour l'ablation des polypes naso-pharyngiens.

C'est pour la destruction des polypes naso-pharyngiens que l'ostéotomie préliminaire et les résections temporaires ont été surtout mises en pratique.

Depuis 1857, nous nous étions occupé de la question, et nous étions arrivé à un procédé qui, à l'aide d'une incision transversale de la joue, permet de relever en haut la totalité du maxillaire supérieur avec le lambeau cutané. Nous sommes, depuis quelques années, entré dans une autre voie, et nous avons abandonné nos premières recherches, malgré les heureux résultats que Huguier et Langenbeck ont obtenus par la mobilisation d'une partie du maxillaire.

Nous avons porté notre attention sur la voie nasale, et nous avons imaginé un procédé très-simple, très-facile à exécuter, et qui nous a donné les meilleurs résultats dans un nombre déjà considérable d'opérations (1). Nous l'avons appliqué sept fois à des polypes naso-pharyngiens, et trois fois à des tumeurs diverses de la muqueuse des fosses nasales.

#### 1° Ostéotomie verticale et bilatérale des os du nez. — Procédé opératoire.

Cette opération est la plus simple des ostéotomies préliminaires qui ont été proposées pour aborder les polypes naso-pharyngiens ; une incision cutanée et un trait de scie la constituent. Elle s'exécute avec rapidité, n'a aucun danger par elle-même, ne compromet aucune fonction, et, ce qu'il y a de

(1) Ce procédé a été publié pour la première fois dans la *Gazette médicale de Lyon : D'un nouveau procédé pour la cure des polypes naso-pharyngiens,* par Viennois, 15 août 1864. — Voy. *De l'ostéotomie verticale et bilatérale des os du nez,* par Muzeau (thèse de Montpellier, 1865). — *Bulletin de la Société de chirurgie,* séance du 5 juin 1866.

plus important, permet de détruire les polypes les plus solidement implantés.

## DESCRIPTION DU PROCÉDÉ OPÉRATOIRE.

1er TEMPS. *Incision de la peau et section verticale de la charpente de l'auvent nasal.* — On fait une incision en forme de fer à cheval, commençant au niveau du bord postérieur de l'aile du nez à droite, remontant directement vers le point le plus élevé de la dépression naso-frontale, puis redescendant à gauche par le même chemin, jusqu'au niveau du bord postérieur de l'aile du nez. Cette incision va du premier coup jusqu'à l'os. On prend alors une scie à lame étroite (nous préférons la scie d'horloger ou celle de Butcher, cette dernière permet de donner à la lame l'inclinaison que l'on veut), et l'on sectionne rapidement la charpente du nez dans la direction de la plaie extérieure. On arrête la scie dès qu'on sent qu'on a dépassé les apophyses montantes. On achève de mobiliser le nez par quelques coups de ciseaux sur la cloison ou les cartilages des ailes; on le renverse en bas, et l'on fait au besoin la ligature des deux branches de la frontale interne à la racine du nez.

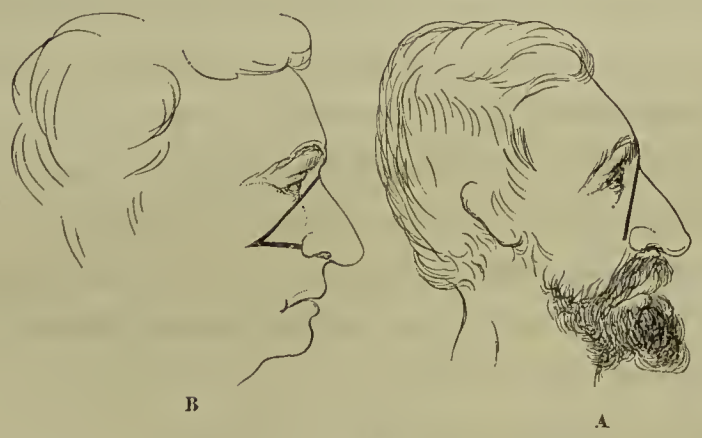


FIG. 45.

La figure A représente la direction de l'incision et du trait de scie pour l'abaissement de l'auvent nasal.

La figure B représente une modification de l'opération dans le but de pénétrer dans les fosses nasales par une ouverture plus large. En diminuant l'éloignement de l'apophyse basilaire, cette modification peut, dans certains cas, faciliter l'arrachement du polype.

L'opération consiste dans une résection temporaire des os du nez et d'une partie du maxillaire. Les os sont sciés dans la direction des incisions cutanées; on délimite ainsi un V ostéo-cutané, dont la pointe est en arrière au niveau de la racine de la première molaire. On fait le trait de scie supérieur plus oblique en bas et en arrière que dans la première opération. Quant au trait de scie horizontal, on le pratique de la manière suivante : Une lame étroite de scie d'horloger, ou bien une scie pointue, est introduite à l'extrémité antérieure de l'incision, derrière le lobule du nez, à travers une perforation des cartilages latéraux et de la cloison. La scie ainsi placée, on sectionne dans le sens de l'incision cutanée, et l'on va à la rencontre du premier trait de scie. Il faut tenir ce trait horizontal à une hauteur suffisante pour ne pas rencontrer la racine des dents. Ce procédé permet de pénétrer directement dans les sinus, et, en cas de besoin, d'agrandir facilement l'ouverture nasale antérieure en sacrifiant la paroi externe d'un des sinus.

2e TEMPS. *Mobilisation de la cloison.* — L'ouverture antérieure des fosses nasales ne donnerait pas assez de jour pour explorer la région naso-pharyngienne ; aussi faut-il mobiliser la cloison. Souvent elle est déjetée à droite ou à gauche par le polype lui-même ; elle est même quelquefois usée en partie. Aussi est-il facile de la déjeter par l'introduction forcée du doigt seulement. Dans certains cas, une section avec les ciseaux, à la partie supérieure ou à la partie inférieure, est utile pour la mobiliser en masse ; mais le déjettement avec les doigts seuls n'a pas d'inconvénients, et a pour avantage de ne pas interrompre la continuité de la muqueuse.

3e TEMPS. *Extraction du polype.* — Avec le doigt introduit par les narines on s'assure de l'implantation du polype ; on délimite ses adhérences et ses prolongements ; on l'arrache ensuite avec de fortes pinces, et l'on rugine la base d'implantation, lorsque le polype siége sur l'apophyse basilaire, ce qui est le cas habituel. Dans ce dernier temps de l'opération, un doigt introduit par la bouche dirige les instruments.

Toutes les formes de nez ne sont pas également favorables pour cette opération : les nez étroits, resserrés, laissent peu d'espace pour le passage du doigt ; mais en refoulant la cloison et en sacrifiant au besoin les cornets, on se crée toujours un espace suffisant. Il ne faut pas juger d'ailleurs cette question par les données seules de l'anatomie normale. La présence du polype change les conditions topographiques ; plus il est gros, plus il a dilaté le passage, surtout s'il s'avance en avant par les fosses nasales. Quand un polype est volumineux et ramifié, il est rare qu'il n'y ait pas un prolongement antérieur.

Une des grandes difficultés de cette opération comme de toutes les opérations qui ont le même but, c'est l'arrachement du polype. Le tissu fibreux est si solidement implanté dans l'os, qu'on fausse les pinces de Museux les plus solides. Nous avons fait construire des tenettes à dents perpendiculairement implantées dans les mors, d'une grande force, et encore nous est-il arrivé de les fausser.

C'est en présence de ces difficultés que nous nous félicitons d'avoir adopté un procédé qui permette d'aborder facilement et directement le polype. Les difficultés doivent être insurmon-

tables, quand on ne peut pas exercer des tractions dans une direction favorable. Or, à ce point de vue, aucune voie n'est préférable à l'ouverture antérieure des fosses nasales ; on tire contre soi et dans les meilleures conditions de commodité, de force et de sécurité pour les organes voisins.

La ligature et l'écrasement linéaire nous paraissent des complications opératoires et des moyens tout à fait illusoires. En admettant qu'on puisse appliquer le lien constricteur d'une manière à peu près satisfaisante, on laisse toujours derrière une partie du pédicule.

Nous n'avons confiance qu'en l'arrachement suivi de la rugination, et nous ne sommes satisfait que lorsque nous sentons le tissu osseux de l'apophyse basilaire complétement dénudé.

Or, cet arrachement et cette rugination ne peuvent se faire que par un petit nombre de procédés. Le nôtre a l'avantage de permettre d'aborder le polype par la vue et le toucher. L'ablation du maxillaire supérieur, seule, donne plus de jour; mais c'est là une mutilation qui nous paraît de moins en moins nécessaire. Nous l'avons pratiquée une fois (obs. XI), mais depuis lors nous nous en sommes dispensé, bien que nous ayons eu à extraire des polypes énormes.

### 2° Faits cliniques.

Nous avons enlevé, entre autres, un polype naso-pharyngien, pesant plus de 205 grammes (1). C'est peut-être le plus gros fibrome qui ait été enlevé dans cette région. A voir la pièce, on ne croirait pas qu'il soit possible de faire passer un pareil polype par l'ouverture nasale antérieure.

(1) Il pesait 205 grammes, sans compter de petits morceaux qui avaient été égarés au moment de l'opération.

Il faisait à peine saillie par la narine, mais il avait dilaté toute la cavité naso-pharyngienne et repoussé en avant les os propres du nez. Il y avait un double exorbitis. En arrière, des prolongements volumineux s'enfonçaient dans la région ptérygoïdienne, probablement par le trou ptérygoïdien. Nous disons probablement, car sur le vivant on ne peut préciser au juste par quelle voie ces ramifications se sont engagées. On rencontre souvent des prolongements qui ont déformé la base du crâne, et qui semblent s'être développés en la refoulant du côté du cerveau. Quand on enlève ces prolongements, on croirait avoir percé le crâne; mais en introduisant le doigt, on sent une paroi lisse formée par la substance osseuse refoulée. La résistance qu'éprouve le doigt rassure l'opérateur, mais ce temps de l'arrachement est toujours effrayant. Ces délabrements se cicatrisent, du reste, avec une facilité remarquable. Les parois reviennent sur elles-mêmes et la cavité se comble.

Observation LXII. — *Polype naso-pharyngien énorme, pesant plus de 205 grammes, enlevé après l'ostéotomie verticale et bilatérale des os du nez* (1). — « Auguste R..., cultivateur, né à Bauttens (Suisse), âgé de dix-neuf ans, est d'un tempérament lymphatique, d'une bonne constitution, et n'a jamais eu de maladie sérieuse.

» En 1862, ce jeune homme s'aperçoit d'une difficulté à respirer par la narine gauche; cette gêne s'accroît d'une manière lente et progressive. Au bout de deux ans, l'air expiré ne passe que difficilement par les fosses nasales; quelques mois après, la charpente du nez et l'œil gauche commencent à être projetés en avant; la vue s'affaiblit. C'est ainsi que le malade se présente dans un hôpital de son pays. On reconnaît l'existence d'un polype naso-pharyngien tellement volumineux, qu'on juge prudent de s'abstenir de toute opération. Arrivé à Lyon le 28 avril 1865, il est reçu à l'Hôtel-Dieu, dans la salle des opérés, n° 17, dans notre service.

» Nous constatons l'état suivant : La physionomie étrange occasionnée par la déformation du visage frappe tout d'abord. Les yeux sont très-saillants, surtout le gauche; les côtés du nez, portés en avant et en dehors, font paraître cet organe large et aplati. La bouche est continuellement ouverte,

(1) Observation publiée dans le *Montpellier médical*, janvier 1866, par Bonnefous, interne du service, et complétée par Muzeau dans sa thèse inaugurale.

la voix nasonnée. En soulevant légèrement la narine gauche, on aperçoit une petite tumeur arrondie, d'un rouge pâle, peu mobile; le doigt ne peut la contourner, la pression la fait saigner : cet obstacle s'oppose à tout passage de l'air. A droite, on ne distingue que la face correspondante de la cloison fortement déjetée de ce côté; l'air passe en petite quantité. Les os propres du nez sont amincis, réduits en lamelles qu'on déprime facilement. L'exploration par l'arrière-gorge permet de reconnaître une masse volumineuse remplissant la partie supérieure des fosses nasales, et s'étendant principalement à gauche; il est impossible de préciser le point de départ. Le voile du palais est libre; la voûte palatine, amincie, se laisse percer par une épingle. Les yeux, portés en avant, sont aussi projetés en dehors; la vue est nulle à gauche, où l'exorbitis est plus prononcé; très-affaiblie à droite depuis quinze jours, elle permet à peine au malade de se conduire seul. Les pupilles sont dilatées, peu sensibles à la lumière.

» *Examen ophthalmoscopique.* — Papilles d'un blanc mat, marchant vers l'atrophie; artères pâles, presque vides; veines noires, gorgées de sang, volumineuses; vaisseaux choroïdiens assez visibles. Tous ces symptômes plus accusés à gauche. Le malade se plaint de douleurs de tête violentes et continuelles, de faiblesse générale et de perte de l'appétit. Son intelligence est nette, quoique lente. La vue diminue sensiblement du côté droit; au bout de huit jours, elle est complétement nulle, les cornées perdent leur sensibilité. L'ophthalmoscope nous révèle les mêmes lésions qu'au premier examen; nous trouvons de plus, à droite, la papille diffuse, œdématiée dans ses deux tiers externes (image renversée), peu distincte du fond de l'œil; le tiers interne est très-blanc.

» Nous voici donc en présence d'un polype très-volumineux, à embranchements multiples, ayant occasionné des désordres graves, menaçant prochainement la vie. M. Ollier se décide à l'attaquer, après avoir pratiqué son opération préliminaire : l'ostéotomie verticale et bilatérale du nez.

» Afin d'abréger, nous laissons de côté le détail de l'opération préliminaire.

» A travers les deux larges ouvertures, converties bientôt en une seule par le refoulement de la cloison à droite, l'œil et le doigt explorent à leur aise le polype et ses masses énormes se prolongeant dans toutes les directions.

» Des tractions énergiques, exercées au moyen de fortes pinces érignes, amènent trois ou quatre fragments de la tumeur formés par un tissu fibreux très-résistant; les uns viennent du sommet, les autres des profondeurs de l'excavation : les pinces se faussent plusieurs fois. On extrait, entre autres fragments, deux masses de la grosseur d'une grosse noix; l'une d'elles emporte une portion du plancher de l'orbite, auquel elle adhère intimement.

» A ce moment, l'hémorrhagie devient assez abondante, le pouls faiblit, la face et la muqueuse des lèvres pâlissent : le malade tombe en syncope. L'eau froide et la position horizontale le font bientôt revenir; des éponges facilement enfoncées dans les fosses nasales mettent fin à l'écoulement du

sang. Après un instant de repos, l'exploration directe nous montre la surface basilaire dénudée, et des restes de produit morbide du côté de la fosse ptérygo-maxillaire ; on les saisit avec de fortes érignes, et l'on arrive, après quelques efforts, à faire sortir un prolongement du volume d'une grosse noix, à surface lisse, mamelonnée. Ce prolongement ne faisait aucune saillie dans la cavité pharyngienne. Il était logé dans une cavité qui paraissait dans la direction du trou ptérygoïdien. L'extirpation était réellement complète.

» L'hémorrhagie reparaît, mais elle est aussitôt réprimée avec des éponges dont on bourre la cavité. Le nez est relevé à sa place, maintenu par une simple compresse d'eau froide.

» M. Ollier, craignant l'apparition d'une hémorrhagie, ajourne la suture du nez. A quatre heures, le pouls est à 144, la peau chaude ; le malade souffre peu et répond aux questions. A peine un léger suintement de sang s'est-il échappé de la plaie. A six heures, les éponges sont remplacées par le rhinobyon, dont la canule sort par la narine ; le nez est rattaché à la face par des points de suture métallique entrecoupée, simplement recouvert d'un plumasseau de charpie imbibée d'eau froide. — Tisane d'arnica froide ; bouillon froid ; petit morceau de glace à laisser fondre dans la bouche pour étancher la soif. A huit heures, le malade dort, son corps se couvre d'une légère transpiration.— Potion avec 5 centigrammes d'extrait gommeux d'opium.

» La tumeur enlevée offre un type de cette classe de polypes appelés *fibreux;* son poids est de 205 grammes.

» La tumeur avait son point d'insertion principal sur l'apophyse basilaire de l'occipital et le corps du sphénoïde. Des adhérences secondaires et peu résistantes s'étaient formées au niveau de la cloison et du plancher de l'orbite.

» 9 mai.— Le malade déclare déjà souffrir bien moins qu'avant l'opération ; la déglutition est parfaitement libre, les paupières sont tuméfiées. Le pouls est à 130, la peau chaude et moite, la soif assez vive. Il n'y a pas eu d'hémorrhagie. — Tisane et potion comme la veille. Pansement de la plaie externe avec une solution d'acétate de fer, parce qu'on observe quelques cas d'érysipèle dans les salles.

» 11.— Le pouls est tombé à 96. Sensation de battements à la région occipitale, déglutition facile ; ecchymose sur le voile du palais, un peu gonflé à gauche. On enlève le rhinobyon, dont la baudruche a été réduite à quelques lambeaux par la suppuration. — Trois bouillons, vin de Bordeaux ; deux injections dans les fosses nasales avec une solution d'acide phénique pour enlever l'odeur fétide.

» Les jours suivants, l'œdème des paupières diminue, quelques points de suture sont enlevés ; des battements se font encore sentir à la région occipitale.

» 16. — Plus de douleurs ni de battements. L'extrémité inférieure de la

plaie cutanée est réunie, le reste suppure. Des injections avec l'eau de goudron facilitent la sortie des détritus.

» 24. — Le malade se lève ; la face n'est plus tuméfiée ; des brides se sont formées, réunissant au front le sommet du nez : on maintient ces parties rapprochées à l'aide de bandelettes enduites de collodion.

» 3 juin. — La plaie cutanée est réduite à une longueur de 2 centimètres sur le côté droit du nez. La suppuration intérieure est tarie ; on suspend les injections ; l'air expiré passe librement par les fosses nasales.

» L'exorbitis a beaucoup diminué, surtout à gauche, où l'œil est très-saillant. Le malade prétend distinguer une légère clarté, tandis qu'avant l'opération il était plongé dans une obscurité complète. Les pupilles sont toujours dilatées et ne se contractent pas sous l'influence de la lumière.

» 2 juillet.— Le malade sort dans l'état suivant : Il a repris ses forces et de l'embonpoint ; son intelligence est plus vive ; la voix a conservé un ton nasillard, quoique l'air s'échappe facilement par les narines. La charpente du nez est solide ; la cicatrice en forme de V est devenue de plus en plus linéaire ; le petit orifice fistuleux est recouvert par une croûte ; le visage a repris de la régularité, les yeux sont rentrés dans leur orbite. La marche est celle d'un amaurotique. (*Montpellier médical*, janvier 1866.)

» Cette observation très-détaillée montre ce que l'on peut espérer du procédé de M. Ollier, même dans les cas les plus graves. Il est juste d'ajouter, pour être complet, que ce chirurgien, voulant découvrir plus largement le sinus maxillaire, coupa l'apophyse montante du maxillaire à sa base, après avoir incisé transversalement la joue sur une longueur de 2 centimètres et demi...

» Le malade qui fait l'objet de l'observation précédente étant rentré à l'Hôtel-Dieu, voici ce que l'on constate au 15 novembre 1865 :

» La cicatrisation de la plaie extérieure est complète. Les os propres, amincis au moment de l'opération, se sont épaissis et très-bien soudés. La cloison est reconstituée, aussi n'y a-t-il qu'un très-léger affaissement du nez; les narines, libres, permettent une respiration facile. De leur orifice externe s'écoulent des amas de mucosités desséchées, ayant tous les caractères de celles qu'on voit habituellement. Les doigts ne peuvent atteindre tous les points de la cavité pharyngienne agrandie ; nulle part, sur les parties accessibles, on ne trouve des traces de récidive. »

Nous nous bornons à ce fait pour démontrer combien notre procédé peut être efficace dans les cas extrêmes. Plusieurs de nos autres observations s'en rapprochent cependant. Nous avons opéré des malades anémiés, presque exsangues, et nous n'en avons perdu aucun au moment de l'opération, malgré l'immi-

nence des accidents les plus graves. Sur sept opérés, un seul est mort à la suite de l'opération; le polype envoyait un prolongement dans le lobe moyen du cerveau. Rien n'avait pu nous faire prévoir cette complication. La mort survint trois jours après l'opération, et, à l'autopsie, nous trouvâmes ce prolongement qui avait perforé le crâne, comme un emporte-pièce, et s'était introduit dans la substance cérébrale. Nous nous attendions d'autant moins à cet accident, que le polype était un des plus petits que nous eussions opérés. Il n'y avait pas eu de désordres du côté des fonctions cérébrales.

### 3° De la réunion du nez après la section des os propres. — Consolidation des os distendus et assouplis par la pression du polype.

Les craintes qu'on pourrait concevoir à priori sur la vitalité du nez abaissé d'après notre procédé ne seraient nullement fondées. Dans aucun cas nous n'avons eu la moindre inquiétude sur ce point; la circulation se rétablit immédiatement, grâce à la conservation du triple pédicule constitué par la cloison et les ailes du nez. C'est à peine si le nez prend une teinte légèrement violacée; il ne perd jamais sa chaleur, et se trouve dans les meilleures conditions pour la réunion, les principales artères qui se rendent au nez étant contenues dans le pédicule et se dirigeant de bas en haut.

Nous avons soin d'affronter la peau par des points multipliés de suture métallique en fil capillaire; nous comprenons dans l'anse du fil autant de parties molles que possible, le périoste lui-même, pour obtenir un affrontement plus exact. Dans certains cas, la réunion est très-rapide : un de nos opérés s'est mouché énergiquement au quatrième jour, et cette imprudence n'a pas eu heureusement le mauvais effet que nous pouvions redouter. La peau a parfaitement résisté.

C'est la peau qui se soude d'abord; l'os n'est solide qu'au bout d'une quinzaine de jours, et encore, pendant un certain temps, n'est-il soudé que par une cicatrice fibreuse. L'ossification du cal intermédiaire s'effectue probablement au bout d'un mois ou six semaines. Il y a alors un bourrelet sous-périostique dur, d'apparence osseuse, comme dans toutes les plaies superficielles des os; ce bourrelet s'efface peu à peu, et, au bout de cinq ou six mois, il est à peine appréciable. Quant à la cicatrice cutanée, elle est d'abord rouge et violacée, comme toutes les cicatrices; mais, au bout d'un an, elle est très-peu apparente, surtout si la réunion immédiate a été obtenue.

Nous avons observé, dans la cicatrisation des nez ainsi sectionnés, un fait intéressant, au point de vue physiologique : c'est la consolidation des os amincis et assouplis par la pression du polype. Dans un cas surtout, un des os propres du nez était flexible et comme papyracé; sous l'influence de la pression continue et progressive exercée par la tumeur, il avait perdu sa consistance normale. Après l'opération, ce tissu revint sur lui-même, durcit peu à peu, et, au bout de huit mois, il était plus épais que l'os propre normal et d'une consistance tout aussi solide. Le même fait s'observe aux maxillaires supérieur et inférieur, distendus par des kystes ou des tumeurs intra-buccales. C'est là un des meilleurs exemples de la dilatabilité du tissu osseux et de son accroissement interstitiel dans l'état pathologique. A l'état normal (1re partie, chap. XII), l'accroissement interstitiel ne peut pas être démontré, on ne constate que l'accroissement périphérique; mais, sous l'influence de pressions lentes et continues, le tissu osseux perd ses sels calcaires, et subit des modifications qui le rapprochent des tissus mous.

Après deux de nos opérations, nous avions bourré de morceaux d'éponge la cavité nasale par crainte d'hémorrhagie; nous ne pûmes recourir à la suture du nez immédiatement,

mais nous la pratiquâmes au bout de six et dix heures. L'adhésion primitive ne s'obtint pas complétement, mais aux deux extrémités inférieures de l'incision les tissus se réunirent sans suppuration. Dans aucun cas la réunion n'a fait défaut.

Nous n'avons pas constaté directement le mode de réunion de la muqueuse et du cartilage; mais elle nous a paru se faire exactement, comme nous l'avons observé chez le cheval (chap. V, 1re partie). Au bout de deux ou trois mois, elle est indiquée par une cicatrice blanche et luisante, que nous avons retrouvée très-apparente encore après un an et demi.

### 4° Résection temporaire sur un maxillaire de nouvelle formation, pour opérer un polype naso-pharyngien récidivé.

Nous avons eu tout récemment l'occasion de faire une opération que nous croyons unique dans son genre. Nous avons fait une résection temporaire sur un maxillaire supérieur de nouvelle formation, pour aller à la recherche d'un polype naso-pharyngien récidivé. C'est sur le malade de notre observation XI, Antoine Perrault, à qui nous avons enlevé le maxillaire supérieur le 12 septembre 1863, pour extirper un volumineux polype naso-pharyngien. Quand nous avons publié l'observation pour la première fois (1), nous avons annoncé la reformation d'un arc osseux, très-solide, indépressible, unissant l'os malaire à l'épine nasale antérieure. Nous n'avions plus eu de nouvelles de cet opéré, quand, il y a deux mois, il vint réclamer nos soins pour une nouvelle tumeur qui venait de se développer dans la cavité naso-pharyngienne. La voie que nous avions laissée, et qui résultait de la non-réunion du périoste palatin à l'arc osseux nouveau, n'était pas assez large pour pratiquer l'extirpation de la tumeur. Nous nous sommes donné du jour en écar-

(1) *Bulletin de la Société de chirurgie*, 1864, p. 325.

tant l'os nouveau, que nous avons relevé en haut, après l'avoir isolé de l'épine nasale et de l'os malaire avec de fortes cisailles. Cette opération avait pour nous un intérêt spécial : elle nous a permis de faire sur le vivant l'autopsie du tissu nouveau, et de donner de la régénération osseuse une preuve aussi démonstrative que celle que nous a fournie l'observation XIX, par l'examen de la branche ischio-pubienne.

L'arc osseux était dur, surtout en arrière, où il a fallu employer beaucoup de force pour le couper. Il était entouré d'un tissu fibreux épais; mais la portion osseuse paraissait avoir, au niveau de la tubérosité, plus d'un centimètre en hauteur et 6 à 7 millimètres d'épaisseur. Nous avons détaché un lambeau ostéo-cutané sans interrompre les rapports de la peau avec l'arc osseux nouveau ; et, en relevant le tout, nous avons eu assez d'espace pour manœuvrer. Ce lambeau s'est très-rapidement ressoudé, et, au bout de trente jours, la portion osseuse, déjà solide, paraît plus épaisse qu'au moment de l'opération, à cause de la tuméfaction des tissus fibreux périphériques, et peut-être de l'ossification des couches profondes de ces tissus, qui sont le périoste de l'os nouveau. C'est un effet de l'irritation traumatique. Un cal osseux paraît déjà formé au niveau des sections, et, comme dans les fractures ordinaires, il se produit probablement à une certaine distance des ossifications sous-périostiques.

Observation LXIII.— *Résection temporaire sur un maxillaire supérieur de nouvelle formation, pour extraire un polype naso-pharyngien. — Constatation de la nature osseuse du tissu reproduit. — Réunion du lambeau osseux comme dans une section d'un os normal.* — C'est le même malade auquel nous avons enlevé le maxillaire supérieur comme opération préliminaire, qui fait le sujet de l'observation XI, Antoine Perrault.—Après trois ans de santé parfaite, il vient nous retrouver, le 20 septembre 1866, pour se faire examiner les fosses nasales : depuis deux mois il se sentait gêné pour respirer. Nous reconnaissons qu'il y a une récidive du polype, et que la tumeur, implantée à gauche de l'apophyse basilaire, émet plusieurs prolongements, dont l'un, antérieur, dans la fosse nasale. Bien qu'il fût resté, à la place de la portion palatine du

maxillaire enlevé, une ouverture permettant l'entrée de la première phalange de l'index, nous n'avions pas assez d'espace pour manœuvrer avec les pinces. Le polype était dur, et paraissait très-solidement implanté par une base large; on aurait pu certainement l'atteindre et le saisir avec des pinces, mais il n'eût pas été possible, à cause de la direction de l'ouverture, d'exercer des tractions énergiques.

Nous hésitâmes un instant entre l'ostéotomie verticale et une résection temporaire de l'os nouveau; mais, comme cette dernière opération ne devait pas ajouter de nouvelles cicatrices à celles qui existaient déjà, qu'elle ne pouvait avoir aucun inconvénient pour l'os nouveau, et qu'elle serait en outre probablement facilitée par le peu de résistance de ce dernier, nous nous décidâmes à y avoir recours.

*Opération le* 11 *novembre* 1866. — Une incision transversale est faite de la commissure à l'os malaire, un peu au-dessous de celle qui avait servi pour la première opération; nous ne suivîmes pas la première incision, de crainte d'avoir un tissu cicatriciel peu disposé à la réunion immédiate. Une seconde incision, partant du point le plus élevé de l'aile du nez, descend sur la lèvre supérieure en contournant l'aile du nez. Ce lambeau cutané étant relevé en haut, nous prolongeons nos incisions avec le bistouri, en dedans sur l'arc osseux nouveau; le bistouri ne peut l'entamer. Nous prenons alors de fortes cisailles, et nous le sectionnons en avant et en arrière : en avant, au niveau de l'apophyse montante, reste de l'ancien os, avec laquelle l'os nouveau se continuait; en arrière, dans la portion correspondante à la partie postérieure de la tubérosité maxillaire. L'os coupé, nous le mobilisons encore avec quelques coups de ciseaux, et nous avons un lambeau ostéo-cutané, que nous relevons sur l'œil du malade.

Le polype est alors à découvert, et nous l'enlevons en faisant des efforts très-puissants, qui ne laissaient pas que de nous inspirer quelques craintes sur la résistance des parois crâniennes. Nous faussâmes plusieurs pinces très-solides.

Malgré ces violentes tractions, il n'y eut pas le moindre symptôme cérébral après l'opération.

Légère hémorrhagie par suintement; pouls à 110 le lendemain.

Le 23, érysipèle de la face sans symptômes graves; pas de délire.

Le 30 novembre, l'érysipèle a disparu.

Le 11 décembre, en explorant la région opérée, on sent que le lambeau osseux est soudé en avant et en arrière; il n'est plus mobile; il est plus épais qu'avant l'opération.

La récidive du polype, qui a eu lieu après l'ablation du maxillaire supérieur, n'est pas un argument contre les opérations préliminaires. Aucun procédé ne peut mettre absolument à

l'abri de la récidive; mais, si les procédés dans lesquels on y voit clair laissent subsister des racines du polype, quels reproches ne méritent pas les procédés dans lesquels on ne voit pas ce qu'on fait.

### 5° Des opérations analogues proposées ou mises en pratique par divers chirurgiens.

Parmi les chirurgiens qui ont préconisé la voie nasale, nous devons d'abord citer Chassaignac (1); mais son procédé diffère du nôtre par plusieurs points essentiels.

Le nez est détaché latéralement à gauche et déjeté sur la joue à droite; on le fait pivoter sur le côté par lequel il se continue avec la joue. C'est comme une porte qu'on fait jouer sur ses gonds. Avec la peau sont détachées les parties cartilagineuses du nez, mais (et c'est en cela que ce procédé diffère radicalement du nôtre) les os propres du nez sont sacrifiés. Chassaignac les détache et les enlève complétement; il fait remarquer cependant que son procédé n'évitera complétement la difformité ultérieure du nez qu'autant que l'on comprendra les os dans le lambeau cutané. Il ne paraît pas, du reste, l'avoir pratiqué sur le vivant, car, à la Société de chirurgie, dans la séance du 5 juin 1866, il considérait le détachement de l'auvent cartilagineux comme suffisant pour l'ablation des polypes les plus volumineux.

Bœckel (2) a récemment proposé un procédé semblable à celui de Chassaignac; il indique seulement d'une manière formelle de conserver les os dans le lambeau.

Le procédé qui se rapproche le plus du nôtre, bien qu'il s'exécute en sens inverse, est celui que Lawrence (3) a appliqué

(1) *Traité des opérations chirurgicales*, t. II, p. 448.
(2) Traduction du *Traité des résections* d'Heyfelder, p. 293.
(3) *Medical Times*, 1862, et Bœckel, *loc. cit.*

à l'extirpation d'une masse de polypes muqueux remplissant les fosses nasales. Ce chirurgien, au lieu de détacher le nez de haut en bas, pour le renverser sur la lèvre, comme nous le faisons, détache cet organe de bas en haut et le soulève contre le front. Outre que ce procédé est moins facile à exécuter, il a l'inconvénient de laisser au nez un pédicule moins vasculaire que le triple pilier inférieur. Lawrence a sectionné les apophyses montantes avec des cisailles; cette manière de couper les os est ici bien moins avantageuse que la division par la scie à lame étroite, qui fait une section nette, linéaire et sans perte de substance.

Sédillot (1) a reproché à notre procédé d'aborder les fosses nasales par le point le plus étroit; mais nous ferons remarquer qu'on a tout le jour que procurerait le procédé perfectionné de Chassaignac. Non-seulement nous ouvrons les fosses nasales par leur partie supérieure, mais nous avons, pour passer les doigts et retirer le polype, la plus grande surface que peut donner l'ouverture antérieure.

Langenbeck avait relevé contre le front un des os propres du nez, tenant à l'os frontal par son périoste; c'est là un procédé imparfait, bien qu'intéressant au point de vue physiologique, en ce qu'il est une preuve de l'importance du périoste dans la greffe osseuse. Il est inférieur aux autres procédés que nous venons d'indiquer; car on doit rechercher autant que possible des lambeaux cutanéo-périostiques.

Indépendamment de ce procédé, Langenbeck pratique, dans certains cas, pour les polypes profonds, la section transversale du maxillaire supérieur, dont il relève en haut la moitié supérieure. Huguier fait aussi une section transversale, mais c'est la moitié inférieure de l'os qu'il mobilise. Quant à Jules Roux,

(1) *Traité de médecine opératoire*, 3e édition, t. I.

il détache la totalité du maxillaire et l'os malaire, et relève le tout en haut (1).

On peut, selon les cas, modifier ces procédés de différentes manières; mais, comme nous n'avons pas trouvé l'occasion de les appliquer, nous croyons inutile de décrire ici les résultats de nos essais sur le cadavre. Nous n'avons, du reste, pour but, dans ce chapitre, que de démontrer le procédé auquel nous donnons la préférence.

C'est pour cela que nous glissons sur les procédés si remarquables, d'ailleurs, qui appartiennent à d'autres chirurgiens. La comparaison de ces diverses opérations nécessiterait de trop grands développements (2).

### § II. — Des amputations à lambeau périostique.

En 1859 (3), reprenant une ancienne idée de Brunninghausen, nous avons proposé de recouvrir, dans les amputations, le bout de l'os d'un lambeau de périoste. Notre but était de prévenir la nécrose du rebord osseux, et de diminuer les chances d'inflammation auxquelles la moelle est exposée. Nous nous fondions sur un fait physiologique que nous avons eu plusieurs

(1) Voy. Bœckel, *loc. cit.*, pour ces diverses opérations.

(2) Nous n'examinons pas ici la nécessité d'une opération préliminaire pour la destruction des polypes naso-pharyngiens. C'est là un point que les discussions de la Société de chirurgie, dans ces dernières années, et en particulier les recherches de Verneuil, nous paraissent avoir mis hors de doute. Il faut, avant toute chose, voir ce qu'on fait et savoir ce qu'il faut enlever. Il n'y a que de petits polypes pédiculés qui puissent être extraits avec sécurité par les voies naturelles. L'électrolyse seule, en faveur de laquelle Nélaton a publié plusieurs succès, serait préférable aux procédés sanglants avec opération préliminaire; mais nous manquons d'expérience personnelle sur ce point.

(3) *Journal de la physiologie* de Brown-Séquard, janvier et avril 1859, p. 186.

fois déjà l'occasion de rappeler : la propriété toute spéciale qu'a le périoste de se réunir au tissu osseux dénudé.

Quelques expériences faites sur les lapins nous avaient paru favorables à cette idée; le lambeau de périoste se réappliquait, et la réunion avec l'os se faisait très-promptement. Le résultat final était un léger renflement autour du bout de l'os. Mais comme, d'autre part, la réunion immédiate de tous les lambeaux d'amputation s'obtient sur cette espèce d'animaux, ces expériences n'étaient pas par elles-mêmes très-concluantes.

Nous avions observé, cependant, deux particularités au point de vue de la dissection et de l'affrontement du lambeau. La grande rétractilité du périoste nous obligeait à tailler des lambeaux très-étendus, si nous voulions recouvrir l'os. Il fallait en outre le fixer par un point de suture au rebord opposé de la gaîne périostique. Lorsque nous négligions ces précautions, le périoste se ramassait en bourrelet circulaire, s'il avait été disséqué en manchette, ou bien formait une languette flottante, lorsqu'il avait été taillé en lambeau unilatéral.

Follin fut le premier chirurgien qui mit cette idée à exécution sur l'homme. En 1859, il y eut recours à l'hôpital Necker, dans une amputation de l'avant-bras; mais son opéré mourut d'infection purulente, et à l'autopsie on trouva le périoste détaché du bout de l'os. Verneuil l'appliqua également sur plusieurs de ses opérés. A Lyon, Desgranges fit aussi quelques amputations à lambeau périostique (1). Peu de temps après, Heyfelder (2) et Symvonlidès (3), à Saint-Pétersbourg, publièrent chacun une série d'opérations dans lesquelles ils avaient reconnu l'utilité de cette pratique, pour favoriser la réunion immédiate et diminuer la période de suppuration.

(1) *Quel progrès la chirurgie doit-elle au périoste?* Lyon, 1864.
(2) *Gaz. médic. de Paris*, 1861, p. 513.
(3) *Ibid.*, p. 761.

Il nous paraît difficile de porter un jugement sur ce procédé, d'après les quelques faits publiés. Quant à nous, nous en avons considérablement réduit l'application, d'après des vues théoriques, il est vrai, plutôt que d'après les résultats cliniques.

Le danger des amputations provient surtout, dans les hôpitaux, de l'air ambiant et des influences épidémiques qui y règnent. Nous ne pouvons, d'autre part, avoir l'espérance de modifier ces conditions générales et de neutraliser leur influence par un simple détail opératoire. L'avantage que peut avoir, à ce point de vue, le lambeau périostique, c'est de diminuer le temps pendant lequel la plaie est exposée aux diverses complications, par cela seul qu'il hâte la cicatrisation.

La réunion immédiate échoue dans les grands hôpitaux, parce que les processus cicatriciels ne peuvent s'effectuer régulièrement. La suppuration survient alors, dans les tissus divisés, à la suite des plaies larges et profondes; elle envahit le lambeau périostique aussi bien que les tissus musculaires et cutanés. Si le tissu du périoste s'est momentanément recollé à l'os, il perd ses adhérences, se rétracte, et n'est d'aucune utilité.

Dans les cas où la réunion immédiate peut être cherchée avec plus de chance d'être obtenue, l'utilité du lambeau périostique devient plus grande; mais alors cette utilité est compensée par un inconvénient. Si le lambeau se greffe à l'os, il augmente à ce niveau la production de substance osseuse; il donne lieu alors à des ostéophytes plus ou moins saillants qui pourront piquer les chairs et augmenter la sensibilité du moignon. Nous avons été témoin d'un cas de ce genre, et depuis lors nous avons à peu près renoncé à ce procédé pour la plupart des amputations.

Nous le réservons spécialement pour le tibia, et ici nous avons pu nous convaincre de son utilité réelle. Après les amputations au lieu d'élection, la perforation de la peau est fréquente au

niveau de la crête du tibia. La résection de l'angle saillant ne suffit pas pour prévenir cet accident, lorsque la plaie suppure longtemps. Pour empêcher cette perforation, il faut donner plus d'épaisseur et plus de résistance au lambeau cutané. On obtient ce résultat en disséquant au niveau de l'os un lambeau cutanéo-périostique, c'est-à-dire en doublant la peau du périoste sous-jacent.

Ici la conservation du périoste ne peut avoir le moindre inconvénient. Si cette membrane ne se réunit pas immédiatement à l'os, elle sert toujours à rendre la peau plus résistante. Si elle se réunit, elle prévient la nécrose du rebord du tibia; et alors donnât-elle lieu à des ostéophytes exubérants, il n'en résulterait pas d'inconvénients sérieux, parce que, après cette amputation, l'extrémité du moignon ne supporte aucune pression.

Pour les amputations dans la continuité des métatarsiens (surtout du premier et du cinquième), nous avons déjà dit que nous conservions autant de périoste que possible, afin de consolider le coussinet cellulo-graisseux qui doit servir de point d'appui au pied.

Dans tous les cas, quand on conserve le périoste, il faut s'abstenir de le disséquer sur ses deux faces; il faut laisser la face externe en rapport avec les parties molles extérieures.

Le lambeau unilatéral doit être préféré à la manchette circulaire. Nous en fixons le bord libre avec un point de suture métallique fait avec un fil capillaire. Ce point de suture tombe au bout de quelques jours; il est bien toléré à cause de sa finesse, et il occasionne moins d'irritation qu'un fil à ligature ordinaire.

---

# PIÈCES JUSTIFICATIVES

Nous rapportons ici trois observations importantes, au point de vue de l'histoire des résections sous-périostées. Nous les avons signalées dans le chapitre III, en recherchant dans les faits anciens des exemples de régénération osseuse par les gaînes périostiques. Nous ne les avons pas relatées dans le courant du chapitre pour ne pas couper le fil de notre démonstration; mais, comme il peut être intéressant de les comparer avec les faits que nous avons observés, ou qui ont été publiés par les chirurgiens modernes, nous croyons devoir mettre le lecteur à même de faire ce parallèle.

Nous n'avons fait que glisser, dans le chapitre I^er^, sur les régénérations observées chez l'homme à la suite des nécroses spontanées; mais nous croyons inutile de rapporter des observations sur ce sujet. Le fait en lui-même a été bien étudié par une foule d'auteurs anciens et modernes, depuis Chopart, Vigarous, Weidmann, Léop. Richter, etc., jusqu'aux classiques modernes; ce n'est pas, du reste, sur ce point que portent les discussions actuelles. Ce que nous en avons dit avait pour but de déterminer les sources de l'ossification nouvelle.

Les trois observations que nous rapportons appartiennent à Coutavoz, Vigarous, et White.

I. — Observation de Coutavoz, tirée des *Mémoires de l'Académie de chirurgie*, t. II. Paris, édition de 1838.

Il s'agit d'un homme qui tomba au fond d'un puits de carrière d'une hauteur de quarante pieds environ.

« M. Varnier trouva la jambe droite fracturée, de façon que le tibia avait percé non-seulement la peau, mais encore la guêtre de l'ouvrier.

» Dès que la jambe fut découverte, il vit que c'était une fracture composée et compliquée de fracas des os. L'amputation, proposée par le chirurgien, est refusée par le malade. »

Délire pendant dix jours, menaces de gangrène. Les fragments ne peuvent être maintenus en place. Les accidents généraux calmés, tentatives nouvelles, mais infructueuses, de réduction.

« Je fus prié de voir le malade le 11 novembre, qui était le vingtième jour de sa chute. Je trouvai la jambe considérablement enflée, la portion du tibia découverte, séparée du tout, excédant le niveau de la peau dans toute sa longueur et ne tenant plus qu'au ligament interosseux et à une portion du périoste.

» Je me mis en devoir d'enlever cette pièce d'os. En la détachant, j'observai de conserver le périoste autant qu'il me fut possible : la moelle de cette partie osseuse était déjà fétide ; nous trouvâmes encore du côté de la partie inférieure de la fracture une petite portion du tibia séparée de son tout, longue de 9 lignes sur 3 de large. La première et principale pièce que j'ôtai était longue de 5 pouces 3 lignes de tout le cylindre du tibia. Après l'extraction de ces portions d'os, nous fîmes sortir une quantité de liquide sanguinolent en pressant légèrement les parties latérales de la jambe.

» Nous examinâmes ensuite la partie postérieure, que nous trouvâmes gangrenée depuis le talon jusqu'à trois travers de doigt au-dessous du jarret. La peau, le tissu cellulaire et la membrane commune des muscles étaient tombés en mortification, de sorte que la jambe étant élevée, toutes ces parties tombaient en lambeaux. Après les avoir emportées, nous vîmes la fracture du péroné, qui était située à la partie moyenne répondant vers le milieu de la partie du tibia séparée de son tout : il était dénué du périoste de plus de six travers de doigt, et l'extrémité inférieure montait par-dessus la supérieure d'environ 4 pouces.

» Je crus ne devoir point penser à faire la réduction de ces os, sans auparavant avoir trouvé une machine qui pût me donner la facilité d'élever cette masse de chair presque dénuée de parties dures, et de panser la partie postérieure sans déranger le péroné après en avoir fait la réduction. »

Coutavoz se sert alors de la machine de Lafaye, modifiée et munie de valves mobiles pour la circonstance.

« Tout étant disposé, nous fîmes la réduction du péroné ; la jambe fut posée sur la machine, et le pansement fut fait comme on vient de le dire.

» Tout alla au mieux jusqu'au 8 décembre, quand la portion du péroné qui nous avait paru perdre sa couleur naturelle quelques jours auparavant, se sépara en plusieurs pièces dont la plus grande est d'environ un pouce de long et les autres moindres. M. Varnier me fit avertir de cet incident : je trouvai que les muscles s'étaient contractés à un tel point, que la jambe était raccourcie de près de 4 pouces, et, par une suite nécessaire, considérablement augmentée en volume.

» Ayant examiné les extrémités de cet os, je trouvai qu'il n'y restait pas assez de surface pour former un point d'appui capable de les maintenir l'un contre l'autre. Nous ne fîmes donc point de nouvelle réduction, mais je cherchai un moyen d'allonger la jambe et la tenir allongée, le malade ne pouvant rester dans cet état, à cause des grandes douleurs produites par le picotement des extrémités irrégulières du péroné qui s'enfonçaient dans les chairs. »

Application permanente d'un appareil destiné à faire l'extension, la contre-extension étant répartie simultanément sur les aines et les aisselles.

« La jambe est allongée de 2 pouces par le moyen de cette machine. Pendant plusieurs jours, on eut soin de tourner la roue du treuil plusieurs fois chaque jour, pour avancer de quelques trous seulement. On parvint par là à redonner à la jambe sa longueur naturelle.

» Gonflement des pieds et des malléoles occasionné par la pression du lacs qui faisait l'extension.

» Nous relâchâmes un peu la roue ; la jambe se raccourcit d'environ un pouce : nous mîmes en usage la compression latérale pour la contraction des muscles.

» Pendant toutes ces opérations, le pansement des plaies se faisait à l'ordinaire ; la cicatrice avançait visiblement, surtout l'antérieure, et la plaie fut entièrement fermée le 20 janvier de cette année 1753.

» Il se fit encore différentes exfoliations du péroné. Nous eûmes la satisfaction de le voir totalement couvert de bonnes chairs le 1er février, et la plaie postérieure fut tout à fait cicatrisée le 1er mars.

» J'observai alors qu'au toucher, on sentait, entre les deux extrémités du tibia, une substance d'une moyenne solidité, dans le vide qu'avait laissé la portion d'os séparée du tout, et principalement dans la partie interne. C'était l'endroit qui avait été le moins dépouillé du périoste.

» N'ayant plus de pansements à faire, et par conséquent n'étant plus dans la nécessité de remuer la jambe, nous nous servîmes du bandage à dix-huit chefs, dans l'intention de comprimer plus également et plus exactement la jambe. Le bandage roulé aurait encore mieux convenu. Mais un suintement séreux, qui nous forçait de panser la jambe souvent, empêcha qu'on ne s'en servît. Au reste, pour soutenir le bandage et affermir le tout, on applique encore la machine de fer-blanc par-dessus. Cette substance dont je viens de parler, observée dès le commencement de mars, est augmentée à un tel point, qu'elle est devenue tout à fait solide, et que le malade porte actuellement sa jambe à droite et à gauche. Je ne lui permets pas encore de s'appuyer dessus sans le secours de béquilles. J'ai pour témoins de cette cure MM. Chapillon et Bertrand.

» Le malade dont il s'agit était âgé de vingt-neuf ans. »

L'observation s'arrête en ce point dans les *Mémoires de l'Académie de chirurgie*. Bonnesœur (1) en a retrouvé la suite dans le deuxième mémoire de Bordenave sur les os (*Mémoires sur les os*, par Fougeroux, p. 225) :

« La guérison de ce malade est aujourd'hui si complète, qu'il se sert de cette jambe pour vaquer à ses exercices; à la vérité, elle est plus courte de 2 pouces, ce que m'a dit le judicieux auteur de l'observation ; mais, la perte de substance ayant été de 5 pouces 3 lignes, il en résulte au moins qu'il y a eu une réparation. »

II. — Observation de Barthélemy Vigarous, tirée des *Œuvres de chirurgie pratique, civile et militaire*. Montpellier, 1812. (Édition publiée par le fils de l'auteur.)

« Un soldat du régiment de Cambis, âgé de vingt et un ans et demi, fut porté à l'Hôtel-Dieu de Montpellier le 13 novembre 1761. Il se plaignait d'une douleur insupportable à la partie inférieure et supérieure du tibia de la jambe droite. Il paraissait sur la peau, devenue livide, une tumeur plate avec fluctuation, qui fut ouverte complétement. Il sortit par l'incision une cuillerée de pus noir, sanieux et fétide; la plaie fut pansée à sec et l'on enveloppa la jambe avec des compresses trempées dans un défensif animé. Le lendemain, le lit de ce malade fut fort gâté par l'écoulement d'une matière plus abondante et de la même qualité que celle qui était sortie la veille; les téguments furent trouvés gangrenés dans une circonférence assez étendue, et la face intérieure ainsi que l'angle interne du tibia affectés de carie.

» Dans les sept premiers jours, malgré l'usage des antiseptiques pris intérieurement et appliqués extérieurement, la gangrène et la carie avaient fait des progrès si rapides, que la perte des téguments était très-considérable, et le tibia carié circulairement dans une assez grande étendue.

» Le chirurgien-major de quartier trouva ce cas digne de toute son attention et de celle de ses confrères ; il fit convoquer une consultation pour le lendemain. La pluralité des suffrages se réunit en faveur de l'amputation du membre: de huit consultants que nous étions, nous ne fûmes que deux d'un avis opposé. Je représentai que l'amputation était un moyen extrême et la dernière ressource ; que le malade n'était point dans un danger imminent de mort, que son pouls était bon ; qu'il pouvait supporter encore les incisions nécessaires pour découvrir l'étendue de la carie, et juger avec plus

(1) *Thèse inaugurale*, p. 39.

de raison s'il serait convenable de se borner à l'amputation de la partie du tibia cariée, plutôt que de se décider pour l'amputation du membre : on temporisa.

» Le douzième jour, on assembla une seconde consultation, mais les avis furent les mêmes. Le seizième jour, la gangrène était fixée ; la carie circulaire du tibia, qui, à cette époque, avait 5 pouces et demi d'étendue, était bornée aussi, lorsque le malade voulant se lever du lit pour aller à la selle, le tibia se fractura en rond, au centre même de la partie cariée. Le malade était alors en fièvre lente, et un cours de ventre colliquatif faisait beaucoup craindre pour son état.

» Le lendemain de la fracture (c'était le dix-huitième jour de la maladie), il fut décidé unanimement, dans une troisième consultation, d'amputer la partie cariée du tibia, d'en attendre la régénération et de conserver le membre.

» On commença l'amputation à l'endroit de l'os qui était sain, c'est-à-dire deux travers de doigt au-dessous de l'épine antérieure et supérieure du tibia. On se servit du trépan, dont on multiplia les couronnes, jusqu'à ce que l'os fût scié en entier. Cette portion supérieure fut enlevée ; on fit sortir ensuite du milieu des chairs le bout inférieur, qui fut ainsi amputé dans la partie saine avec une scie fine.

» Cette opération fut pénible ; on devait épargner l'artère tibiale antérieure et les muscles au milieu desquels il fallait travailler. Après l'opération, on arrêta supérieurement l'action des muscles extenseurs et fléchisseurs de la jambe et du pied par des circonvolutions de bandes médiocrement serrées ; la jambe fut placée dans une gouttière bien matelassée ; le vide que l'os avait laissé, rempli avec de la charpie sèche appliquée mollement, et tout l'appareil couvert avec des compresses trempées dans un défensif vulnéraire : les deux pièces d'os enlevées avaient ensemble 6 pouces de longueur.

» Quinze jours après, je m'aperçus que le vide que l'os avait laissé commençait à se remplir d'une matière dure et régénérante, qui naissait du centre et de la circonférence de la plaie. On éloigna plus ou moins les pansements, suivant que la suppuration était plus ou moins abondante, mais ils furent toujours des plus simples : on ne se servit jamais d'autre topique que de la charpie et du cérat de Galien récemment fait, étendu sur des plumasseaux légèrement garnis dont on couvrait les bords de la plaie, dans la vue d'en entretenir la souplesse. Chaque pansement présentait un accroissement remarquable de cette régénération ; le malade prenait journellement de nouvelles forces ; tous les accidents avaient disparu quelques jours après l'opération. La santé du malade se rétablissait visiblement, de manière que trois mois et demi après l'opération, la partie régénérée avait soudé les deux extrémités amputées, qui n'avaient rien fourni au cal régénérant, puisqu'on pouvait distinguer par le tact, que la plus grande partie de ces deux bouts était hors de la matière régénérée, et que le centre de la plaie était plutôt

consolidé que les extrémités. Les parties latérales de cette régénération, qui n'avait point excédé le diamètre naturel de l'os, en avaient la dureté et la solidité.

» Cette guérison fut achevée deux mois après, mais le malade ne sortit de l'hôpital qu'à la fin du huitième mois. Les deux jambes étaient égales en longueur, la jambe malade était un peu cambrée; il marchait cependant sans bâton et ne boitait pas. »

Quant à l'observation de White (de Manchester), nous l'empruntons également à Vigarous, qui l'a extraite des *Transactions philosophiques* pour 1769.

### III. — Observation de White. *Résection de la partie supérieure de l'humérus.*

« Edmond Polyt, de Stracting, dans le comté de Cockeymoor, âgé de seize ans et d'une habitude scrofuleuse, fut reçu à l'hôpital de Manchester le 6 avril 1768. Il me raconta qu'il avait été inopinément atteint, depuis environ quinze jours, d'une violente inflammation à l'épaule gauche, qui menaçait de mortification, mais qui enfin s'était terminée par un abcès considérable, qu'on avait ouvert d'un coup de lancette quelques jours avant son admission. L'ouverture était située près de l'aisselle, sur le bord inférieur du grand pectoral, et je pouvais très-distinctement sentir, à travers, la tête de l'humérus, dépouillée de son périoste. Le pus, qui avait une odeur très-fétide, et qui était en très-grande abondance, s'était introduit jusqu'au milieu de l'humérus. Le pus s'était encore fait jour par une seconde ouverture au-dessous de l'acromion, à travers laquelle on pouvait voir très-facilement la tête de l'humérus. Tout le bras, l'avant-bras et la main étaient si prodigieusement enflés, qu'ils avaient acquis deux fois la grosseur ordinaire, et le malade n'en pouvait faire aucun usage. Les douleurs étaient considérables; l'absorption du pus avait amené tous les symptômes de la phthisie, tels que les sueurs nocturnes, la diarrhée, le pouls vif, la perte de l'appétit; et toutes ces causes réunies avaient considérablement émacié le malade. Dans des circonstances aussi critiques, l'amputation dans l'article paraissait l'unique ressource que pût employer l'art pour sauver le malade. Ce moyen présentait quelque chose de terrible par rapport à ses conséquences; c'est pourquoi je proposai l'opération suivante, de laquelle j'attendais beaucoup d'avantages, et je la mis à exécution le 14 du même mois.

» Je commençai mon incision à l'orifice, qui était situé précisément au-dessous de l'apophyse acromion, et je la portai en bas jusqu'au milieu de l'humérus; au moyen de quoi toute la portion de l'os qui était au-dessous

fut découverte. Je pris ensuite le coude du malade et je forçai facilement la tête de l'humérus hors de sa cavité, et je la menai si exactement hors de la plaie, que je pus l'empoigner de la main gauche et la tenir ferme, pendant que de la main droite je la sciais avec la scie d'amputation ordinaire, ayant auparavant fait passer un carton mince entre la peau et les os. J'avais pris la précaution de placer un aide sur lequel je pouvais me reposer, avec une compresse en manière de tourniquet, fixée au-dessus de la clavicule, pour arrêter la circulation de l'artère, en cas que j'eusse le malheur de la couper ou de la déchirer. Mais il n'arriva aucun accident, et le malade ne perdit pas plus de deux ou trois onces de sang; il n'y eut seulement de blessée qu'une des petites artères qui enveloppent l'articulation, mais l'hémorrhagie en fut facilement arrêtée.

» Après l'opération, le malade se trouva sensiblement mieux et reposa très-bien pendant la nuit; la suppuration diminua de jour en jour, l'enflure diminua de même; son appétit revint, et tous les symptômes de la phthisie disparurent. En moins de cinq ou six semaines, j'aperçus que les parties d'où l'os avait été enlevé avaient acquis un degré considérable de solidité, et que le malade était capable d'enlever avec sa main un poids considérable. Au bout de deux mois, je trouvai un morceau assez grand de la substance de l'os, qui avait été dépouillé par la suppuration et ensuite exposé à l'air, qui était près de se séparer de la partie saine; je parvins sans peine à l'enlever avec des tenailles.

» Après cette exfoliation totale du cylindre, la plaie se ferma fort vite, et au quinzième août, c'est-à-dire quatre mois après son entrée à l'hôpital, il fut renvoyé parfaitement guéri. Ce bras, comparé à l'autre, n'était que d'un pouce plus court. Ce jeune homme s'en sert aussi parfaitement que de l'autre, et peut non-seulement élever le bras à toutes sortes de hauteurs, mais il peut encore exécuter le mouvement rotatoire comme auparavant. La figure du bras n'est en aucune façon changée; et d'après la manière dont il s'en servait, d'après son apparence à l'œil et au tact, je pense que je puis en toute sûreté avancer que la tête, le col et une partie de l'humérus sont actuellement régénérés. » (*Œuvres de chirurgie pratique, civile et militaire*, de Barthélemi Vigarous. Montpellier, 1812, p. 426.)

---

# NOTES ADDITIONNELLES

RENSEIGNEMENTS SUR L'ÉTAT ULTÉRIEUR
DE PLUSIEURS OPÉRÉS
DONT L'OBSERVATION A ÉTÉ RAPPORTÉE DANS LE COURANT DE L'OUVRAGE.

NOUVEAUX DÉTAILS SUR LA RÉPARATION DES PORTIONS
OSSEUSES ENLEVÉES.

RÉSECTIONS PRIMITIVES A LA SUITE DES FRACTURES COMPLIQUÉES.

Nous donnons ici le résultat définitif de plusieurs résections qui étaient d'une date trop récente au moment où les observations avaient été recueillies. Nous avons fait rechercher nos opérés dans ces derniers temps, et nous avons été assez heureux pour en retrouver un grand nombre.

Les nouveaux détails que nous rapportons ici nous permettront d'être plus affirmatif sur des faits que nous n'avions avancés qu'avec réserve, et de résoudre quelques points relatifs à la régénération, sur lesquels nous étions resté indécis.

Nous suivrons les différentes observations dans les divers chapitres où elles sont déjà rassemblées.

## CHAPITRE VI.

### ABLATION ET RÉSECTION SOUS-PÉRIOSTÉES DES MAXILLAIRES.

Observation XI. — *Résection sous-périostée du maxillaire supérieur pour un polype naso-pharyngien.* — Antoine Perraud, page 137. — Ce fait est devenu un des plus intéressants au point de vue de la reproduction par le périoste. Nous avons pu constater, dans une seconde opération, la réalité de la reproduction. Le polype ayant récidivé, nous avons fait une ostéotomie ou une résection temporaire de l'os nouveau, et nous l'avons ensuite replacé dans sa situation

primitive (voy. page 492). Le périoste palatin que nous avions indiqué comme fibreux, sept mois après l'opération, ne s'est pas ossifié dans ses deux tiers antérieurs, là où le lambeau est resté flottant; mais à la partie postérieure, là où il se continue avec le voile du palais et où il se trouve fixé à la partie postérieure de l'arc osseux externe, il y a une lame osseuse résistante.

Observation XII. — *Ablation du maxillaire supérieur atteint d'ostéite suppurée.* — Catherine C..., page 145. — Nous avons revu cette malade en novembre 1866, et nous avons constaté l'ossification de la voûte palatine. Cette ossification n'est devenue appréciable que plusieurs années après l'opération.

Observation XIII. — *Résection sous-périostée de la moitié du maxillaire inférieur.* — Marie Ripouroux, page 155. — Au 5 décembre 1866, la portion enlevée n'est pas encore remplacée par du tissu osseux. Le travail réparateur n'est pas plus avancé qu'au moment où la malade avait quitté l'Hôtel-Dieu. Il n'y a qu'une bandelette ostéoïde. Nous considérons ce cas comme un insuccès.

Observation XIV. — *Résection sous-périostée du maxillaire inférieur.* — Auguste Fraire, page 156. — L'ostéite du maxillaire s'étant prolongée du côté de la symphyse, et la suppuration continuant malgré la première opération, nous avons fait une nouvelle résection (20 septembre 1866), dans laquelle nous avons retranché la portion médiane de l'os, depuis la canine gauche inclusivement jusqu'à la canine droite exclusivement.

La seconde opération fut faite par le procédé que nous avons décrit; c'est-à-dire par une incision inférieure, *non pas sur le bord saillant du maxillaire, mais en arrière*; le périoste fut complétement détaché et les attaches des muscles génio-glosses et génio-hyoïdiens parfaitement conservées. Il n'y eut jamais menace de renversement de la langue; la pointe de cet organe pouvait être même tirée un peu en avant, les muscles génio-glosses continuant à prendre leur insertion fixe sur la gaîne périostique.

Quant à la régénération, elle est plus avancée que dans l'observation précédente. Une traînée osseuse continue part de la partie droite de l'os et se dirige vers l'angle de la mâchoire; là elle est interrompue par un tissu encore souple, qui l'unit à une plaque ostéoïde représentant la branche montante. La santé générale du sujet est encore mauvaise; depuis sa variole, il a eu de fréquents abcès.

Ces observations nous montrent l'insuffisance de la réparation après l'ablation de la moitié latérale du maxillaire inférieur. Nous attribuons le peu d'abondance de l'ossification à trois

causes : à la nature de l'affection, aux mauvaises conditions générales, aux complications consécutives. A part les cas, du reste, où, en enlevant l'os, on trouvera le périoste déjà épaissi et parsemé de plaques ostéoïdes, nous pensons qu'on n'aura pas une régénération suffisante, et surtout assez prompte, pour empêcher la portion restante de l'os de se dévier en dedans.

La déviation est assez marquée chez Marie Ripouroux (section entre la canine et l'incisive). Nous avons revu, dans ces derniers temps, un autre opéré sur lequel nous avions pratiqué, quelques mois auparavant, la section de l'os juste sur la ligne médiane, et la déviation était sensiblement moindre. Le lieu de la section influe beaucoup sur la déviation ultérieure.

## CHAPITRE IX.

### RÉSECTIONS ET ABLATIONS SOUS-PÉRIOSTÉES DU CALCANÉUM.

Observation XXXVI. — *Résection des deux tiers postérieurs du calcanéum.* — Anna Cat., page 274. — Des renseignements récents, fournis par les docteurs Dennarié et Chevalhat, de Chambéry (1er décembre), confirment le parfait usage du membre. Nous avons montré le moule du pied de cette opérée à la Société de chirurgie, dans la séance du 21 novembre. Le calcanéum nouveau ne fait pas en arrière plus de saillie que ne le montre la figure 34 ; mais la tubérosité inférieure, sur laquelle porte le poids du corps, est plus marquée, ce qui diminue la platitude du pied.

Observation XXXVII. — *Ablation complète du calcanéum.* — Amédée Vieux, page 279. — Le résultat se perfectionne de jour en jour : la région calcanéenne, qui était encore tuméfiée au moment où la figure 35 a été dessinée, s'est réduite (5 décembre) dans son diamètre antéro-postérieur, mais la cambrure de la région plantaire est toujours aussi marquée. Le talon s'est rétréci latéralement ; mais l'ensemble du pied a une forme plus régulière qu'il y a deux mois.

Le tissu nouveau, qui remplit le vide laissé par l'ablation de l'os, peut difficilement être apprécié à travers la peau. On sent, en haut et en arrière, sur le point où s'implante le tendon d'Achille, une masse dure, ostéoïde, sur laquelle est mobile le segment inférieur du talon, c'est-à-dire la partie au-dessous de la cicatrice. Il est probable qu'il n'y a encore qu'une masse fibreuse avec noyaux osseux disséminés.

Nous ferons remarquer le lieu qu'occupe le tissu ostéoïde ; on le sent au niveau de l'implantation du tendon d'Achille. Nous avons constaté ce fait plusieurs fois dans nos expériences, c'est-à-dire l'ossification précoce au niveau des tendons et la prolongation de l'ossification dans leur intérieur. C'est à ce niveau aussi que nous avons trouvé des noyaux osseux dans l'autopsie de l'observation XXXVIII.

Quoique les muscles soient très-atrophiés, le tendon d'Achille agit sur cette masse. Quand le malade presse contre un corps résistant avec la saillie métatarsienne, on sent le triceps sural se contracter très-nettement, malgré l'atrophie de sa partie musculaire. Si l'effort est longtemps prolongé, le malade accuse une légère douleur au niveau de la masse ostéoïde que nous avons signalée.

L'état général s'est amélioré sous l'influence d'un traitement arsenical.

Le malade marche avec des béquilles, pose le pied par terre, mais ne peut encore l'appuyer solidement.

Au point de vue opératoire, le résultat de notre incision latérale externe est on ne peut plus satisfaisant. La figure 36, A, A, en montre les limites et ons relatives. La cicatrice ne pourra jamais gêner la marche.

### EXTIRPATION SOUS-PÉRIOSTÉE DU PREMIER MÉTATARSIEN.

Observation XXXIX. — *Extirpation sous-périostée du premier métatarsien.* — Claude Salibon, page 289. — Des renseignements récents fournis par le docteur Vibert (du Puy) nous indiquent que l'état général et local est toujours à peu près tel que nous l'avons indiqué, c'est-à-dire : reproduction très-incomplète, masse osseuse en arrière seulement ; état général satisfaisant ; persistance d'une fistule ; marche assez facile pour permettre au malade de continuer à être employé comme machiniste sur la ligne du chemin de fer.

Observation XL. — *Ablation sous-périostée complète du premier métatarsien et résection du calcanéum.* — Joseph Chapelle, page 290. — Dans la figure 37, qui se rapporte à cet opéré, l'explication est restée incomplète ; nous la complétons ici, et une explication est d'autant plus nécessaire, que certains détails pourraient être mal interprétés. La lettre A indique la cicatrice de l'incision faite pour l'extraction du métatarsien. B est une cicatrice déprimée qui est depuis longtemps fermée. On dirait une fistule, à voir le dessin, à cause des ombres exagérées par la photographie. C représente également une cicatrice fermée ; mais il existe encore, tout à fait en arrière du talon, une vraie fistule conduisant le stylet sur une petite portion dénudée, qui empêchera la cicatrisation complète tant qu'elle ne sera pas éliminée.

Au point de vue de la reproduction du métatarsien, le tissu nouveau est plus résistant qu'il y a trois mois ; nous l'avons irrité par des perforations multiples. On le saisit distinctement entre le pouce et l'index placés l'un

au-dessus, l'autre au-dessous de la région opérée. On sent alors une masse bien distincte des tissus voisins, mais qui a encore assez de souplesse pour que nous la regardions comme presque complétement fibreuse. L'orteil est porté en arrière dans la proportion qu'indique la figure.

Quant au talon, il est toujours aussi saillant en arrière. Il s'est formé de la substance osseuse nouvelle au niveau de l'implantation du tendon d'Achille sur l'extrémité postérieure de la portion de l'os conservée. C'est au voisinage de l'os que le périoste et l'extrémité terminale du tendon ont donné lieu à la production du tissu osseux. Quant à la portion de la gaîne périostique isolée, c'est-à-dire à la partie postéro-inférieure, on ne peut apprécier les modifications qu'elle a subies. Elle est seulement très-résistante à la pression, mais elle s'est un peu affaissée au niveau de la saillie inférieure du talon. Action énergique du triceps sural sur le talon.

Nous avons fait, le 10 décembre, une nouvelle séance d'irritation du tissu nouveau avec un poinçon, et nous avons pu constater par des craquements très-secs, entendus à distance, qu'un noyau osseux solide et épais, long de 2 centimètres, existait dans le centre de la masse reproduite.

Cette observation est intéressante à un double point de vue.

Il y a d'abord le résultat du grattage avec un poinçon, qui nous a fait constater très-nettement la consistance osseuse du centre du tissu. Nous avons apprécié cette consistance plus nettement que dans la précédente séance; ce progrès de l'ossification nous démontre l'utilité de l'irritation traumatique du périoste et des os nouveaux en voie de formation.

Il y a en outre la production de la substance osseuse nouvelle, au niveau de l'implantation du tendon d'Achille. La gaîne périostique s'est ossifiée là au voisinage de la partie postérieure de l'os restant, tandis que dans sa partie inférieure elle ne paraît pas encore ossifiée.

En comparant ces deux opérations, l'ablation complète du métatarsien et l'ablation partielle du calcanénm, au point de vue de l'abondance de l'ossification, on voit se vérifier ce que nous avons constaté expérimentalement, à savoir : l'ossification plus abondante et plus rapide dans les gaînes périostiques après les ablations partielles qu'après les ablations totales.

## CHAPITRE XI.

### RÉSECTIONS SOUS-PÉRIOSTÉES DES ARTICULATIONS DU MEMBRE SUPÉRIEUR.

Observation VI. — *Résection sous-périostée de la moitié supérieure de l'humérus.* — Louise Gaillard, p. 46. — Nous avons revu cette malade le 2 janvier 1867. A cause de l'importance de cette observation, qui suffirait à elle seule pour démontrer les avantages de notre méthode de résection, au point de vue de la reproduction de l'os et de la reconstitution de l'articulation, nous ne craignons pas de multiplier les détails sur les résultats éloignés de l'opération.

Cette jeune fille, qui était restée très-chétive jusqu'au moment de l'opération, a notablement grandi depuis lors; et elle grandit encore, bien qu'elle ait dix-sept ans et demi. Elle est réglée depuis deux mois seulement.

La croissance qu'elle a faite dans ces derniers temps a encore augmenté la différence entre les deux humérus. L'humérus opéré est toujours stationnaire; l'humérus sain a encore grandi de près d'un centimètre depuis un an.

Pour résumer les points principaux relatifs à la mensuration des membres supérieurs sur cette opérée, nous dirons que de 12 centimètre enlevés, 10 et demi au moins se sont reproduits; nous n'avons jamais constaté de raccourcissement de plus de 15 millimètres; puis, l'humérus s'est accru de quelques millimètres par le cartilage de conjugaison inférieur, et peut-être par la formation d'une couche cartilagineuse temporaire à l'extrémité supérieure. Il a aujourd'hui, comme il y a un an, 23 à 24 centimètres, selon le point où on le mesure, c'est-à-dire sensiblement la même longueur qu'avant l'opération. Quant à l'humérus sain, il a continué de s'accroître. Dans des cas semblables il faut avoir soin de mesurer exactement les deux membres avant l'opération. Souvent le membre malade se trouvera déjà plus court par le fait de la maladie primitive. Dans le cas présent, ils étaient approximativement égaux; mais comme l'avant-bras est plus court que du côté sain, il est probable que l'humérus se trouvait déjà un peu raccourci. Nous avons regretté de ne pas avoir apporté toute notre attention sur ce point; *mais ce que nous avions bien constaté, c'est que la portion restante n'avait que* 12 *centimètres.*

Quant à la forme de l'épaule et à la mobilité de l'articulation, nous n'avons rien de nouveau à ajouter. Nous rappellerons seulement que le deltoïde, le grand pectoral, le grand rond, et les muscles des tubérosités s'insèrent dans leurs rapports normaux sur l'os nouveau. A l'égard de ces derniers muscles, on ne peut se prononcer positivement que pour les sous-épineux et petit rond, qu'on sent se contracter dans les mouvements de rotation de l'humérus.

Observation XLIII. — *Résection sous--périostée de l'extrémité supérieure de l'humérus.* — C. Hénon, page 325. — Au 25 décembre, l'état de notre opéré s'est encore amélioré; le coude peut être écarté à une plus grande distance que ne l'indique la figure 40. L'humérus fait presque un angle droit avec l'axe du tronc. Le deltoïde se contracte plus énergiquement.

Observation XLIV. — *Résection sous-périostée du coude.* — Fr. Guillemot, page 352. — Même état.

Observation XLV. — *Résection sous-périostée du coude.* — Ursule Castiglione, page 356. — Persistance de la faiblesse produite par la nouvelle arthrite. Cette opérée travaille toute la journée sur le métier; mais l'articulation n'a pas encore toute la force et toute la mobilité qu'elle avait il y a un an, c'est-à-dire dix-huit mois après l'opération.

Observation XLVI. — *Résection sous-périostée du coude.* — Baptiste Bain, page 360. — Le résultat si remarquable au point de vue de la reproduction osseuse et de la longueur du membre, était resté incomplet sous le rapport des mouvements, depuis la fracture de l'extrémité inférieure de l'humérus Ce jeune homme est rentré dans notre service le 6 novembre 1866, et nous l'avons alors soumis à une mobilisation méthodique et forcée pour augmenter le jeu de l'articulation.

A son entrée, il n'avait qu'un mouvement de 15 à 20 degrés, mais le membre était très-fort. En tirant avec la main sur le dynamomètre, il faisait aller l'aiguille au delà de 45 kilogrammes, et même jusqu'à 50 par secousses brusques. L'humérus étant fixé, le biceps pliait l'avant-bras avec une force de 10 kilogrammes.

Contractions énergiques du triceps. Extension arrêtée par le crochet olécrânien. Pas de mouvements de pronation ni de supination.

Nous commençions à obtenir plus de mobilité, surtout dans le sens antéro-postérieur. L'extension surtout avait gagné; le radius lui-même commençait à remuer sur le cubitus dans les mouvements passifs, quand le malade a voulu aller reprendre son travail. Il n'avait pas besoin de plus de mouvements, nous disait-il; il était content comme cela.

Observation XLVIII. — *Résection sous-périostée du coude.* — Fr. Marnu, p. 364. — Les mouvements gagnaient de jour en jour, la pronation et la supination s'exécutaient dans les diverses positions de l'avant-bras, quand, à la suite d'un mouvement de flexion forcée, la malade a éprouvé un craquement et une douleur à la partie postérieure de l'articulation. Il en est résulté un peu d'inflammation qui a forcé d'interrompre les mouvements et de maintenir le membre en repos. Mais malgré ce temps d'arrêt, l'amélioration a repris sa marche progressive, et nous comptons sur un résultat parfait à tous les points de vue.

On trouvera, dans le tableau page 352, des indications sur les autres résections du coude dont il est question dans le cours de l'ouvrage.

## CHAPITRE XII.

### RÉSECTIONS TIBIO-TARSIENNES.

Observation LII. — *Résection tibio-tarsienne.* — Cl. Collonget, page 400. — Nous n'avons pas revu la malade et nous ne pouvons ajouter de nouveaux détails à ceux que nous avons rapportés à la fin de l'observation, et qui nous ont été fournis par notre collègue le docteur Dron, qui a visité la malade et constaté les plaques ostéoïdes au niveau des malléoles. De nouveaux renseignements qui nous ont été fournis de la part du docteur Symian, chirurgien de l'hôpital de Cluny, nous ont appris que l'amélioration continuait, quoique lentement.

Observation LIII.— *Résection primitive de 12 centimètres du tibia sur un homme de cinquante ans.* — P. Collet, page 402.— La cicatrisation est complète depuis près de deux mois; le malade marche avec des béquilles, mais ne peut s'appuyer sur le pied. La jambe est raccourcie de 3 centimètres, et le pied tend à se dévier en dedans ; le malade le pose à plat cependant. Ce qui empêche le membre de fonctionner, c'est, outre la faiblesse musculaire et l'engorgement hypostatique qui s'opère au bout de quelques minutes, la mobilité qui existe encore, à 2 centimètres au-dessus de l'articulation tibio-tarsienne. La malléole et la portion juxta-épiphysaire de la diaphyse sont remplacées par une masse ostéoïde dont la consistance a augmenté à mesure que disparaissait l'engorgement des tissus périphériques. Avec la disparition de cet engorgement la masse ostéoïde a semblé se réduire. Elle n'a pas diminué, cependant, mais elle est devenue plus distincte et plus rigoureusement appréciable. Il en est de même du prolongement supérieur qui ne dépasse pas 2 centimètres. Comme tout engorgement a à peu près disparu dans le membre, que les tissus ont repris leur souplesse, nous croyons que les deux colonnes osseuses ne pourront pas se rejoindre. Il n'y a guère que cinq mois cependant (cinq mois et douze jours) que la résection a été pratiquée; c'est un temps relativement court, eu égard à l'âge du malade, aux complications qui ont suivi l'accident et à la longueur d'os enlevée.

Bien que le malade ne puisse pas encore appuyer le pied par terre, il presse très-vigoureusement avec le talon. Aussi l'ossification ne fît-elle absolument aucun progrès dans l'avenir, que la marche deviendra bientôt possible avec un appareil à tuteurs latéraux.

Cette observation a le plus grand intérêt, parce que, d'après nos expériences et les faits cliniques que nous avons déjà observés, nous ne pouvions compter sur une régénération osseuse. Le malade avait en effet cinquante ans, c'est-à-dire qu'il avait dépassé de quinze ans la dernière limite que nous avions

admise par analogie, pour la *régénération d'une portion d'os par le périoste sain*, c'est-à-dire *non préparé par une inflammation préalable* (page 93). Or, ici, la résection ayant été faite le lendemain de l'accident, il n'y avait pas eu de travail plastique préparatoire dans le tissu du périoste.

L'événement a paru un instant devoir dépasser nos espérances; nous ne pouvons cependant modifier notre proposition, car *après l'âge de croissance* nous n'avons pas constaté chez les animaux de reproduction régulière après l'ablation d'une pareille longueur d'os. Ici, du reste, les conditions individuelles, et surtout le degré d'inflammation qu'éprouvera ultérieurement la gaîne périostique, doivent faire varier la nature du processus.

Le fait expérimental de la nécessité d'une irritation préalable (1re partie, chap. XI) conduit à pratiquer le plus possible des résections secondaires; mais il est des circonstances où il serait imprudent d'attendre : lorsque, par exemple, les os sont divisés en de nombreux fragments articulaires, comme dans notre observation. En opérant immédiatement, on prévient les accidents, toujours graves, quelquefois absolument irrémédiables des suppurations articulaires; et si l'on perd des chances de régénération de l'os, on diminue les dangers que court la vie du malade. C'est pour ce motif que, quoique partisan des résections secondaires dans les cas douteux, nous préconisons les résections primitives, toutes les fois que la fracture articulaire est comminutive et que les esquilles s'étendent au loin.

Nous ferons remarquer, à propos de cette observation, ce que nous avons plusieurs fois constaté chez l'homme et chez les animaux, et que nous avons rappelé du reste (page 95), à savoir : la diminution apparente de la masse osseuse reproduite. Ce n'est pas une rétrocession du travail réparateur; c'est, comme nous l'avons dit, la mise au net de l'ossification. Par suite de

la disparition de la tuméfaction des tissus périphériques, la masse osseuse paraît à un moment donné plus petite qu'elle ne l'avait paru quelques semaines ou quelques mois auparavant. Cette disparition de l'engorgement des tissus fibreux périphériques marque souvent la fin du travail plastique, et c'est à ce titre qu'elle laisse des craintes sur le perfectionnement ultérieur de l'ossification. C'est pendant que les tissus conjonctifs sont le siége d'une induration et d'une tuméfaction indolente que l'irritation formatrice est le plus développée. Quand ils sont redevenus souples et mobiles sur les organes voisins, cette irritation formatrice diminue ou s'arrête définitivement. L'ossification ne gagne plus alors en épaisseur ; elle peut seulement envahir peu à peu le reste de la gaîne périostique. C'est pour réveiller cette irritation formatrice que nous agissons directement sur la gaîne périostique par le grattage, les perforations ou l'introduction de corps étrangers.

Le membre est raccourci de 3 centimètres, à cause de la fracture du péroné brisé en deux endroits dans sa diaphyse. En pareil cas, il ne faut pas chercher à réduire complétement ; il vaut mieux même faire chevaucher les fragments, pour laisser se ramasser sur elle-même la gaîne périostique du tibia. C'est toujours une application de notre règle générale ; il faut rapprocher d'autant plus, que l'on compte moins sur la régénération. C'est dans des cas analogues, du reste, que la résection préventive du péroné devra quelquefois être mise en question.

Nous ajouterons quelques remarques au sujet de l'application du mot *résection* aux diverses opérations qu'on peut avoir à faire après les fractures compliquées.

Ce mot doit s'appliquer sans doute au retranchement par section des portions osseuses encore adhérentes ; mais, dans le cas particulier que nous examinons, il doit aussi s'appliquer à l'ablation des portions d'os volumineuses, séparées du reste du

squelette, il est vrai, mais adhérentes par le périoste aux parties molles. Cette opération constitue alors l'ablation sous-périostée des fragments.

Dans une fracture comminutive de l'extrémité inférieure du tibia, on peut avoir à enlever une longueur d'os de 10 à 12 centimètres, sans avoir besoin de toucher au fragment supérieur. L'extrémité inférieure est brisée en plusieurs fragments longitudinaux, qui ne sont pas abandonnés, mais qui sont cependant séparés par des fissures. En pareil cas, on ne fera qu'une ablation sous-périostée de larges esquilles, mais, au point de vue physiologique, comme au point de vue des conditions de détachement du périoste, cette opération ne diffère pas d'une résection type.

Cette ablation sous-périostée des fragments comprenant la totalité de l'épaisseur d'un os diffère de l'opération qui consiste à vider un foyer de fractures des petites esquilles complétement détachées qu'il peut contenir. Mais, dès qu'on enlève des fragments adhérents en conservant leur périoste, l'opération doit prendre place parmi les ablations sous-périostées.

Tout récemment, quelques chirurgiens allemands (C. Heine, Lücke) ont détourné le mot *évidement* de la signification que lui avait donnée Sédillot, et ils l'ont appliqué à l'opération qui consiste à vider un foyer de fractures des esquilles qu'il contient. Ils ont pris *évider* dans le sens de nettoyer, d'évacuer, de vider. Il est regrettable qu'en empruntant le nom, ils ne lui aient pas conservé sa signification.

Un pareil changement ne peut qu'aggraver la confusion qui existe déjà dans certains esprits au sujet des opérations qu'on pratique sur les os. L'évidement tel que le comprend Sédillot, c'est-à-dire l'opération qui consiste à creuser un os en conservant ses couches osseuses périphériques, ne peut pas être mis en question pour les fractures compliquées. Or, c'est jus-

tement à ces cas spéciaux que s'appliquerait le mot, si on l'entendait comme les chirurgiens allemands, c'est-à-dire si on l'appliquait à l'ablation des esquilles.

## CHAPITRE XIII.

Observation LIV. — *Nerf radial comprimé dans un cal.* — Aug. Lombard, page 414. — Des renseignements récents nous ont appris que les fonctions du membre, force et adresse, étaient rétablies comme avant l'accident.

Nous avons rencontré un autre cas intéressant de fracture de l'humérus (luxation du coude en arrière et fracture comminutive du tiers inférieur de l'humérus), dans lequel nous avons reséqué un fragment qui piquait le nerf radial. Le nerf s'était engagé entre les fragments, et si nous n'avions pas pris la précaution de reséquer une pointe osseuse, nous aurions pu avoir consécutivement des accidents semblables à ceux que nous avons eu à combattre chez Aug. Lombard. Une incision au niveau de la fracture permit de voir le nerf entre les fragments; nous reséquâmes un centimètre du fragment inférieur qui le comprimait latéralement contre le fragment supérieur, et le piquait lorsque la fracture n'était pas bien maintenue. Il y eut pendant plusieurs mois une paralysie incomplète des extenseurs. Aujourd'hui, deux ans après l'accident, la force des muscles est complétement rétablie, et le blessé conduit un camion toute la journée. Les mouvements de l'articulation sont seulement limités.

Nous avons trouvé dans Gurlt (*loc. cit.*) les deux observations suivantes :

Frank Hamilton (de Buffalo) rapporte un cas dans lequel le nerf médian, repoussé en avant par le fragment inférieur de l'humérus, et senti sous la peau, fut mis à l'abri de la compression par la résection de la pointe du fragment osseux. Un an après l'opération, l'état du membre était le même, c'est-à-dire que la pronation et la supination étaient impossibles; l'avant-

bras et la main étaient presque complétement paralysés, et de temps en temps très-douloureux. (Hamilton, *Fractures and Dislocations*. Philadelphie, 1861.)

Phila cite un cas de paralysie du membre supérieur produite par la compression des nerfs de l'aisselle par un cal de l'humérus. La guérison fut obtenue par l'électricité. (*Prager Vierteljahreschrift*, 1848.)

Rien n'indique que, dans ce dernier cas, il y eût des nerfs englobés dans le cal. L'électricité a pu agir ici autant comme excitant du tissu nerveux que comme résolutif du cal. Nous n'avions rien obtenu par ce moyen dans le cas que nous avons eu à traiter.

Relativement à la question des pseudarthroses, Demarquay a présenté récemment à la Société de chirurgie (séance du 21 novembre 1866) un cas de guérison de pseudarthrose de l'humérus, par la résection de fragments avec lambeaux périostiques.

## CHAPITRE XV.

Observation LXI. — *Rhinoplastie périostique*. — A. Joannon, page 469. — Nous n'avons pu retrouver notre opéré; mais dix-huit mois après l'opération, le nez avait presque autant de saillie qu'en indique le dessin. Il s'était un peu affaissé cependant, l'ulcération ayant récidivé sur le lambeau cartilagineux emprunté à la cloison.

Nous n'avons pas pu revoir les autres opérés auxquels nous avons restauré le nez par des lambeaux doublés de périoste.

Indépendamment de nos propres observations, nous pouvons fournir des renseignements sur celle de Letenneur que nous avons rapportée à propos des résections du tibia. Voici les détails que nous devons à l'obligeance de l'auteur sur l'état actuel de son opéré (15 novembre 1866).

## CHAPITRE IX.

Observation XXXII. — *Ablation de la diaphyse du tibia*, par Letenneur (de Nantes), page 254. — « La partie moyenne de la diaphyse ne s'est point repro-

duite, quoiqu'il y ait eu des progrès dans l'ossification des extrémités. Il reste encore près de trois travers de doigt à combler. Le membre présente une concavité antérieure qui tient à ce que l'os nouveau, en haut et en bas, n'a pas une épaisseur suffisante et en rapport avec les épiphyses, et en outre à ce qu'il y a une véritable incurvation en avant. De là subluxation du péroné en haut et en arrière. »

Dans cette observation, la régénération a manqué à la partie moyenne de la diaphyse, comme nous l'avons déjà plusieurs fois signalé. On sera exposé à cet accident toutes les fois qu'on enlèvera de grandes longueurs d'os et que les fragments ne pourront pas être rapprochés. Mais, malgré ce danger, la résection de la diaphyse du tibia nous paraît devoir être pratiquée dans les circonstances que nous avons indiquées, c'est-à-dire pour éviter une amputation.

Ce n'est qu'avec l'amputation du membre qu'il faut mettre en parallèle ces opérations ; et nous devons rappeler ici une de nos propositions cliniques (page 238) :

« *Tout chirurgien sera blâmable s'il enlève la diaphyse du tibia quand il pourra guérir son malade par une opération plus simple, et quand l'amputation ne sera pas mise en cause ; mais il nous paraît devoir être imité quand, par l'ablation de la diaphyse du tibia, il mettra son malade hors du danger de mort, la régénération dût-elle rester incomplète.* »

Telle est notre règle de conduite. Nous avons, dans ces derniers temps, pratiqué une résection du tibia analogue à celle de l'observation LIII. Le malade a succombé à des complications produites par une plaie contuse du crâne ; mais l'opération avait occasionné par elle-même moins de choc opératoire qu'une amputation du membre.

FIN DU TOME SECOND.

# TABLE DES MATIÈRES

## DU TOME SECOND.

**PARTIE CLINIQUE** ..... 1

CHAPITRE PREMIER. — DE LA NÉCROSE CHEZ L'HOMME ET DE LA RÉGÉNÉRATION DES PARTIES NÉCROSÉES ..... 4

§ I. De la régénération des os dans les diverses espèces de nécrose.

1° Des différentes espèces de nécrose : nécrose primitive ou franche; nécrose secondaire ou carieuse ..... 5

2° Du rôle des divers tissus dans la régénération à la suite des nécroses spontanées ..... 8

3° Influence de l'âge sur la marche de la nécrose et la séparation des séquestres; caractères du tissu osseux nouveau; accroissement ultérieur et forme des os régénérés; déviations juxta-épiphysaires. 9

§ II. Opportunité de l'intervention chirurgicale dans les cas de nécrose .... 13

1° De l'ablation des séquestres dans les cas où la régénération ne s'est pas encore effectuée ..... 14

2° Des cas dans lesquels il faut intervenir avant que le séquestre soit détaché; nécrose des maxillaires; nécrose disséminée ..... 15

3° Des moyens de hâter la séparation des séquestres ..... 18

CHAPITRE II. — DE L'ABRASION, DE L'ÉVIDEMENT ET DE LA CAUTÉRISATION DES OS, OU DES PERTES DE SUBSTANCE QUI N'INTÉRESSENT PAS LA LONGUEUR DE L'OS. — MODE DE RÉPARATION DE L'OS EN PAREIL CAS ..... 20

§ I. De l'abrasion et de la destruction des couches superficielles de l'os dans les cas d'altération périphérique ..... 21

§ II. De l'évidement des os ou de l'ablation des portions centrales altérées .. 22

1° Procédés opératoires. — Évidement par l'excision et la cautérisation combinées ..... 24

2° De la réparation des os après la destruction de leur substance centrale. — Lenteur de la réparation dans les cas qui méritent le nom d'évidement ..... 27

3° Du choix du procédé; cas dans lesquels il faut se servir du fer rouge. 32

4° De l'évidement dans les altérations organiques des os ..... 32

§ III. De l'évidement dans les lésions diaphysaires ou épiphysaires ne pénétrant pas dans l'articulation ..... 33

§ IV. De l'évidement dans les cas de carie articulaire ..... 36

1° Avantages de la résection. — Évidement complémentaire des résections ..... 36

2° Heureux résultats de la cautérisation des os et des articulations du pied et de la main . . . . . 39

§ V. De la cautérisation intra-osseuse dans le but de faire nécroser la totalité des couches osseuses anciennes . . . . . 40

CHAPITRE III. — DE LA RÉGÉNÉRATION DES OS PAR LES GAINES PÉRIOSTIQUES ; INTERPRÉTATION DES FAITS ANCIENS ET ORIGINE DES RÉSECTIONS SOUS-PÉRIOSTÉES . . . . . 44

§ I. De la réalité de la régénération osseuse par les gaînes périostiques isolées. 45

1° Démonstration sur le vivant par la forme de l'os et le rétablissement des fonctions du membre . . . . . 46

2° Démonstration de la régénération osseuse par l'autopsie des opérés morts longtemps après une résection . . . . . 52

§ II. Origine des résections sous-périostées. — Interprétation des faits anciens. 56

1° Observations anciennes démontrant la régénération de l'os par les gaînes périostiques . . . . . 57

2° Observations dans lesquelles on a conservé le périoste sans le savoir et sans le vouloir . . . . . 61

§ III. Régularisation des résections sous-périostées au point de vue du manuel opératoire. — Nécessité de reprendre la question sur de nouvelles bases. 66

1° Premières résections sous-périostées régulières. — Opérations de Larghi. 66

2° Nécessité de reprendre la question sur de nouvelles bases . . . . . 67

CHAPITRE IV. — DES RÉSECTIONS SOUS-PÉRIOSTÉES EN GÉNÉRAL. — MANUEL OPÉRATOIRE ; CONDITIONS DE LA RÉGÉNÉRATION OSSEUSE . . . . . 70

§ I. Des conditions anatomiques du périoste au point de vue de ses adhérences à l'os . . . . . 71

1° De l'état du périoste selon les âges . . . . . 72

2° De l'état du périoste dans les diverses maladies osseuses . . . . . 74

§ II. Règles opératoires générales. — Soins consécutifs . . . . . 77

1° Incision de la peau . . . . . 77

2° Incision intermusculaire. — Du mode de cicatrisation des muscles coupés . . . . . 78

3° Manière de décoller le périoste. — Sonde-rugine ou rugine cannelée. 80

4° Précautions générales pour détacher le périoste . . . . . 83

5° Précautions pour scier l'os. — Manière de l'extraire . . . . . 84

6° Du traitement consécutif. — Appareils de contention. — Extension de la gaîne périostique . . . . . 86

7° Des pansements. — Modification des surfaces fongueuses et suppurantes par le nitrate d'argent et le cautère actuel . . . . . 88

8° Dans quels rapports faut-il maintenir les os du membre après une résection sous-périostée ? . . . . . 89

§ III. Comparaison des résections sous-périostées avec les résections ordinaires au point de vue de l'exécution et de la gravité des suites . . . . 91

§ IV. Des conditions générales et locales qui empêchent ou favorisent la régénération chez l'homme . . . . . 94

1° Influence de l'âge..... 96
2° Influence de certaines conditions physiologiques..... 97
3° Influence de certaines conditions pathologiques..... 98
4° Résorption des productions ostéoïdes et rétrocession du travail réparateur sous l'influence des mêmes états morbides..... 98
5° Des moyens d'augmenter la masse osseuse reproduite. — Attelles intérieures placées dans la gaîne périostique..... 100
6° Du temps nécessaire à la reconstitution de l'os..... 101

§ V. Mode de réparation des plaies après les ablations sous-périostées. — Modifications de la gaîne périostique et des bouts d'os dénudés. — Noyaux ostéoïdes disséminés. — Probabilités de la régénération d'après l'état du périoste..... 103
1° Modifications de la gaîne périostique..... 103
2° Modifications des bouts de l'os reséqué et des surfaces cartilagineuses..... 106

§ VI. Des inconvénients des résections sous-périostées pratiquées d'après la méthode précédente..... 108

CHAPITRE V. — DES INDICATIONS GÉNÉRALES DES RÉSECTIONS SOUS-PÉRIOSTÉES AU POINT DE VUE DE LA CHIRURGIE HOSPITALIÈRE, DE LA CHIRURGIE CIVILE ET DE LA CHIRURGIE D'ARMÉE..... 111

§ I. Différences générales entre la chirurgie hospitalière, la chirurgie civile et la chirurgie d'armée..... 112
1° Gravité comparative des résections et des amputations..... 115
2° Des résections sous-périostées au point de vue spécial de la chirurgie d'armée..... 117

§ II. Indications des résections sous-périostées dans les diverses lésions des os. 121
1° Fractures compliquées. — Blessures par armes à feu. — Résections primitives ; résections secondaires. Différences de ces deux catégories de résection au point de vue du détachement du périoste et de la régénération de l'os..... 122
2° Ostéites et ostéo-arthrites spontanées. — Ostéomyélite aiguë ; abcès sous-périostique aigu. — Différences entre les lésions diaphysaires et les lésions articulaires ; guérison spontanée des unes ; nécessité de l'intervention dans les autres..... 126
3° Des résections sous-périostées dans les lésions organiques des os... 131
4° Des ablations ou résections d'os comme méthode préliminaire pour découvrir des organes profonds..... 132

CHAPITRE VI. — RÉSECTIONS ET ABLATIONS SOUS-PÉRIOSTÉES DES OS DE LA TÊTE..... 133

§ I. Os de la tête en général. — Trépanation..... 135

§ II. Résection et ablation complète du maxillaire supérieur..... 136
1° Cas dans lesquels on doit pratiquer l'ablation sous-périostée du maxillaire supérieur. — Ablation de cet os comme opération préliminaire pour la destruction des polypes naso-pharyngiens..... 137

2° Procédés pour l'ablation sous-périostée ou la résection de la plus grande partie du maxillaire supérieur. — Résection par l'ouverture buccale ..... 139
Description du procédé opératoire ..... 140
3° Ablation sous-périostée du maxillaire supérieur dans le cas d'ostéite suppurée ..... 144
4° Du degré de régénération dont est susceptible le maxillaire supérieur. 146

§ III. Résection et ablation sous-périostées du maxillaire inférieure ..... 149
1° Inconvénient des procédés classiques dans la résection de l'os. Dangers d'hémorrhagie ..... 149
2° Procédés pour la résection sous-périostée d'une moitié latérale de la mâchoire inférieure. — Faits cliniques ..... 152
Description du procédé opératoire ..... 152
3° Ablation de la totalité de l'os ..... 157
4° De la conservation du périoste en vue de prévenir le renversement de la langue ..... 158
5° Du degré de régénération après la résection sous-périostée du maxillaire inférieur. — Attelle intérieure pour maintenir tendue la gaîne périostique. — Déviation de la portion restante après la résection de la moitié latérale de l'os ..... 159

CHAPITRE VII. — RÉSECTIONS ET ABLATIONS SOUS-PÉRIOSTÉES DES OS DU TRONC. 163

§ I. Résection des côtes et du sternum ..... 164
1° Résection des côtes. — Sûreté de l'opération par la conservation du périoste ..... 164
2° Résection du sternum ..... 166

§ II. Résection et ablation complète des os de l'épaule ..... 167
1° Clavicule. — Procédés pour son extirpation totale. — Degré de la régénération après les résections ..... 167
° Résection et ablation de l'omoplate. — Régénération de l'acromion après la résection acromio-claviculaire ..... 176
3° Procédés pour l'extirpation totale de l'omoplate et pour les résections partielles ..... 177
Procédé pour l'ablation sous-périostée de la totalité de l'omoplate. 178

§ III. Os du bassin ..... 180
1° Ilium. — Ischion. — Pubis ..... 180
2° Ablation du coccyx ..... 184
Procédé pour l'ablation sous-périostée du coccyx ..... 186

CHAPITRE VIII. — DES RÉSECTIONS ET ABLATIONS SOUS-PÉRIOSTÉES DES OS DU MEMBRE SUPÉRIEUR ..... 187

§ I. Résection sous-périostée de l'humérus ..... 190
1° Résection de l'humérus dans certaines formes d'ostéite chronique ... 190
2° Résection de l'humérus dans les fractures compliquées; dénudation et issue des fragments ..... 192
3° Procédés pour la résection sous-périostée de l'humérus ..... 195
Procédé pour l'ablation de la diaphyse humérale ..... 19 6

4° De la position à donner à l'humérus après la résection de la diaphyse. — Danger de la pseudarthrose..... 197
5° Faits cliniques..... 198

II. Os de l'avant-bras..... 202
1° Procédés opératoires. — Cubitus. — Radius..... 203
Procédé opératoire pour l'ablation de la totalité du radius.... 205
2° Indications de la résection et de l'extirpation complète du radius et du cubitus..... 206
3° Faits cliniques..... 206

§ III. Os de la main. — Carpe, métacarpe, phalanges..... 211
1° De la chirurgie conservatrice appliquée aux divers organes de la main. — Dans quelles limites la conservation du périoste doit-elle faire modifier la pratique ordinaire? — Procédé opératoire..... 211
2° Faits cliniques..... 213
3° De la régénération des phalanges après les panaris et les diverses ostéites..... 218

CHAPITRE IX. — RÉSECTIONS ET ABLATIONS SOUS-PÉRIOSTÉES DES OS DU MEMBRE INFÉRIEUR..... 222

§ I. Résection du fémur..... 223
1° Résection de toute l'épaisseur de la diaphyse fémorale..... 223
2° Procédés opératoires. — Traitement consécutif..... 228
3° Résection du grand trochanter..... 230

§ II. Os de la jambe : tibia et péroné..... 232
1° Résection sous-périostée du tibia. — Indications; fractures compliquées; ostéite chronique; abcès sous-périostique diaphysaire; nécrose diaphysaire non limitée. — Opérations intermédiaires entre la résection proprement dite, et l'ablation des séquestres..... 232
2° Procédés opératoires..... 238
3° Faits cliniques..... 240
4° De l'utilité du membre dans les cas où la régénération de la diaphyse du tibia n'a pas lieu..... 244
5° Des changements qui se passent dans le membre opéré après la résection du tibia. — Hypertrophie, luxation, courbure du péroné. 246
6° Dans quel cas faut-il reséquer simultanément le péroné et le tibia?.. 247
7° Faits cliniques empruntés à divers chirurgiens..... 248
8° Résection et ablation complète du péroné..... 263
9° Dangers résultant de la communication de l'articulation péronéo-tibiale avec l'articulation tibio-fémorale; conservation d'un couvercle osseux protecteur dans les cas où l'articulation n'est pas envahie par la suppuration. — Moyen de prévenir dans tous les cas la section du nerf sciatique poplité externe..... 265
Procédé pour la résection de l'extrémité supérieure du péroné. 267

§ III. Résection et ablation complète des divers os du pied..... 269
1° Calcanéum..... 270
2° Procédés pour l'ablation et la résection sous-périostée du calcanéum. 271
Description du procédé opératoire..... 272

3° Faits cliniques. — Régénération de l'os. — Conservation de la saillie du talon. — Inconvénient des procédés à incisions multiples..... 274
4° Faits empruntés à divers chirurgiens. — Forme du talon dans un cas où l'on avait opéré par la méthode ordinaire..... 282
5° Astragale..... 285
Procédé opératoire..... 285
6° Os du métatarse ; phalanges. — Considérations générales..... 286
7° Résection et ablation complète du premier métatarsien..... 287
8° Amputation du premier métatarsien et de l'orteil correspondant avec conservation du périoste métatarsien pour obtenir un moignon plus épais..... 293
9° Résection et ablation des deuxième, troisième et quatrième métatarsiens..... 294
10° Résection et ablation du cinquième métatarsien..... 294

CHAPITRE X. — DES RÉSECTIONS SOUS-PÉRIOSTÉES DES GRANDES ARTICULATIONS EN GÉNÉRAL, OU RÉSECTIONS SOUS-CAPSULO-PÉRIOSTÉES..... 297

§ I. Avantages des résections sous-périostées articulaires, ou résections sous-capsulo-périostées chez l'homme. — Examen des objections qu'on peut leur adresser. — Règles opératoires générales ..... 298
1° Principes physiologiques et idée fondamentale de la méthode. — Interprétation des succès obtenus par les procédés ordinaires..... 298
2° Du degré de reproduction des extrémités articulaires..... 303
3° Règles opératoires générales..... 306
4° Importance du traitement consécutif. — Temps nécessaire à la reconstitution des articulations..... 307
§ II. État anatomique des articulations sur lesquelles on peut pratiquer des résections sous-périostées. — Indications de ces opérations..... 309
1° De l'état des capsules et des ligaments dans les arthrites suppurées. — Fongosités synoviales..... 309
2° État des os dans les diverses arthrites suppurées..... 312

CHAPITRE XI. — DES RÉSECTIONS SOUS-PÉRIOSTÉES DES ARTICULATIONS DU MEMBRE SUPÉRIEUR..... 317

§ I. Résection de l'articulation scapulo-humérale..... 318
1° Procédés opératoires pour la résection de l'articulation scapulo-humérale. — Des différentes incisions transdeltoïdiennes et de leur valeur relative..... 318
Description du procédé opératoire..... 319
° Faits cliniques. — Reproduction de l'extrémité articulaire et reconstitution d'une articulation solide entre cette extrémité et la cavité glénoïde. — Défaut d'accroissement de l'os après cette opération. — De la mensuration des membres après les résections..... 322
3° Des mouvements de l'humérus après la résection sous-périostée de l'extrémité supérieure. — Contraction active du deltoïde. — Mouvements de rotation..... 329
4° Des cas dans lesquels on a enlevé une longue portion de l'extrémité supérieure de l'humérus..... 331

5° De quelques autopsies portant sur des articulations scapulo-humérales anciennement reséquées ..... 333
6° Traitement consécutif ..... 337

§ II. De la résection de l'articulation du coude ..... 338
1° Procédés opératoires ..... 339
Procédé applicable aux tumeurs blanches, aux arthrites suppurées et aux fractures compliquées ..... 340
Description de l'opération pour les cas d'ankylose ..... 343
2° Modifications opératoires récentes apportées au manuel de cette résection ..... 345
3° Des dangers de l'ankylose après la résection du coude, et de la valeur de la méthode sous-périostée à ce point de vue. — Courbure exagérée du crochet olécrânien reproduit. — Modifications à apporter à la position du membre après l'opération ..... 346
4° Faits cliniques ..... 351
5° Résections partielles du coude. — Gravité relative des résections partielles et des résections totales des diverses articulations ..... 366
6° Reproduction des extrémités articulaires. — Tubérosités humérales. — Crochet olécrânien. — Comparaison des deux extrémités de l'humérus, extrémité scapulaire et extrémité cubitale, au point de vue de la reproduction ..... 368
7° De l'accroissement du membre après les résections du coude ..... 370
8° Du résultat définitif des résections du coude. — Autopsie de sujets morts plusieurs années après la résection ..... 371

§ III. Résection de l'articulation radio-carpienne ..... 376
Description du procédé opératoire ..... 379

§ IV. Résections métacarpo-phalangiennes et phalangiennes ..... 380

CHAPITRE XII. — RÉSECTIONS SOUS-PÉRIOSTÉES DES ARTICULATIONS DU MEMBRE INFÉRIEUR ..... 382

§ I. Résection de la hanche ..... 383
Description du procédé opératoire ..... 384

§ II. Résection du genou ..... 387
Description du procédé opératoire ..... 391

§ III. Résection de l'articulation tibio-tarsienne ..... 393
1° Procédés opératoires ..... 394
Description du procédé opératoire ..... 394
2° Faits cliniques ..... 395
3° Faits empruntés à d'autres chirurgiens ..... 405

CHAPITRE XIII. — DE QUELQUES ACCIDENTS DES FRACTURES DUS A L'EXUBÉRANCE OU AU DÉFAUT DU CAL ..... 412

§ I. Des paralysies à la suite des fractures ..... 412
1° De la présence des nerfs dans le tissu du cal ..... 413
2° De la compression des nerfs par les fragments, et de leur dégagement par une opération chirurgicale ..... 414

§ II. Des pseudarthroses et des moyens d'accélérer la formation de la substance osseuse dans leurs diverses variétés..... 421
1° Traitement des pseudarthroses par les perforations multiples de la substance intermédiaire et le décollement sous-cutané du périoste des fragments..... 422
2° Du séton, de son mode d'action. — Influence des corps étrangers sur la formation du cal..... 424
3° De la résection des fragments. — Autoplastie périostique..... 425
4° De l'interposition d'une couche musculaire entre les fragments comme cause de pseudarthrose. — Excision de la couche musculaire intermédiaire, et fixation des fragments par des clous ou des sutures métalliques..... 426
5° Des cas dans lesquels la régénération de l'os a fait défaut après une résection..... 429

§ III. De quelques cas de fracture intéressants au point de vue de la formation du cal et des accidents auxquels ils peuvent donner lieu..... 430
1° Des fractures survenant sur des os atteints d'ostéite et sur des portions osseuses de nouvelle formation..... 430
2° Arrêt d'accroissement de la jambe produit par une fracture intra-utérine du tibia et du péroné..... 432

CHAPITRE XIV. — DES GREFFES PÉRIOSTIQUES ET OSSEUSES CHEZ L'HOMME.... 434

§ I. Transplantation d'un lambeau de périoste complétement détaché..... 434
1° Des conditions de succès de la transplantation..... 435
2° Transplantation sous la peau du front d'un lambeau périostique pris sur le tibia chez l'homme, comme opération préliminaire d'une rhinoplastie; greffe partielle..... 436

§ II. Greffes osseuses..... 440
1° Réimplantation des rondelles osseuses après la trépanation du crâne. 440
2° De la réimplantation des fragments d'os dans d'autres régions du corps..... 441
3° De la transplantation sur l'homme des fragments d'os pris sur un animal..... 442
4° Greffe par approche..... 446

CHAPITRE XV. — DE L'OSTÉOPLASTIE EN GÉNÉRAL ET DE SES DIFFÉRENTES ESPÈCES. — PRINCIPES PHYSIOLOGIQUES ET RÈGLES GÉNÉRALES..... 447

§ I. Origine et principe physiologique de l'ostéoplastie..... 449

§ II. De l'ostéoplastie directe ou osseuse..... 452
1° Faits physiologiques fondamentaux..... 452
2° Règles opératoires générales applicables aux diverses opérations.. 453

§ III. De l'ostéoplastie indirecte ou périostique..... 454
1° Faits physiologiques fondamentaux..... 454
2° Règles opératoires générales..... 456

§ IV. Combinaison de l'ostéoplastie osseuse avec l'ostéoplastie périostique. — Lambeaux cartilagineux..... 460

§ V. Application de l'ostéoplastie à la restauration du nez..... 461
1° Des conditions nécessaires à la solidité des nez restaurés..... 462
2° Des principales difformités du nez auxquelles la rhinoplastie est applicable..... 463
3° Indications générales dans les principales formes de lésions. — Moyens de tirer parti des restes de l'ancien nez. — Abaissement du rebord du nez pour reconstituer l'orifice des narines. — Dédoublement de la charpente; luxation d'un des os propres; lambeau frontal triangulaire..... 464
4° Du traitement consécutif. — Opérations correctrices..... 467
5° Des modifications qui surviennent dans les lambeaux périostiques et osseux. — Faits cliniques..... 467

§ VI. De l'ostéoplastie appliquée à la restauration de la voûte palatine..... 472
1° De l'ossification des lambeaux muqueso-périostiques dans l'uranoplastie..... 474
2° De l'oblitération des perforations de la voûte palatine par des lambeaux osseux taillés sur les côtés de la perforation..... 478

CHAPITRE XVI. — DE L'OSTÉOTOMIE PRÉLIMINAIRE ET D'UNE NOUVELLE OPÉRATION POUR L'ABLATION DES POLYPES NASO-PHARYNGIENS. — DES AMPUTATIONS A LAMBEAU PÉRIOSTIQUE..... 480

§ I. Nouvelle opération pour l'ablation des polypes naso-pharyngiens..... 482
1° Ostéotomie verticale et bilatérale des os du nez. — Procédé opératoire..... 482
Description du procédé opératoire..... 483
2° Faits cliniques..... 485
3° De la réunion du nez après la section des os propres. — Consolidation des os distendus et assouplis par la pression du polype..... 490
4° Résection temporaire sur un maxillaire de nouvelle formation pour opérer un polype naso-pharyngien récidivé..... 492
5° Des opérations analogues proposées ou mises en pratique par divers chirurgiens..... 495

§ II. Des amputations à lambeau périostique..... 497

**PIÈCES JUSTIFICATIVES.** — Observations anciennes de Coutavoz, de Vigarous et de White..... 501

**NOTES ADDITIONNELLES**..... 509
Renseignements sur l'état ultérieur de plusieurs opérés dont l'observation a été rapportée dans le courant de l'ouvrage. — Nouveaux détails sur la réparation des portions osseuses enlevées. — Résections traumatiques primitives..... 509

FIN DE LA TABLE DES MATIÈRES DU TOME SECOND.

Paris. — Imprimerie de E. MARTINET, rue Mignon, 2.